This is a digital copy of a book that was preserved for generations on library shelves before it was carefully scanned by Google as part of a project to make the world's books discoverable online.

It has survived long enough for the copyright to expire and the book to enter the public domain. A public domain book is one that was never subject to copyright or whose legal copyright term has expired. Whether a book is in the public domain may vary country to country. Public domain books are our gateways to the past, representing a wealth of history, culture and knowledge that's often difficult to discover.

Marks, notations and other marginalia present in the original volume will appear in this file - a reminder of this book's long journey from the publisher to a library and finally to you.

Usage guidelines

Google is proud to partner with libraries to digitize public domain materials and make them widely accessible. Public domain books belong to the public and we are merely their custodians. Nevertheless, this work is expensive, so in order to keep providing this resource, we have taken steps to prevent abuse by commercial parties, including placing technical restrictions on automated querying.

We also ask that you:

+ *Make non-commercial use of the files* We designed Google Book Search for use by individuals, and we request that you use these files for personal, non-commercial purposes.

+ *Refrain from automated querying* Do not send automated queries of any sort to Google's system: If you are conducting research on machine translation, optical character recognition or other areas where access to a large amount of text is helpful, please contact us. We encourage the use of public domain materials for these purposes and may be able to help.

+ *Maintain attribution* The Google "watermark" you see on each file is essential for informing people about this project and helping them find additional materials through Google Book Search. Please do not remove it.

+ *Keep it legal* Whatever your use, remember that you are responsible for ensuring that what you are doing is legal. Do not assume that just because we believe a book is in the public domain for users in the United States, that the work is also in the public domain for users in other countries. Whether a book is still in copyright varies from country to country, and we can't offer guidance on whether any specific use of any specific book is allowed. Please do not assume that a book's appearance in Google Book Search means it can be used in any manner anywhere in the world. Copyright infringement liability can be quite severe.

About Google Book Search

Google's mission is to organize the world's information and to make it universally accessible and useful. Google Book Search helps readers discover the world's books while helping authors and publishers reach new audiences. You can search through the full text of this book on the web at `http://books.google.com/`

COUNTWAY LIBRARY
HC 1YYV 0

Digitized by Google

*20.6.2
Lec. 1963



ts.113



Digitized by Google

Digitized by Google

Digitized by Google

Digitized by Google

Digitized by Google

Digitized by Google

ATLAS

OF

DISEASES OF THE NOSE

WITH

38 COLOURED PLATES AND 475 ILLUSTRATIONS.

ORIGINAL SKETCHES COLOURED AND DESCRIBED

BY

ROBERT KRIEG M. D. Tübingen

Corresponding Member of the Société française d'Otologie et de Laryngologie: Corresponding Member of the Ärztlicher Verein in München, Honorary Member of the Gesellschaft für Natur- und Heilkunde in Dresden.
PHYSICIAN IN STUTTGART.

WITH GERMAN AND ENGLISH TEXT.

ENGLISH TRANSLATION

BY

ALPHONSE ROMAN

M. D. Kiel, L. R. C. P. Lond., M. R. C. S. Eng.
Physician in Berlin.

STUTTGART.

FERDINAND ENKE.

1901.

Digitized by Google

ATLAS

DER

NASENKRANKHEITEN

ENTHALTEND

356 FIGUREN IN 475 EINZELBILDERN AUF 38 TAFELN.

NACH DER NATUR GEMALT UND ERLÄUTERT

VON

Hofrath Dr. ROBERT KRIEG

ARZT IN STUTTGART,

Korrespondirendem Mitglied der Société française d'Otologie et de Laryngologie, korrespondirendem Mitglied des ärztlichen Vereins in München, ausserordentlichem Mitglied der Gesellschaft für Natur- und Heilkunde in Dresden.

MIT DEUTSCHEM UND ENGLISCHEM TEXT.

DIE ENGLISCHE ÜBERSETZUNG

VON

ALPHONSE ROMAN

M. D. Kiel, M. R. C. S. Eng., L. R. C. P. Lond.

Arzt in Berlin.

STUTTGART.

VERLAG VON FERDINAND ENKE.

1901.

Digitized by Google

Druck der Union Deutsche Verlagsgesellschaft in Stuttgart.

Digitized by Google

Vorwort.

Die Grundfrage, ob gute Bilderwerke in der Medicin überhaupt Werth haben oder nicht, kann hier füglich unerörtert bleiben, sie ist von massgebender Seite längst bejaht.

Was die Anlage dieses Werkes betrifft, so haben mich bei ihr die gleichen Gedanken geleitet wie bei meinem Atlas der Kehlkopfkrankheiten*). Eigene Erfahrung stimmt mit fremdem Urtheil darin überein, dass ich damals hierin das Richtige getroffen habe. Um Wiederholungen zu vermeiden, erscheint es mir am einfachsten, die hierauf sich beziehenden Sätze aus dem Vorwort des angeführten Kehlkopfatlasses hier wiederzugeben.

Absatz 2. Von den bisher erschienenen ähnlichen Werken haben die einen einige wenige Krankheiten des Kehlkopfs mehr oder weniger ausführlich zum Gegenstand ihrer Abbildungen gemacht, die andern haben zwar dem Namen nach sich auf möglichst alle Krankheiten erstreckt, aber auch sie in solch beschränkter Weise, dass ihr belehrender Werth keineswegs der heutigen achtungswerthen Ausdehnung und Vertiefung der Lehre von den Kehlkopfkrankheiten entspricht.

Absatz 3. So habe ich mir vielmehr als Ziel gesetzt, dem Studirenden zu Lernzwecken, dem Docenten zu Lehrzwecken, dem praktischen Arzt zum vergleichenden Nachschlagen fürs Erste womöglich alle Krankheiten des Kehlkopfs vorzuführen, zum Zweiten hielt ich es für werthvoll, von dieser Gesammtheit der Krankheiten nicht nur etwa je ein Bild, nicht nur etwa ein einziges, wie es vielleicht traditionell als das betreffend typische durch die Lehrbücher hindurchläuft, zu geben, sondern womöglich sämmtliche Formen, in welchen sich eine Krankheit im Bild äussert, zu zeigen, also auch die nicht typischen, auch die verwaschenen Formen, die vielleicht nicht viel Eigenthümliches mehr an sich haben, wo vielleicht die Diagnose aus dem Bild allein zu stellen gar nicht mehr möglich ist, zu berücksichtigen; ich erinnere hier nur an die Uebergänge im Bild von Syphilis, Tuberkulose, Papillom, Pachydermie, ja Carcinom in einander, ganz abgesehen von gewissen thatsächlichen Mischformen. Ich halte das für wichtig, denn wer nur schön hergerichtete Schulfälle sucht, wird sie im Leben in der Minderzahl der Fälle finden.

Absatz 4. Dass hierbei immer, ganz besonders aber dann, wenn wie hier der Zeichner nur eigene Beobachtungen hinauszugeben für gut findet, das weite Streben, „alle" Krankheiten und „alle" Krankheitsformen zur Darstellung zu bringen, durch ein bescheiden vorzusetzendes „womöglich" einzuschränken ist, erscheint selbstverständlich und Vollständigkeit lässt sich hierin nie erreichen; von Raritäten werden in diesem Werke wohl manche fehlen, zur Belehrung wirklich Nöthiges wird kaum vermisst werden.

Absatz 5. Fürs Dritte hielt ich es für eine lehrreiche Bereicherung, wenn zuweilen sogar ein und derselbe individuelle Fall zergliedert zur Anschauung gebracht

*) Atlas der Kehlkopfkrankheiten von Dr. Robert Krieg, Arzt in Stuttgart. Verlag von Ferdinand Enke 1892.

Digitized by Google

wird; entweder zu ein und derselben Zeit, aber unter Voraussetzung verschiedener physiologischer Verhältnisse, wie Phonation, Respiration; oder in verschiedenen Zeiten des Verlaufs (z. B. Tuberkulose, Carcinom, Recurrenslähmung), oder im Verlauf eines gemachten Eingriffs, wie vor oder nach Curettement oder Tuberkulininjectionen bei Tuberkulose, bei Besserungen bis Heilungen bei Tuberkulose, oder nach chirurgischen Eingriffen, wie Exstirpationen von Carcinomen, oder endlich in seiner Endform als Leichenpräparat.

Absatz 6. Um nun zu diesen vielen, häufig „momentanen" Aufnahmen aus unserem versteckten Höhlengebiet zu gelangen, war es unerlässlich, dass Maler und Arzt ein und dieselbe Person waren. Gewiss würde es mir andernfalls in den meisten entscheidenden Momenten am Berufsmaler, in sehr vielen den Patienten am guten Willen, einem solchen zu „sitzen", gefehlt haben. So kommt es, dass sämmtliche Bilder von mir nach meinen eigenen Patienten, sei es nach dem Spiegelbild der Lebenden, sei es nach dem Operationsstück, sei es nach dem Leichenpräparat, oder auch nach dem mikroskopischen Schnitt ohne jegliches Dazwischentreten eines Berufsmalers direct gezeichnet oder gemalt worden sind. Was ihnen in Folge dessen etwa an künstlerischem Schwung abgehen sollte, möchten sie dadurch andererseits an unmittelbarer Natürlichkeit, an medicinischer Wahrheit gewinnen.

Absatz 7. Bezüglich des Farbentons habe ich mir im Bewusstsein, dass leicht des Guten zuviel geschieht, möglichste Beschränkung aufzuerlegen, bunte lockende Farbenpracht zu vermeiden gesucht. Ob es mir immer gelungen?

Absatz 9. Was den Text anlangt, habe ich mich bei der Menge vorzüglicher Lehrbücher, die wir heute besitzen, darauf beschränkt, den Bildern meist kürzeste, seltener ausführlichere Bemerkungen beizufügen. Dass der erläuternde Text nicht immer so erschöpfend belehrend geworden ist, wie ich gewünscht hätte, liegt eben an der Beschaffenheit meines Krankenmaterials: es stand mir keine Klinik zu Gebot, sondern die Beobachtungen entstammen fast alle einer ambulanten Sprechstundenpraxis mit all ihren Mängeln, besonders der Unbeständigkeit des seltenen, oft nur einmaligen Besuches seitens der Patienten.

Fast all das hier Gesagte lässt sich auch auf diesen Atlas der Nasenkrankheiten übertragen. Ich möchte aber doch hiezu noch einige weitere Bemerkungen machen.

Zu Absatz 2. Das hier Gesagte gilt für die Nasenkrankheiten in noch verstärktem Maasse, so dass Paul Heymann Recht hat, wenn er 1898 in seiner Geschichte der Laryngologie und Rhinologie*) sagt: „Atlanten der Nasenkrankheiten besitzen wir bislang nicht." Da auch seither ein solcher nicht erschienen ist, darf also wohl der hier vorgelegte als der erste Atlas der Nasenkrankheiten bezeichnet werden.

Zu Absatz 3. Hier muss ich eine bedeutende Einschränkung machen: Es wollen durchaus nicht alle Nasenkrankheiten abgebildet werden. Während sich mit der Behandlung von Krankheiten des Kehlkopfs von Fachärzten ausser den Laryngologen fast nur noch die Chirurgen beschäftigen, verhält sich das der Nase gegenüber ganz anders: in der Behandlung der äusseren Nase theilen wir Rhinologen uns — und nicht einmal zu gleichen Theilen — mit den Chirurgen, Dermatologen, Syphilidologen, man wird also die Krankheiten der äusseren Nase in den Atlanten der genannten Fächer nicht nur ebenfalls suchen, sondern zweifellos auch in jeder Beziehung reicher finden, und so habe ich dieses Werk auf dasjenige Gebiet eingeengt, nicht etwa, auf welches der Rhinologe sich beschränkt, sondern umgekehrt, welches sich auf den Rhinologen beschränkt, nämlich auf die Krankheiten der inneren Nase. Diese Beschränkung gestattet mir, auf die Behandlung des dem Rhinologen ausschliesslich eigenen Höhlengebiets entsprechend mehr Raum und Mittel verwenden zu können. Natürlich verfuhr ich in dieser Trennung nicht peinlich: wo immer es mir aus diesem oder jenem Grund interessant erschien, neben

*) Handbuch der Laryngologie und Rhinologie herausgegeben von Privatdocent Dr. Paul Heymann. Wien. Alfred Hölder. 1. Hälfte S. 53.

Digitized by Google

das Bild einer Veränderung im Naseninnern dasjenige einer etwaigen Erscheinung der gleichen Krankheit an der äusseren Nase (Syphilis, Tuberkulose etc.) zu setzen, habe ich es ohne Scheu und wohl mit gutem Grund gethan.

Zu Absatz 4. Lepra und Rhinosklerom ist im grössten Theil Deutschlands, jedenfalls in Mittel- und Süddeutschland nie beobachtet worden. Ihr Fehlen hier wird also wohl nicht schwer empfunden werden.

Zu Absatz 6. Auch diese Bilder habe ich ausnahmslos nach eigenen Patienten und allein, d. h. ohne Hilfe eines Malers gemalt. In dem vollen Bewusstsein, dass einerseits eine Nasenhöhle sehr schwierig gut zu zeichnen ist, viel schwerer als z. B. ein Kehlkopf, weil jene länger und enger ist, weil somit ihre langen Linien ganz besonders starke Verkürzungen erfahren, und weil bei Beleuchtung auch der hintersten Theile gerade diese am hellsten erscheinen im Gegensatz zu den sonstigen diesbezüglichen zeichnerischen Erfahrungen, dass aber andererseits das Bild einer Nasenhöhle werthlos ist, in welchem das perspectivische Hintereinander fehlt, habe ich ausser auf die Hauptsache — wahre Wiedergabe des krankhaften Processes — ganz besonders auf die Hervorbringung des Eindrucks der nöthigen räumlichen Vertiefung des ganzen Bilds mein Augenmerk gerichtet, und bei aller Strenge in der Selbstprüfung hoffe ich doch den Nachweis geliefert zu haben, dass jene Schwierigkeiten ein Hinderniss, das Naseninnere mit Erfolg abzubilden, nicht darstellen. Ausserdem habe ich mir Mühe gegeben, mit jener wahren Wiedergabe des medicinisch Wichtigen auch das künstlerische Beiwerk, soweit es überhaupt einem Dilettanten möglich ist, in Einklang zu bringen, jeden Schematismus zu vermeiden, jede einzelne Abbildung, sei sie gross oder klein, als ein der Natur abgeschriebenes, durchaus individuelles Portrait hinzustellen. Der an diese scheinbare Aeusserlichkeit gerückte Mehraufwand von Arbeit hat mich nicht gereut.

Zu Absatz 7. Eine Vorfrage: dass ein rein anatomischer Atlas der Nase in schwarzer Lithographie gegeben werden kann, mag zugegeben werden, dass aber ein Atlas der Nasenkrankheiten die Farbe nicht entbehren kann, darf ebenso wenig bestritten werden.

Aber über den Farbenton möchte ich mich aussprechen; ich habe leider 1892 versäumt, anzugeben, dass die meisten jener Kehlkopfbilder bei Auer'schem Gasglühlicht gesehen wurden, andernfalls wäre die gegenüber der damals sonst meist üblichen Petroleumbeleuchtung vielleicht allzu blau erscheinende Farbengebung erklärt worden. Mindestens die gleiche Rechtfertigung erbitte ich mir vorliegenden Bildern gegenüber: keines derselben ist bei Petroleumlicht, einfachem Gaslicht oder elektrischem Glühlicht, sondern ein kleiner Theil bei Drummond'schem Kalklicht, ein grösserer bei Auer'schem Glühlicht, der grösste Theil aber bei elektrischem Bogenlampenlicht gemalt worden. Dies möge auch hier die verhältnissmässig auffallend blaue Färbung erklären und, was ich nochmals betonen möchte, auch rechtfertigen, denn reichliche Beobachtung hat mir gezeigt, dass mein Bogenlicht nach Stärke und Farbe dem Licht einer Nachmittagssonne derartig vollkommen gleicht, dass sie beide mit einander geradezu verwechselt werden können. Dass in Bildern, welche mit solchen weissen Lichtsorten gewonnen sind, das Gelb mehr zurücktreten, das Blau mehr hervortreten muss als bei Petroleumlicht u. dgl., ist selbstverständlich. Ein Vergleich des Farbentons meiner rhinoskopischen Bilder mit dem Farbenton der bei zerstreutem Tageslicht gemalten Schleimhautbilder, wie sie sich auf vielen Tafeln entweder als frische Operationsstücke, oder als lebende Mund- oder Rachentheile finden, wird ergeben, dass jener Farbenton dem letztgenannten, somit der absoluten Wahrheit, sehr nahe kommt. Damit ist aber alles Nöthige gesagt. Unter diesem Gesichtspunkt bitte ich also die Farbentöne des Atlasses zu beurtheilen.

Noch eine Bemerkung sei gestattet: Viele der Abbildungen vom Naseninneren sind als combinirte zu betrachten, welche nicht von einem einzigen festen Standpunkt aus aufgenommen, sondern nur unter mehrfacher Drehung des Nasentrichters und der Achse der Beleuchtungsstrahlen gewonnen werden konnten. Nur so ist es zu erklären, dass da und dort eine Nasenhöhle in so ideal schöner Weise bis in all ihre fernen Buchten und Winkel

Digitized by Google

hinein dem Einblick offen dazuliegen scheint, wie z. B. in Fig. 1, 2 und 4 der Tafel III, oder dass zuweilen bei Nebeneinanderstellung beider Nasenhälften durch Divergenz der beiden Sehachsen das Septum ungeheuerlich verdickt erscheinen könnte, wie z. B. in Fig. 9a der Tafel III, oder dass in einer Nasenhöhle die vorderen Partien unnatürlich übertriebene Grössenverhältnisse darbieten, wenn einmal Werth darauf gelegt werden wollte, die hintersten Partien einer Nasenhöhle in natürlicher Grösse darzustellen, ähnlich wie man beim Versuch, eine weite, durch ein Schlüsselloch gesehene Landschaft sammt dieser seiner Umrahmung zu zeichnen, diesem Schlüsselloch colossale Verhältnisse geben müsste.

Zu Absatz 9. Den Text habe ich wiederum nicht als Lehrbuch behandelt, also hier wie in den Abbildungen auf systematische Ausführung der normalen Anatomie, der Untersuchungslehre und auch der Operationslehre verzichtet. All das hielt ich für Ballast, welcher nur auf Kosten des eigentlichen Zweckes eines solchen Atlasses mitgeführt werden könnte. Andererseits glaube ich den lehrhaften Werth der Bilder damit erhöht zu haben, dass ich da und dort innerhalb der Krankengeschichten oder meist am Schluss eines Abschnittes kurze Bemerkungen angefügt habe, welche zusammenfassend oder erklärend, allgemein gültige Ansichten bestätigend und betonend, oder eigene vertretend, aufmunternd oder warnend, am besten als „Nutzanwendungen“ bezeichnet werden. Ich fürchte auch hier nicht, die Farbe des Persönlichen allzu lebhaft aufgetragen zu haben.

Für die Aerzte englischer Zunge ist eine englische Uebersetzung des Textes beigefügt, deren sachgemässe Ausführung durch Herrn Dr. Roman (Berlin) gewiss von Jedermann anerkannt werden wird, der die Schwierigkeit, in beiden Sprachen die eigenthümlichen Fachausdrücke zu kennen, zu würdigen weiss.

Es drängt mich, auch an dieser Stelle meinem hochgeschätzten Freund Herrn Stadtarzt und Prosector Dr. Knauss meinen herzlichen Dank auszusprechen für die nieversagende Bereitwilligkeit, mit der er die mikroskopischen Untersuchungen auch für dieses Werk ausgeführt hat. Ich verdanke ihm damit nicht nur Bereicherung meines Wissens, sondern in gar manchem Fall auch die sichere Richtung für mein Handeln.

Auch dem Verleger Herrn Enke und den Lithographen, den Herren Werner und Winter, darf ich meine Anerkennung nicht versagen für die unverdrossene Mühe, die sie sich gegeben haben, um die grossen, für die Meisten ungeahnten Schwierigkeiten zu überwinden, welche der Herstellung eines solchen Werkes entgegenstehen.

Stuttgart, im December 1900.

Robert Krieg.

Digitized by Google

Preface.

The question whether good illustrations in medical books are of any value need hardly be discussed here, as it has already been answered long ago in the affirmative by other wellknown authorities.

As regards the arrangement of the matter of this work I have been guided by the same principles as in my Atlas on Diseases of the Larynx*). My own experience and that of others goes to show that the course, which I then adopted, was the right one. In order to avoid unnecessary repetitions, it will be the simplest to recapitulate from the preface of my Atlas on Diseases of the Larynx all paragraphs relating to this subject.

Paragraph 2. Of all similar published works on Diseases of the Larynx some have selected only a few affections for illustration, whilst others pretend to illustrate all diseases, but so incompletely that their instructive value is hardly compatible with our present extensive knowledge of this subject.

Paragraph 3. My first object, therefore, was to illustrate as far as possible all Diseases of the Larynx and I trust that these illustrations may prove instructive to the student, useful to the teacher, and valuable to the general practitioner for reference. In the second place I thought it important to present to the reader not merely one single typical picture in the different sections of laryngeal diseases, but to endeavor to illustrate, as far as that is possible, all the various forms in which a disease may occur. These include numerous atypic cases and even such in which most of the characteristic peculiarities will be found absent and in which, therefore, it is quite impossible to form a correct diagnosis after the picture only. I call to mind here only the transitional forms which we find illustrated in the pictures of Syphilis, of Tuberculosis, of Papilloma, of Pachydermia and even of Carcinoma quite apart from certain true mixed forms. I regard this as a matter of fundamental importance, because those who only look out for typical cases will as a rule fail to find them.

Paragraph 4. Naturally the desire to represent „all“ diseases and „all“ stages of these diseases must be limited by a modest „if possible“, the more so as in this work the drawer considers it preferable to confine the illustrations to his own observations. Perfection herein will always be unattainable and the one or other rare case will certainly be missed, but everything necessary for general instructive purposes will, I hope, be found.

Paragraph 5. In the third place I considered it an improvement to present to the reader several pictures of the same case, which have been taken during different physiological acts as for instance during phonation and respiration, or at different

*) Atlas der Kehlkopfkrankheiten von Dr. Robert Krieg, Arzt in Stuttgart. Verlag von Ferdinand Enke 1892.

Digitized by Google

stages of the disease (see Tuberculosis, Carcinoma, Paralysis of the recurrent laryngeal nerve), or in the course of surgical interference as for instance before or after curettment or tuberculin injections in tuberculous affections, or in the course of improvement or of healing in cases of tuberculosis, or after surgical operations as exstirpation of carcinoma, or in the post-mortem room.

Paragraph 6. To obtain so many pictures — a large number of which are instantaneous ones — from the depth of the larynx it was absolutely necessary that the drawer and doctor should be one and the same person. Otherwise I should certainly in the most critical moments have been without a drawer and very likely the majority of my patients would have declined to „sit" for a professional painter. Consequently all these pictures have been sketched and coloured by myself without the help of a third person. They are taken from living patients out of my own practice during laryngoscopic examination, from pieces removed by operation, from actual specimens, and from microscopical sections. Whatever therefore they may lack from an artist's point of view, they will gain, I hope, from a medical point of view by being true reproductions.

Paragraph 7. As regards the tone of coloration I am aware that painters often exaggerate. For this reason I have endeavoured to avoid painting in glaring colours. Whether I have succeeded herein or not the reader must decide.

Paragraph 9. As regards the text I have, considering the numerous excellent handbooks in this special department, endeavoured to compress the same within the narrowest possible limits of space and have only in a few cases given a more detailed description. That the accompanying text has been very often less exhaustive than I would have wished from an instructive point of view is due to the quality of my material: I had no clinic at my disposal and was forced to make all my observations in my own consulting practice. This was decidedly a drawback, as in a large number of cases I only had the opportunity of seeing the patient once.

Almost everything that has been said there might well be repeated in the present atlas. However that may be I should just like to add a few remarks.

Ad Paragraph 2. What is said here holds good for the Diseases of the Nose in a still higher degree. Paul Heymann is therefore quite right in remarking in his History of Laryngology and Rhinology*) 1898: „Atlases on Diseases of the Nose at the present moment do not exist." As since then no such work has been published, I think this atlas may be looked upon as the first one on Diseases of the Nose.

Ad Paragraph 3. I must concede here that I have omitted much which some may think should have been included in my book. The apology I offer is that it was never my intention to give illustrations of all diseases of the nose.

Whereas the treatment of the Diseases of the Larynx remains exclusively in the hands of the laryngologists and of the surgeons, it is quite a different thing with the Diseases of the Nose. Treatment of the affections of the external parts of the nose is divided — and even then unequally — between us rhinologists and the specialists for surgery, for skin diseases, and for syphilis. Consequently the diseases of the external parts of the nose will not only be looked for in the atlases of the above mentioned special departments, but they will also undoubtedly be found there and probably far more numerously represented with all the necessary details. For this reason I have restricted myself in this work to that special section not perhaps to which the rhinologist restricts himself, but which on the contrary is relegated to the rhinologist, i. e. to the Diseases of the Interior of the Nose. I therefore trust that, under these circumstances, I shall be pardoned for having devoted so much more time and space to the

*) Handbuch der Laryngologie und Rhinologie herausgegeben von Privatdocent Dr. Paul Heymann. Wien. Alfred Hölder. 1. Hälfte Seite 53.

Digitized by Google

affections of the nasal Interior, which is exclusively relegated to us rhinologists. In many instances, however, I have departed from my programme. Whenever it seemed expedient to me for some reason or other to supplement the picture of the pathological changes in the nasal interior by one showing the same disease on the exterior of the nose, I have not hesitated to do so, and that in my opinion, with good reason.

Ad Paragraph 4. Cases of Lepra and Rhinoscleroma have hardly ever been observed in Germany, in the Middle and South to my knowledge never.

Their omission therefore will hardly be felt.

Ad Paragraph 6. These pictures, too, I have taken without exception from my own patients and without the help of an artist. I know perfectly well, how much more difficult it is to produce a good picture of the nasal cavity than for instance of the larynx, because the former is longer and narrower leading to marked foreshortening of its outlines and because, contrary to the usual experience in drawing, the most posterior parts appear brightest on examination by artificial light. I know on the other hand, too, how worthless a picture of the nasal cavity is, in which a good perspective of the successive arrangement of the different parts is wanting and I have been careful to represent faithfully not only the main point, viz the morbid process, but also to impress upon the reader the real dimensions of the parts concerned. Judging quite impartially, I hope to have proved that in spite of all those difficulties good pictures of the nasal cavity are nevertheless obtainable. Moreover it has been my aim to render the illustrations as artistic as possible for an amateur without neglecting in any wise important medical details and I have tried to avoid all schematizing and to offer in each picture, whether large or small, a faithful reproduction from nature. On the whole I have no reason to regret the excess of work spent on this detail, which to many may seem unnecessary.

Ad Paragraph 7. A preliminary remark: Illustrations in black lithography may be good enough for a purely anatomical atlas, but it will hardly be disputed that an atlas on diseases of the nose should be coloured.

Now as regards the tone of colouration: in 1892 I unfortunately forgot to mention that the greater part of the pictures of the larynx had been taken by Auer's incandescent gaslight, which accounts for the coloration appearing perhaps rather too blue as compared with those taken by petroleumlight, at that time generally used. For my pictures in this atlas on diseases of the nose I claim the same indulgence, not one of them having been painted by coloured petroleumlight, plain gaslight or electric light, but a small number by Drummond's oxy-hydrogen limelight, some by Auer's incandescent gaslight and by far the greater number by electric arc light. This not only explains the unusually blue tone of coloration, but also justifies the same as I wish to emphasize again. In the course of years I have repeatedly made the observation that my arc light both as to intensity and colour so closely resembles the afternoon sunlight, that the one might be taken for the other. It is inevitable that in such pictures, which have been taken by these various sorts of white light, the yellow is forced more into the background and that the blue is more set off than when taken by petroleumlight etc. On comparing the tone of coloration of my rhinoscopical illustrations with that of the pictures of mucous membranes, which have been painted by diffused daylight and are represented in numerous plates as pieces just removed by operation or as parts of the mouth and of the pharynx in the living subject, it becomes at once evident that my tone of coloration closely resembles the natural colour of normal mucosa or in other words that it can hardly be equalled. This makes all further remarks on this subject superfluous. From this point of view I hope therefore that readers will look at the different tones of coloration in this atlas.

Just one remark still. Many of these pictures of the nasal interior must be looked upon as a combination of several, which have been taken not from the same point but under repeated rotation of the nasal speculum and therefore each time under a different visual angle. Only in this manner can it be explained that here and there such an ideal and complete view is obtained of the whole of a nasal cavity with all its nooks and

Digitized by Google

corners as for instance in Plate III Fig. 1, 2 & 4, or that sometimes, on placing both nasal halves side by side, the septum appears immensely thickened owing to the divergence of the optical axes as for instance in Plate III Fig. 9a, or that in a nasal cavity the anterior parts appear unusually large, when it was perhaps considered important to represent the posterior parts of a nasal cavity in their real size.

Ad Paragraph 9. The text has again not been rendered in the form of a manual for students and for this reason I have both here and in the pictures paid no attention to systematical normal Anatomy, nor the methods of examination, nor to operative surgery. I considered these subjects of secondary importance, which could only have been discussed at the expense of the real object of this atlas. On the other hand I believe that the instructive value has been increased by the addition of my own observations, which are to be found as short remarks amongst the notes on the different cases or mostly at the end of each part of this atlas. They recapitulate, interpret, confirm generally accepted views and represent my own either encouraging or warning, so that they might best be termed „practical conclusions". I hope it will not look as if I had attempted to force my own ideas and trivialities of practice upon the reader.

For English readers an english translation is added, which has been most ably executed by Dr. Alphonse Roman, Physician in Berlin. I think the same will be appreciated by all, who know how difficult it is to master the technical terms peculiar to each language.

Here, too, I beg to record my sincere thanks to my friend Dr. Carl Knauss, Stadtarzt and Prosector in Stuttgart, for the kind and valuable assistance I have received from him by his microscopical examinations. They not only served to enlarge my stock of knowledge, but often pointed out to me the right course of treatment to be taken.

In conclusion I gratefully acknowledge the assistance which I have received from the publisher Mr. Ferdinand Enke and from the lithographers Mess. Werner & Winter, who have unceasingly done their best to overcome the great and mostly unknown difficulties which attend the preparation of such a work.

Stuttgart, December 1900.

Robert Krieg.

Digitized by Google

Inhaltsübersicht.

Missbildungen und Abweichungen in der Form.

I. Am äusseren Nasenrücken.

	Tafel	Figur
Dermoide	1	1 u. 2
Dermoidfisteln	2	1 u. 2

II. Im Innern der Nase.

(Normales Bild der inneren Nase.)		
Rhinoskopia anterior	3	1
„ posterior	3	2
Ungewöhnliche Enge der Naseneingänge	3	3
Ungewöhnlich stark entwickelte, von vorn sichtbare obere Muschel	3	4
„ „ „ **mittlere Muschel**	3	5
„ „ „ „ „ **Knochenblase**	3	6
„ „ „ **Bulla ethmoidalis**	3	7
„ „ „ „ „	3	8
Atresia choanae. Rhinoskopia anterior et posterior	3	9a u. b
Deviationen der Nasenscheidewand (Schema in Schwarzzeichnung).		
A. Mit Beteiligung mehrerer Bestandteile des Septum.		
1. Rein blasig (Skoliosis) einseitig . . . . . Schema Fig. 1	4	1a—c
2. „ „ „ beiderseitig übereinander, S-förmig im Frontaldurchschnitt . . . . „ „ 2	4	2a—c
3. „ „ „ beiderseitig hintereinander, S-förmig im Horizontaldurchschnitt . . . „ „ 3	4	3a u. b.
4. „ „ „ beiderseitig S-förmig im Horizontaldurchschnitt mit Perforation . . „ „	4	4
5. „ „ „ mit horizontal verlaufender Rinne . „ „ 4	4	5
6. Horizontale Knickung. Beide Schenkel convex . . . . . „ „ 5	4	6
7. „ „ Oberer Schenkel convex, unterer concav „ „ 6	4	7
8. „ „ Oberer Schenkel concav, unterer convex „ „ 7	4	8
9. „ „ Beide Schenkel concav.		
a) wenn lang, = Crista (Bank, Banket, Leiste).		
Einfache Crista . . . . . „ „ 8	5	1
Crista mit Rinne . . . . . „ „ 8	5	2
b) wenn kurz, = Spina (Dorn, Hacken [Zuckerkandl]).		
Dorn vorne . . . . . „ „ 8	5	3
Dorn vorne und hinten (mit Rinne) . . . . . „ „ 8	5	4
Dorn phalangenförmig . . . . . „ „ 8	5	5
„ aufwärts gerichtet . . . . . „ „ 8	5	6
„ abwärts gerichtet . . . . . „ „ 8	5	7
„ in beiden Nasenhälften . . . . . „ „ 9	5	8
„ „ „ „ . . . . . „ „ 9	5	9
„ „ „ „ und Rinne . . . . . „ „ 9	5	10

Digitized by Google

		Tafel	Figur
Crista in ihrer ganzen Länge nur aus Knorpel bestehend		6	1a—d
„ aus Knorpel und Knochen bestehend		6	2a—d
Spina „ „ „ „ „		6	3a—f
„ „ „ „ „ „		6	4a—f
„ nur aus Knochen bestehend		6	5a—e
eine senkrechte Knickung mit Luxation des vorderen Randes	Schema Fig. 10	7	1a—b
„ senkrechte Knickung und eine horizontale	„ „ 11	7	2a—c
zwei senkrechte Knickungen und eine horizontale	„ „ 12a—b	7	3a—c
„ „ „ „ zwei „	„ „ 13a—b	7	4a—d
eine „ „ „ „ „	„ „ 14a—b	8	1
„ „ „ „ „ „	„ „ 14a—b	8	2a—b
„ „ „ „ „ „	„ „ 14a—b	8	3
„ „ „ mit Luxation des vorderen Randes nach der entgegengesetzten Seite	„ „ 15	8	4
eine senkrechte Knickung mit Luxation des unteren Randes nach der gleichen Seite	„ „ 16	8	5a—b
B. Mit Betheiligung je nur eines Bestandtheiles des Septum			
des Vomer allein	„ „ 17	8	6a—b
der Cartilago quadrangularis allein	„ „ 18	8	7a—d

Erkrankungen des Naseneingangs.

Eczema	9	1
Eczema mit Lymphangitis von cariösen Zähnen ausgehend	9	2a—b
Eczema mit Rhagaden	10	1
Folliculitis	10	2
Weiches Papillom	10	3
Harte Warze	10	4
Fremdkörper (Rhinolith)	10	5
In die Nase hineingewachsener Zahn	10	6

Traumen und ihre Folgen.

Fracturen und Luxationen	11	1a—c
„ „ „	11	2a—c
„ „ „	12	1
„ „ „	12	2
„ „ „	12	3
„ „ „	12	4
„ „ „	12	5a—f
Hämatom	12	6
Abscess		
a) der Nasenscheidewand	12	7
„ „	12	8
„ „ mit vernarbter Perforation	12	9
b) der mittleren Muschel	12	10
Verwachsungen, Synechieen.		
Atresie beider Nasenlöcher (durch Syphilis)	13	1
„ des linken Nasenloches durch Galvanokaustik	13	3a—c
Diaphragmaähnliche Stenose durch Schnittwunde	13	2a—c
Brückenförmige Verwachsung durch Aetzung mit Höllenstein	13	4
„ „ „ „ „ Eisenchlorid	13	6
„ „ „ Galvanokaustik	13	5
„ „ „ Polypenoperation	13	7
„ „ „ operative Versuche bei Septumdeviation	13	8a—b
„ „ „ Syphilis	13	9

Digitized by Google

Erkrankungen der Schleimhäute der Nasenhöhle.

	Tafel	Figur
Rhinitis acuta	14	1
Rhinitis dyphtherica	14	2
Rhinitis fibrinosa	14	3 u. 4
Rhinitis chronica		
A. mit Hyperthrophie		
I. der Muscheln, der Aussenwand und des Bodens.		
1. einfache, glatte Hypertrophie		
a) der vorderen Enden der Muscheln.		
α. der unteren Muschel, beim Erwachsenen	14	5
„ „ „ „ Kind	14	6
β. der mittleren Muschel	14	7
b) der hinteren Enden		
α. der unteren Muschel	14	8 a u. b
β. der mittleren Muschel	14	9
γ. aller vier Muscheln	14	10 a u. b
2. Papilläre Hypertrophie		
a) der vorderen Enden		
α. der unteren Muschel	15	1
besonders von deren unterer Kante	15	2
zusammen mit glatter Hypertrophie	15	3 a u. b
β. der mittleren Muschel	15	4
b) der hinteren Enden		
α. der unteren Muschel		
oben beginnend, aus glatter Hypertrophie hervorgehend	15	5 a u. b
„ „ „ „ „ „	15	6
Operationsstücke hievon	15	7
„ „	15	8
β. der mittleren Muschel, beginnend	15	9
„ „ „ ausgebildet	15	10
c) des mittleren Teils der unteren Muschel	15	11
Operationsstück, ödematös, Uebergang zu Schleimpolypen	15	12
d) von vorne bis hinten	16	1 a—c
3. Polypöse Hypertrophie, echte Schleimpolypen, Fibroma oedematodes.		
Beginnend, aus papillärer Hypertrophie hervorgehend	16	2
Stärker entwickelt	16	3
Gewöhnliches Bild	16	4
Im Riechspalte am Nasendach	16	5
„ „ „ „ von hinten gesehen	16	6
Im mittleren Nasengang	16	7
Vom hinteren Ende der mittleren Muschel ausgehend	16	8 a u. b
Von vorne und hinten zu sehen, rechts	17	1 a u. b
„ „ „ „ „ „ auf beiden Seiten	17	2 a u. b
Grosser Nasenschleimpolyp in den Nasenrachen hinausgewachsen	17	3
„ „ den Nasenrachen ausfüllend	17	4
„ „ hinter der Uvula sichtbar	17	5 a—c
„ „ einen fibrösen Nasenrachenpolypen vortäuschend	17	6 a—c
Muschelblase mit Schleimpolypen gefüllt	18	1
Schleimpolypen bei Empyema sinus maxillaris	18	2
Cystöser Schleimpolyp, dünnwandig	18	3
„ „ äusserst dünnwandig	18	4
„ „ dickwandig	18	5
Eben entstehende Schleimpolypen mit breiter, nicht eingeschnürter Basis	18	6
Polypös entartete, gefelderte resecirte mittlere Muschel	18	7
Aeussere Nase durch Schleimpolypen aufgetrieben	18	8
II. der Septumschleimhaut.		
1. einfache, glatte Hypertrophie.		
a) am Tuberculum septi normales Tuberculum septi	19	1
„ „ „ mässig hypertrophisches Tuberculum septi	19	2
„ „ „ stark „ „ „	19	3
„ „ „ sehr stark „ „ „	19	4

Digitized by Google

	Tafel	Figur
b) am hinteren Theil des Septum, mässig	19	5
„ „ „ „ „ tellerförmig	19	6
„ „ „ „ „ von vorne und hinten gesehen	19	7 a u. b
„ „ „ „ „ hochgradig	19	8
„ „ „ „ „ herzförmig	19	9
„ „ „ „ „ excessiv entwickelt	19	10
2. Leistenartige Hypertrophie	20	1
„ „	20	2
„ „ mit Uebergang in Schleimpolypen	20	3
„ „ „ „ „ „	20	4
B. Mit Atrophie.		
Atrophie durch Syphilis	20	5
„ „ Rhinitis chronica	20	6
„ „ „ „ foetida, vor Entfernung des Borkentrichters	20	7 a
„ „ „ „ „ nach „ „ „	20	7 b
„ „ „ „ „ auf der rechten Seite, Hypertrophie auf der linken Seite	20	8
Rhinitis chronica sicca universalis		
vor Ausbildung von Atrophie	21	1
nach „ „ „	21	2
„ „ „ „ und Xanthosis	21	3
„ „ „ „ „ Perforation	21	4
Rhinitis chronica sicca septi anterior.		
a) Platten- und netzförmige Epithelwucherung	21	5
b) Erweichung der Schleimhaut und Xanthose vor und nach Entfernung der Borke	21	6 a u. b
c) Narbenartige Atrophie	21	7
Ulcus perforans septi.		
a) Einseitig mit Xanthose, Epithelmaceration, centraler Depression	22	1
„ „ Epithelmaceration, Knorpelmaceration	22	2
b) Beiderseitig mit Xanthose, Perforation des Knorpels und beider Schleimhäute, Ablösung der Schleimhaut	22	3
Beiderseitig mit Perforation der rechten Mucosa und des Knorpels, Unterminirung der linken Mucosa	22	4
Perforation mit einseitiger Vernarbung	22	5
„ „ „ „ und gleichzeitiger Perforatio involucri palati duri	22	6 a u. b
Perforation mit beiderseitiger Vernarbung	22	7
Epistaxis.		
Granulationspapille an der unteren Muschel	23	1
Prädilectionsstelle an der mittleren Muschel	23	2
Zwei Blutungsquellen, eine an der unteren Muschel, eine am Septum	23	3
Ectatische Kiesselbach'sche Arterie	23	4
Drei parallele ectatische Zweige	23	5
Stark ectasirte Gefässe	23	6
Wagrecht verlaufende Gefässe	23	7
Strauchförmiges Kiesselbach'sches Gefäss mit darunterliegendem cavernösem Raum	23	8
Kiesselbach'sche Arterie im Bogen spritzend	23	9
Blutender Hügel mit darunter befindlichem cavernösem Raum	23	10
Epistaxis am Rand einer spontanen Perforation	23	11
„ „ „ „ „ „	23	12
Blutender Polyp.		
1. Am Septum.		
Granulationspapille am Kiesselbach'schen Gefäss	24	1
Grössere Granulationswarze am Kiesselbach'schen Gefäss	24	2
„ „ „ „ „	24	3
Blutender Polyp hoch oben	24	4
„ „ „ „	24	5
„ „ unten	24	6
„ „ „ pilzförmig	24	7
„ „ „ gebuckelt	24	8
„ „ „ gelappt	24	9
2. An der Aussenwand	24	10

Digitized by Google

	Tafel	Figur
Tuberkulose		
1. der äusseren und inneren Nase	25	1—4
„ „ „ „ „	26	1a—c
„ „ „ „ „	26	2a—b
„ „ „ „ „	26	3a—b
„ „ „ „ „	26	4
2. der inneren Nase	27	1
im Vestibulum	27	2
„ „	27	3a u. b
am Boden und Septum	27	4
der unteren Muschel	27	5
„ mittleren Muschel	27	6
am Septum tellerförmig	27	7
Ringgeschwür	27	8
am Septum, Uebergang in die Tumorform	27	9
in Form eines Tumors	28	1a—c
„ „ „ „	28	2a u. b
„ „ „ „	28	3
„ „ „ „	28	4a—e
Syphilis.		
I. Hereditaria	29	1
„	29	2
„	29	3
II. Acquisita		
1. der äusseren und inneren Nase, der Nasenbeine und des Septum	30	1
des Nasenrückens und des Septum	30	2
der äusseren Nasenwand	31	1
des Nasenflügels und Septum	31	2
„ „ „ „	31	3
der äusseren Nasenwand	31	4
der unteren Nase, papuloverrucöse Form	31	5a u. b
der äusseren Nase und Septi, papuloverrucöse Form	32	1a u. b
„ „ „ „ „ „ „	32	2a u. b
2. des Naseneingangs und Septi, gummöse Form	33	1
3. des Naseninnern tumorartige Form. Syphilitisches Granulom	33	2
granulirende Infiltration	33	3
„ „	33	4
Ringgeschwür	33	5
Gummata septi	33	6
Ulcus septi. Haemorrhagia veli	34	1a—c
„ „	34	2
„ „	34	3
„ „ mit drohender Perforation	34	4
„ „ „ vollendeter „	34	5a u. 6
„ „ „ zweifacher „	34	6
„ „ „ grosser „	34	7
„ „ „ „ „	34	8
„ „ „ sehr grosser „	34	9
Nasensyphilis von hinten gesehen	34	10
Bösartige Neubildungen.		
I. Carcinom des Septum	35	1—3
„ „	36	1
der mittleren Muschel (Drüsencarcinom)	36	2
„ unteren Muschel (Epithelcarcinom)	36	3
„ Aussenwand	36	4
Aus Schleimpolypen hervorgegangen?	36	5

Digitized by Google

II. Sarkom	Tafel	Figur
des Septum	36	6
„ „	36	7
„ „	36	8
„ „	37	a—d

Erkrankungen der Nasennebenhöhlen.

A. Sinus frontalis.		
1. Empyem. Eitersee	38	1
2. Sonde von der Stirnhöhle aus in die Nasenhöhle geschoben	38	2
B. Sinus maxillaris.		
1. Empyem. Eitersee	38	3
2. Schleimpolypen	38	4
3. Sarcom	38	5
3. Carcinoma (e glandulis acinosis)	38	6
C. Sinus sphenoidalis.		
1. Empyem. Eitersee	38	7a—b
„ ausgeheilt	38	8
2. Schleimpolypen	38	9

Digitized by Google

List of Illustrations.

Malformations and Deviations.

I. Of the External Part of the Nasal Dorsum.

	Plate	Figure
Dermoids	1	1 & 2
Fistulae of Dermoids	2	1 & 2

II. In the Interior of the Nose.

(Normal Picture of the Interior of the Nose.)		
Anterior Rhinoscopy	3	1
Posterior „	3	2
Unusually severe Form of Stenosis of the Anterior Nares	3	3
Unusually strongly developed Superior Turbinal visible from in front	3	4
„ „ „ Middle Turbinal	3	5
„ „ „ „ „ Osseous Bulla	3	6
„ „ „ Bulla Ethmoidalis	3	7
„ „ „ „ „	3	8
Atresia Choanae. Anterior and Posterior Rhinoscopy	3	9a & b
Deviations of the Nasal Septum (see Diagrams Page 20).		
A. Involving Several Structures of the Septum.		
1. Purely vesicular (Scoliosis) unilateral . . . . . Diagram Fig. 1	4	1a—c
2. „ „ „ bilateral, above each other, S-like in frontal section . . . . „ „ 2	4	2a—c
3. „ „ „ bilateral, behind each other, S-like in horizontal section . . . „ „ 3	4	3a & b
4. „ „ „ bilateral, S-like with Perforation „ „	4	4
5. „ „ „ with Groove running in horizontal direction . . . . . Diagram Fig. 4	4	5
6. Horizontal Deflection. Both Crura convex . . . . . „ „ 5	4	6
7. „ „ Upper Crus convex, lower concave . „ „ 6	4	7
8. „ „ „ „ concave, lower convex . „ „ 7	4	8
9. „ „ Both Crura concave		
a) When long = Crista (Bank, Banket, Leiste).		
Simple Crista . . . . . Diagram Fig. 8	5	1
Crista with Groove . . . . . „ „ 8	5	2
b) When short = Spina (Spur, „Hackenfortsatz“ [Zuckerkandl]).		
Spur anteriorly . . . . . Diagram Fig. 8	5	3
„ „ and posteriorly (with Groove) . . . . „ „ 8	5	4
„ phalanx-like . . . . . „ „ 8	5	5
„ directed upwards . . . . . „ „ 8	5	6
„ „ downwards . . . . . „ „ 8	5	7
„ in both Sides of the Nose . . . . . „ „ 9	5	8
„ „ „ „ „ „ „ 9	5	9
„ „ „ „ „ „ „ and Groove 9	5	10

Digitized by Google

	Plate	Figure
Crista consisting in its whole length of Cartilage only	6	1a—d
„ „ of Cartilage and Bone	6	2a—d
Spina „ „ „ „ „	6	3a—f
„ „ „ „ „ „	6	4a—f
„ „ „ Bone only	6	5a—c
One Vertical Deflection with Dislocation of the anterior border . . . . . Diagram Fig. 10	7	1a—b
„ „ „ and one Horizontal . . . . „ „ 11	7	2a—e
Two Vertical Deflections and two Horizontal . . Diagram Fig. 12a—b	7	3a—c
„ „ „ „ „ „ . . „ „ 13a—b	7	4a—d
One Vertical Deflection and two Horizontal . . . „ „ 14a—b	8	1
„ „ „ „ „ „ . . . „ „ 14a—b	8	2a—b
„ „ „ „ „ „ . . . „ „ 14a—b	8	3
„ „ „ with Dislocation of the anterior border to the opposite Side Diagram Fig. 15	8	4
„ „ „ with Dislocation of the inferior border to the same Side . „ „ 16	8	5a—b
B. Involving in each Case only one Structure of the Septum.		
The Vomer alone . . . . . „ „ 17	8	6a—b
The Cartilago quadrangularis alone . . . . . „ „ 18	8	7a—d

Affections of the Anterior Nares.

Eczema	9	1
Eczema with Lymphangitis due to carious Teeth	9	2a—b
Eczema with Rhagades	10	1
Folliculitis	10	2
Hard Wart	10	4
Soft Papilloma	10	3
Foreign Body (Rhinolith)	10	5
Tooth which has grown into the Nose	10	6

Traumata and their Results.

Fractures and Dislocations	11	1a—c
„ „ „	11	2a—c
„ „ „	12	1
„ „ „	12	2
„ „ „	12	3
„ „ „	12	4
„ „ „	12	5a—f
Haematoma	12	6
Abscess.		
a) Of the Nasal Septum	12	7
„ „ „ „	12	8
„ „ „ „ with cicatrized Perforation	12	9
b) Of the Middle Turbinal	12	10
Adhesions, Synechiae.		
Atresia of Both Nostrils (due to Syphilis)	13	1
„ „ the Left Nostril due to galvano-caustic Treatment	13	3a—c
Diaphragm-like Stenosis due to Incisions	13	2a—c
Bridge-like Adhesion due to Cauterization with Nitrate of Silver	13	4
„ „ „ „ „ „ Perchloride of Iron	13	6
„ „ „ „ galvanocaustic treatment	13	5
„ „ „ „ Operation for Polypi	13	7
„ „ „ „ Surgical Interference for Deviation of the Septum	13	8a—b
„ „ „ „ Syphilis	13	9

Digitized by Google

Affections of the Mucous Membranes of the Nasal Cavity.

	Plate	Figure
Rhinitis acuta	14	1
Rhinitis diphterica	14	2
Rhinitis fibrinosa	14	3 & 4
Rhinitis chronica		
A. With Hypertrophy.		
I. Of the Turbinals, of the External Wall, and of the Floor.		
1. Simple, Smooth Hypertrophy.		
a) Of the Anterior Ends of the Turbinals.		
α. Of the Inferior Turbinal, in an Adult	14	5
„ „ „ „ in a Child	14	6
β. Of the Middle Turbinal	14	7
b) Of the Posterior Ends.		
α. Of the Inferior Turbinal	14	8a & b
β. Of the Middle Turbinal	14	9
γ. Of all four Turbinals	14	10a & b
2. Papillary Hypertrophy.		
a) Of the Anterior Ends.		
α. Of the Inferior Turbinal	15	1
especially of its lower Edge	15	2
combined with Smooth Hypertrophy	15	3a & b
β. Of the Middle Turbinal	15	4
b) Of the Posterior Ends.		
α. Of the Inferior Turbinal,		
Just commencing, originating from Smooth Hypertrophy	15	5a & b
„ „ „ „ „ „	15	6
Pieces removed by Operation in the above mentioned Cases	15	7
„ „ „ „ „ „ „ „	15	8
β. Of the Middle Turbinal commencing	15	9
„ „ „ „ fully developed	15	10
c) Of the Middle Part of the Inferior Turbinal	15	11
Piece removed by Operation, oedematous, representing Transition to Mucous Polypi	15	12
d) Of the right Inferior Turbinal from its Anterior to its Posterior End	16	1a—c
3. Polypoid Hypertrophy, True Mucous Polypi, Fibroma Oedematodes		
Commencing, originating from Papillary Hypertrophy	16	2
Stronger developed	16	3
Usual picture	16	4
In the Olfactory Slit at the Nasal Roof	16	5
„ „ „ „ „ „ „ „ as seen from behind	16	6
In the Middle Nasal Meatus	16	7
Originating from the Posterior End of the Middle Turbinal	17	8a & b
As seen from in front and from behind, on the right	17	1a & b
„ „ „ „ „ „ „ „ on both Sides	17	2a & b
Large Nasal Mucous Polypus growing into the Naso-pharynx	17	3
„ „ „ „ blocking the Naso-pharinx	17	4
„ „ „ „ visible behind the Uvula	17	5
„ „ „ „ simulating a Fibrous Naso-pharyngeal Polypus	17	6
Bulla of the Turbinal filled with Mucous Polypi	18	1
Mucous Polypi in a Case of Empyema of the Sinus Maxillaris	18	2
Cystic Mucous Polypus with thin Walls	18	3
„ „ „ „ exceedingly thin Walls	18	4
„ „ „ „ thick Walls	18	5
Sessile Mucous Polypi just beginning to develope	18	6
Resected irregularly-furrowed Middle Turbinal, which has undergone Polypoid Degeneration	18	7
External Bulging of the Nose due to Mucous Polypi	18	8
II. Of the Mucous Membrane of the Septum.		
1. Simple, Smooth Hypertrophy.		
a) At the Tuberculum Septi, Normal Tuberculum Septi	19	1
„ „ „ „ Slight Hypertrophy of the Tuberculum Septi	19	2

Digitized by Google

	Plate	Figure
a) At the Tuberculum Septi, Marked Hypertrophy of the Tuberculum Septi	19	3
„ „ „ „ Very marked „ „ „ „ „	19	4
b) At the Posterior Part of the Septum, slight	19	5
„ „ „ „ „ „ „ plate-shaped	19	6
„ „ „ „ „ „ „ as seen from in front and from behind	19	7a & b
„ „ „ „ „ „ „ severe	19	8
„ „ „ „ „ „ „ cordiform	19	9
„ „ „ „ „ „ „ very severe	19	10
2. Crest-like Hypertrophy	20	1
„ „	20	2
„ „ with Transition into Mucous Polypi	20	3
„ „ „ „ „ „ „	20	4
B. With Atrophy.		
Atrophy due to Syphilis	20	5
„ „ „ Rhinitis Chronica	20	6
„ „ „ „ „ Foetida before Removal of the Crusts	20	7a
„ „ „ „ „ „ after „ „ „ „	20	7b
„ „ „ „ „ „ on the Right Side, Hypertrophy on the Left Side	20	8
Rhinitis Chronica Sicca Universalis.		
Before Development of Atrophy	21	1
After „ „ „	21	2
„ „ „ „ and Xanthosis	21	3
„ „ „ „ „ Perforation	21	4
Rhinitis Chronica Sicca Septi Anterior.		
a) Proliferation of the Epithelium which presents here and there a slightly prominent and reticulated Surface	21	5
b) Softening of the Mucous Membrane and Xanthosis before and after Removal of the Crusts	21	6a & b
c) Cicatricial Atrophy	21	7
Ulcus Perforans Septi.		
a) Unilateral with Xanthosis, Maceration of the Epithelium, central Depression	22	1
„ „ Maceration of the Epithelium, Maceration of the Cartilage	22	2
b) Bilateral with Xanthosis, Perforation of the Cartilage and of the Mucous Membranes on Both Sides, Detachment of the Mucosa	22	3
Bilateral with Perforation of the Mucous Membrane and of the Cartilage on the Right Side, Undermining of the Mucosa on the Left Side	22	4
Perforation with unilateral Cicatrization	22	5
„ „ „ „ combined with Perforatio involucri palati duri	22	6a & b
„ „ bilateral Cicatrization	22	7
Epistaxis.		
Papilla of Granulations on the Inferior Turbinal	23	1
Site of Predilection on the Middle Turbinal	23	2
Two Sources of Haemorrhage, one on the Inferior Turbinal the other on the Septum	23	3
Dilated Kiesselbach's Artery	23	4
Three dilated Branches running Parallel to each other	23	5
Bloodvessels showing marked Dilatation	23	6
„ running Horizontally	23	7
Ramifying Kiesselbach's Artery with Cavernous Space underneath	23	8
Spurting Kiesselbach's Artery	23	9
Bleeding Prominence with Cavernous Space underneath	23	10
Epistaxis from the Edge of a spontaneous Perforation	23	11
„ „ „ „ „ „ „ „	23	12
Bleeding Polypus.		
1. Of the Septum		
Papilla of Granulations on Kiesselbach's Artery	24	1
„ „ „ „ „ „ only larger	24	2
„ „ „ „ „ „ „ „	24	3

Digitized by Google

	Plate	Figure
Bleeding Polypus high up	24	4
„ „ „ „	24	5
„ „ below	24	6
„ „ „ fungiform	24	7
„ „ „ nodular	24	8
„ „ „ lobulated	24	9
2. Of the External Wall	24	10
Tuberculosis.		
1. Of the Exterior and Interior of the Nose	25	1—4
„ „ „ „ „ „ „ „	26	1a—c
„ „ „ „ „ „ „ „	26	2a & b
„ „ „ „ „ „ „ „	26	3a & b
„ „ „ „ „ „ „ „	26	4
2. Of the Interior of the Nose	27	1
„ „ Vestibulum	27	2
„ „ „	27	3a & b
„ „ Floor and Septum	27	4
„ „ Inferior Turbinal	27	5
„ „ Middle Turbinal	27	6
„ „ Septum plate-shaped	27	7
Circular Ulcer	27	8
Of the Septum, representing the Transition to the Tumour-form	27	9
In the shape of a Tumour	28	1a—c
„ „ „ „ „ „	28	2a & b
„ „ „ „ „ „	28	3
„ „ „ „ „ „	28	4a—e
Syphilis.		
I. Hereditary	29	1
„	29	2
„	29	3
II. Acquired.		
1. Of the Exterior and Interior of the Nose	30	1
„ „ Nasal Bones and of the Septum	30	1
„ „ „ Dorsum „ „ „ „	31	2
„ „ External Wall of the Nose	31	1
„ „ Ala Nasi and of the Septum	31	2
„ „ „ „ „ „ „ „	31	3
„ „ External Wall of the Nose	31	4
„ „ Lower Part of the Nose, papulo-verrucous form	31	5a & b
„ „ Exterior of the Nose and of the Septum, papulo-verrucous form	32	1a & b
„ „ „ „ „ „ „ „ „ „ „ „	32	2a & b
2. Of the Anterior Nares and of the Septum, gummatous form	33	1
3. Of the Nasal Interior		
Tumour-like Form. Syphilitic Granuloma	33	2
Granulating Infiltration	33	3
„ „	33	4
Circular Ulcer	33	5
Gummata Septi	33	6
Ulcus Septi. Haemorrhagia Veli	34	1a—c
„ „	34	2
„ „	34	3
„ „ with imminent Perforation	34	4
„ „ after Perforation	34	5a & b
„ „ with double Perforation	34	6
„ „ „ large „	34	7
„ „ „ „ „	34	8
„ „ „ very large Perforation	34	9
Nasal Syphilis as seen from behind	34	10
Malignant new growths.		
I. Carcinoma.		
Of the Septum	35	1—3
„ „ „	36	1

Digitized by Google

	Plate	Figure
Of the Middle Turbinal (Glandular Carcinoma)	36	2
„ „ Inferior Turbinal (Epithelioma)	36	3
„ „ External Wall	36	4
Derived from Mucous polypi?	36	5
II. Sarcoma.		
Of the Septum	36	6
„ „ „	36	7
„ „ „	36	8
„ „ „	37	1a—d

Affections of the Accessory Sinuses.

A. Sinus Frontalis.		
1. Empyema. Collection of Pus	38	1
2. Probe passed from the Frontal Sinus into the Nasal Cavity	38	2
B. Sinus Maxillaris.		
1. Empyema. Collection of Pus	38	3
2. Mucous Polypi	38	4
3. Sarcoma	38	5
4. Carcinoma (a glandulis acinosis)	38	6
C. Sinus Sphenoidalis.		
1. Empyema. Collection of Pus	38	7a—b
Empyema Cured	38	8
2. Mucous Polypi	38	9

Digitized by Google

Tafel I.

Angeborene Dermoide.

Fig. 1. **Angeborenes Dermoid.** 3jähriges Mädchen. Die Geschwulst wurde sofort nach der Geburt bemerkt. Haselnussgrosse, rundliche, nicht ganz frei verschiebliche, sondern in der Tiefe verwachsene Geschwulst mit gesunder Hautdecke, genau in der Mittellinie in der Höhe der Augenwinkel gelegen. Beobachtung 1894. Da die Geschwulst wuchs, wurde sie nach einem Jahr auswärts exstirpirt. Sie soll nur Grützbrei, keine Haare enthalten und keine Delle im Knochen gebildet haben.

Fig. 2. **Angeborenes Dermoid.** 26jähriges Mädchen. Seit Geburt bestehende, stark erbsengrosse, sichtbare, rundliche Geschwulst an der Nasenwurzel in der Mittellinie. Mit der Unterlage nicht merkbar fest verwachsen. In ihrer Mitte eine kleine, leicht roth gefärbte Vertiefung, aus welcher sich durch Pressen der Geschwulst die Haut vorbläht, jedoch nicht zum Platzen bringen lässt. Beobachtung 1898. Da keinerlei Beschwerden bestehen, verzichtet Patientin auf Behandlung.

Digitized by Google

Plate I.

Congenital Dermoids.

Fig. 1. **Congenital Dermoid.** Girl aged 3 years. The tumour was noticed directly after birth. Roundish tumour, about the size of a hazelnut, not quite freely movable, but adherent to the deeper layers, covered with healthy integument and situated exactly in the middle line on a level with the canthi. Observation 1894. As the tumour increased in size, it was removed one year later by patient's medical attendant. According to his report, it contained only sebaceous matter, no hairs and formed no depression in the bone.

Fig. 2. **Congenital Dermoid.** Girl aged 26 years. Roundish visible tumour, the size of a good pea, existing since birth and situated at the root of the nose in the middle line. Not noticeably adherent to the substratum. In its centre a slightly reddish coloured depression, out of which on squeezing the tumour the skin bulges without causing the same to burst. Observation 1898. The patient refuses all treatment, as the tumour does not inconvenience her in the least.

Digitized by Google

Digitized by Google

Digitized by Google

1.

2.

Dr Krieg ad nat. del

Lith. Anst. v. Werner & Winter, Frankfurt a/M.

Digitized by Google

Digitized by Google

Tafel II.

Fisteln angeborener Dermoide.

Fig. 1. **Angeborene Dermoidfistel.** Beobachtung 1898. Anamnese. 21jähriges Mädchen. Neun Geschwister haben nichts Aehnliches, auch keine Hasenscharte. Patientin versichert, die Furche auf ihrem Nasenrücken sei ihr angeboren, nach Aussage ihrer Mutter sei sie deshalb in den 3 ersten Jahren öfters in ärztlicher Behandlung gewesen. Patientin erinnert sich, dass seit ihrem 16. Jahr gelbe eiterähnliche Tropfen aus dieser Furche ausgepresst werden konnten. Während bisher die Nasenwurzel normal schlanke Form gehabt habe, habe im Dezember 1897 der Nasenrücken über den Nasenbeinen zu schwellen begonnen. Schon nach 24 Stunden habe die Schwellung nach oben bis an die Haargrenze und nach beiden Seiten auf die Augendecken sich verbreitet, so dass das rechte Auge nur wenig, das linke gar nicht mehr geöffnet werden konnte. Damit waren hochgradige Schmerzen, Fieber, Schwäche verbunden, so dass Bettliegen nothwendig war. In 8 Tagen ging die Geschwulst auf den heutigen Umfang zurück, bei welchem sie seither beharrt.

Status praesens. 0,5 cm unter dem unteren Rand der Nasenbeine genau in der Mittellinie eine schildförmige rinnenartige Vertiefung in der Haut mit aufgeworfenen Seitenrändern. Sie beginnt unten flach, wird nach oben tiefer und geht am oberen Ende in einen Tunnel über, aus welchem feine schwarze Haare hervorsehen. Die Nasenwurzelgegend erscheint beiderseits ungleich durch eine Schwellung über dem linken Nasenbein, welche nach vorn und nach links, hier mit steilem Abfall, sich vorwölbt. Sie ist weich, doch nicht deutlich fluctuirend. Nahe dem linken inneren Augenwinkel ist die Haut schmerzhaft gerötet und verdünnt. Bei Druck auf die Geschwulst entleert sich aus der Tunnelöffnung Atherombrei. Die Sonde dringt durch den Tunnel erstens ausserhalb der Nasenbeine parallel mit der Hautoberfläche in jene Hautschwellung nach oben links bis an die verdünnte Hautstelle vor und zweitens mehr in die Tiefe und in der Mittellinie unter die Nasenbeine in die Nasenscheidewand hinein.

Operation. Unter Leitung durch die eingelegte Sonde Hautschnitt über der Hautschwellung von oben nach unten. Umschneiden der rinnenförmigen Vertiefung. Abhebeln der ganzen Fistel von unten, mit Ausnahme des unter den Nasenbeinen in die Tiefe führenden Astes, der abgeschnitten werden muss. Dieser wird mit dem Galvanokauter ausgebrannt, der dabei in der Nasenhöhle frei zum Vorschein kommt. Linkes Nasenbein zeigt keinen Druckschwund. Die Heilung ging anstandslos vor sich und hat bis heute angehalten.

Untersuchung des Präparats. Soweit die Fistel sich schon makroskopisch als epidermistragend erwies, sieht man mikroskopisch typisches Plattenepithel, vereinzelte Haarbälge und sehr zahlreiche Talgdrüsen. Das subepidermoidale Gewebe zeigt hier und da Rundzellenanhäufungen. Schnitte aus der Tiefe des excidirten Stückes zeigen eine bald bindegewebige, bald mehr weiche granulationsartige Structur; sie enthalten vereinzelte Schleimdrüsen, sowie auffallenderweise zahlreiche, regellos zerstreute Riesenzellen und Anhäufungen solcher Zellen zu Gruppen.

Digitized by Google

Plate II.

Fistulae of congenital Dermoids.

Fig. 1. Congenital Dermoid Fistula. Observation 1898. Previous history: Girl aged 21 years. Her nine brothers and sisters are suffering from nothing similar, also not from hare-lip. Patient assures me that the furrow on the nasal dorsum is congenital. According to her mother she has been under medical treatment various times during the first three years. Patient remembers, that since her 16th year yellow puriform drops could be squeezed out of this furrow. But whereas till then the root of the nose had a normal slender form, the nasal dorsum began to swell in December 1897 over the nasal bones. Already after 24 hours the swelling extended upwards to the hair border and laterally to the eyelids, so that it was only possible to open the right eye a little, and the left not at all. At the same time severe pains, fever and general weakness existed, so that patient was confined to bed. 8 days later the tumour decreased to the size, which it still retains at the present moment.

Present condition: 0,5 cm below the lower border of the nasal bones situated exactly in the middle line a shield-shaped grooved depression in the skin with raised edges. It commences below shallow, becomes further upwards deeper, and ends posteriorly in a tunnel, out of which one sees some fine black hairs projecting. The region of the root of the nose appears asymmetrical in consequence of a swelling over the left nasal bone, which projects forwards and to the left, falling off abruptly in that direction. It is soft, but not distinctly fluctuating. Near the left internal canthus the skin is tender, reddened and thinned: on pressure the tumour discharges out of the tunnellike opening sebaceous matter. The probe penetrates through the tunnel firstly externally to the nasal bones parallel with the superficial skin into the above mentioned swelling of the skin in a direction upwards and to the left until it reaches yonder swollen part of the skin and secondly more into the depth and in the middle line under the nasal bones into the nasal septum.

Operation: A director is passed through the fistula and an incision is made over the swelling of the skin from above downwards. Circumcision of the grooved depression followed by detachment of the whole fistula with the rasparatory from below excepting that part, which branches off and burrows deeper down beneath the nasal bones. The latter it is found necessary to cut off and cauterize with the galvanocautery, which appears free in the nasal cavity. The left nasal bone shows no atrophy from continuous pressure. The patient made an uneventful recovery and is in good health at the present moment.

Pathological examination: As far as the fistula showed itself already macroscopically as lined by epidermis, one sees microscopically typical pavement epithelium, isolated hair follicles and very numerous sebaceous glands. The subepidermoidale tissue shows here and there aggregations of round cells. Sections through the deeper layers of the excised piece show partly a connective tissue, partly a more granulation-like structure; they contain a few mucous

Digitized by Google

Digitized by Google

Digitized by Google

1.

2.

Dr Krieg ad nat. del.

Lith. Anst. v. Werner & Winter, Frankfurt a/M.

Digitized by Google

Digitized by Google

Fig. 2. Angeborene Dermoidfistel. 18jähriges Mädchen; es hat, solange es sich denken kann, in der Mitte des Nasenrückens einen kleinen Höcker gehabt. Vor 3 Jahren bildete sich dort angeblich, nachdem sie sich auf eine Thüre gestossen, eine Oeffnung, welche „Eiter" absonderte. Vor 2 Monaten wurde die Fistel in einem Spital ausgeschnitten und ausgekratzt. Nach dreiwöchentlicher Pause fing sie wieder an aufzubrechen und abzusondern.

Heute zeigt sich genau median, hart unter den Nasenbeinen eine 5 mm weit senkrecht in die Tiefe gehende Fistel, aus welcher sich Atherombrei ausdrücken lässt. Ausgiebige Verätzung der Fistel mit der Höllensteinsonde. Beobachtung Ende Oktober 1893. Heilung nach 4 Wochen beständig.

Die auf Tafel I und II abgebildeten Dermoide und Dermoidfisteln des Nasenrückens gehören entwickelungsgeschichtlich, da sie in der Mittellinie des unpaarig angelegten mittleren Stirnfortsatzes ihren Platz haben, nicht zu den Bildungshemmungen der (durchgehenden) Gesichtsspalten, sondern sind nach Witzel entstanden durch lückenhafte Vereinigung der beiden Wülste, welche, zu Seiten der medianen Nasenfurche sich erhebend, aus der platten Gesichtsebene herauswachsend, einander bis zur völligen Verschmelzung sich nähernd, die knorpelige Nase und Septum bilden sollen.

Der erste der 4 Fälle, Tafel I, Fig. 1, war und blieb bis zum Ende der Beobachtung ein geschlossenes Dermoid, der zweite, Tafel I, Fig. 2, ist heute noch ein geschlossenes Dermoid, welches sich aber offenbar allmählich zur Fistelbildung vorbereitet, dagegen ist im dritten Fall, Tafel II, Fig. 1, die Fistel schon angeboren, während im vierten, Tafel II, Fig. 2, die Fistel erst im 15. Lebensjahr durchgebrochen ist.

Digitized by Google

glands and curiously enough numerous irregularly dispersed giant cells and aggregations of such cells to groups.

Fig. 2. Congenital Dermoid Fistula. Girl aged 18 years. As long as she can remember, she has always had a small protuberance in the centre of the nasal dorsum. According to patient she knocked her nose against a door 3 years ago and since that time an opening formed, which discharged „matter". Two months ago the fistula was opened in some other hospital and scraped with a Volkmann's spoon. After three weeks pause it reopened and commenced to discharge again. To-day one sees exactly in the middle line directly under the nasal bones extending in a vertical direction 5 mm a fistula, out of which one can squeeze sebaceous matter. Extensive cauterization of the fistula with the caustic stick. Observation: end of October 1893. Patient seen again 4 weeks later: remains well.

The Dermoids and the Dermoid-Fistulae of the nasal dorsum, which have been illustrated in Plate I and II, do not belong from an embryonic point of view, as they are situated in the middle line of the azygos formed middle frontal process, to the arrests of development of the (complete) facial clefts, but owe their origin according to Witzel to the imperfect apposition of the two tuberosities, which projecting from the centre of the face, arising on both sides of the median nasal furrow and approaching each other to complete coalescence, ought to form the cartilaginous nose and septum.

The first of the four cases (Plate I, Fig. 1) was from the beginning a closed Dermoid and remained so as long as it was under observation. The second (Plate I, Fig. 2) is at the present moment still a closed Dermoid, but evidently on the point of forming a fistula. In case 3 (Plate II, Fig. 1) the fistula is already congenital, whereas in case 4 (Plate II, Fig. 2) the fistula did not open and discharge till patient had attained her fifteenth year.

Digitized by Google

Tafel III.

Normale Nase. Leichte Formveränderungen. Choanenverschluss.

Fig. 1. **Normale Nase bei Rhinoscopia anterior.** Auf der linken Seite sieht man am Septum als roth gefärbtes seichtes Grübchen den Eingang in den Canal des rudimentären Organon vomeronasale (Jakobson'schen Organs). Es liegt 4 cm hinter dem Nasensteg, 2,5 cm über dem Nasenboden, vor und unter dem Tuberculum septi, in der Höhe der Umschlagstelle des unteren Muschelknochens. Die Sonde kann in dem Canal 3 mm weit vorgeschoben werden.

Fig. 2. **Normale Nase bei Rhinoscopia posterior.**

Fig. 3. **Ungewöhnlich enge Naseneingänge.** Durch Ansaugen der Nasenflügel bei der Einathmung wird die Enge derartig gesteigert, dass Einlegen der Schmidt-Feldbausch'schen Nasenöffner nothwendig wird.

Fig. 4. **Ungewöhnlich stark entwickelte obere Muschel.** Sie ist, was sehr selten vorkommt, bei Rhinoscopia anterior zu sehen. Zufälliger Befund.

Fig. 5. **Ungewöhnlich stark entwickelte mittlere Muschel.** Beschränkt rechts die Durchgängigkeit, verdrängt das Septum nach links.

Fig. 6. **Ungewöhnlich grosse, zu Knochenblasen entwickelte mittlere Muscheln.** Beobachtet 1894. 22jähriges Mädchen mit Sattelnase, Verbreiterung der Nasenwurzel und Aufstülpung der Nasenspitze (ohne bekannten Grund). Seit Gedenken ist die Nase beiderseits vollständig verstopft. Kein Ausfluss. Anosmie. Fortwährende Kopfschmerzen, besonders morgens. Beide mittleren Muscheln in Schleimhaut und Knochen stark verdickt von vorne bis hinten, am meisten aber das Operculum, das viereckig buckelig die ganze Breite der Nasenhöhle abschliesst. Sie fühlen sich knochenhart an.

Nur die Muschelhälse sind schlank. Im rechten mittleren Nasengang und in der linken Riechspalte ist je ein kleiner Schleimpolyp zu sehen. Da nach all diesem eine Knochenblase erwartet werden konnte, incidirte ich das linke Operculum bei *, worauf viel Eiter sich entleerte. Nach Abtrennung der ganzen linken Muschel an ihrem Hals mit der gebogenen Scheere erwies sich die ganze Muschel in eine grosse geschlossene Knochenblase verwandelt. Patientin war offenbar mit dem sofort eintretenden guten Erfolg in jeder Richtung sehr zufrieden und hat sich deshalb mit Operation dieser einen Muschel begnügt.

Die Einreihung dieser Knochenblase hier bei den Formveränderungen möge damit erklärt werden, dass ihre Entstehungsursache nicht zweifellos ist, wie ja überhaupt die Frage, ob alle Muschelblasen immer angeborene Formveränderungen oder immer Entzündungsproducte darstellen, heute noch nicht endgültig entschieden ist. Auffallend ist hier die Doppelseitigkeit.

Es sei hier auf einen zweiten Fall von Muschelknochenblase hingewiesen, welche mit Schleimpolypen erfüllt sich erwies (Tafel XVIII, Fig. 1).

Fig. 7. **Ungewöhnlich stark entwickelte Bulla ethmoidalis.** Beobachtet 1885. Bei einer 36jährigen Frau, welche wegen Pharyngitis sicca Rath suchte, wurde zufällig in ihrer rechten Nasenseite ein knöcherner Vorsprung der äusseren Wand gefunden, welcher in der Form einem vorderen mittleren Muschelende zum Verwechseln ähnlich sah, dies um so mehr, als sie auch die Stelle dieser einnahm, die gegen das Septum hin von der Bulla verdrängt war.

Fig. 8. **Ungewöhnlich stark entwickelte Bulla ethmoidalis.** Beobachtet 1891. 24jährige Frau mit trockeneitrigem Katarrh aller Luftwege, mit ziemlich

Digitized by Google

Plate III.

Normal nose. Slight deformities. Occlusion of the posterior nares.

Fig. 1. **Normal nose in anterior Rhinoscopy.** On the left side of the septum one sees the entrance into the canal of the rudimentary organon vomeronasale (organ of Jacobson) as a shallow dimple of a reddish hue. It lies 4 cm behind the bridge of the nose, 2,5 cm above the nasal floor, before and below the tuberculum septi on a level with the inferior turbinated crest. The probe can be passed 3 mm forwards into the canal.

Fig. 2. **Normal nose in posterior Rhinoscopy.**

Fig. 3. **Unusually narrow nasal entrances.** Suction of the alae nasi during inspiration decreases the size of the narrow nasal passages so much, that introduction of Schmidt-Feldhausch's hollow rubber bougies is necessary.

Fig. 4. **Unusually strongly developed superior turbinated bone.** It can be seen in anterior Rhinoscopy, a very rare occurrence and in this case only casually detected.

Fig. 5. **Unusually strongly developed middle turbinated bone** causes partial obstruction of the right half of the nose and displaces the septum to the left.

Fig. 6. **Unusually large middle turbinated bones developed to osseous bullae.** Observation 1894. Girl aged 22 years. Saddle-back nose, broadening of the root of the nose and tip of the nose turned up (cause unknown). As long as patient can remember complete obstruction of both nostrils has existed. No discharge. Anosmia. Continuous headaches, especially in the morning. Both middle turbinated bodies greatly thickened in their whole extent. The operculum is chiefly affected; it has a square-shaped, humpbacked form and occludes the whole breadth of the nasal cavity. To the touch they feel as hard as bone. Only the necks of the conchae are slender. Both in the right middle nasal meatus and in the left olfactory cleft a small mucous polypus is to be seen.

As all this lead me to expect an osseous bulla, I made an incision over the left operculum at the spot marked by a cross with the result that a great quantity of pus discharged. After removal of the whole left concha at its neck with the curved scissors, I found the whole concha converted into a large closed osseous bulla. Apparently the patient was in every respect so well satisfied with the good result which at once followed this operation, that she found it unnecessary to have the other concha operated on as well.

I have classified this osseous bulla under the deformities, firstly because its aetiology is not clear, and secondly because the question has till now not been definitively decided, whether all bullae of the conchae are always congenital deformities or whether they always represent inflammatory products. In this case it is certainly remarkable, that both conchae were affected. Further I should like to draw attention to a second case of osseous bulla of the conchae, which is lined in its interior by mucous polypi (Plate XVIII, Fig. 1).

Fig. 7. **Unusually strongly developed Bulla ethmoidalis.** Observation 1885. In a woman 36 years old who consulted me for Pharyngitis sicca, I happened to find in the right side of her nose situated in the external wall a bony projection. According to its shape this projection might have easily been mistaken for the anterior part of the middle turbinated bone especially as it occupied the position of the same which was displaced by the Bulla ethmoidalis towards the septum.

Digitized by Google

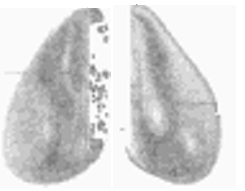

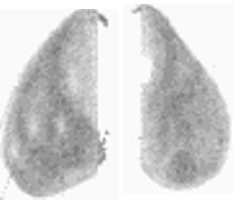

Digitized by Google

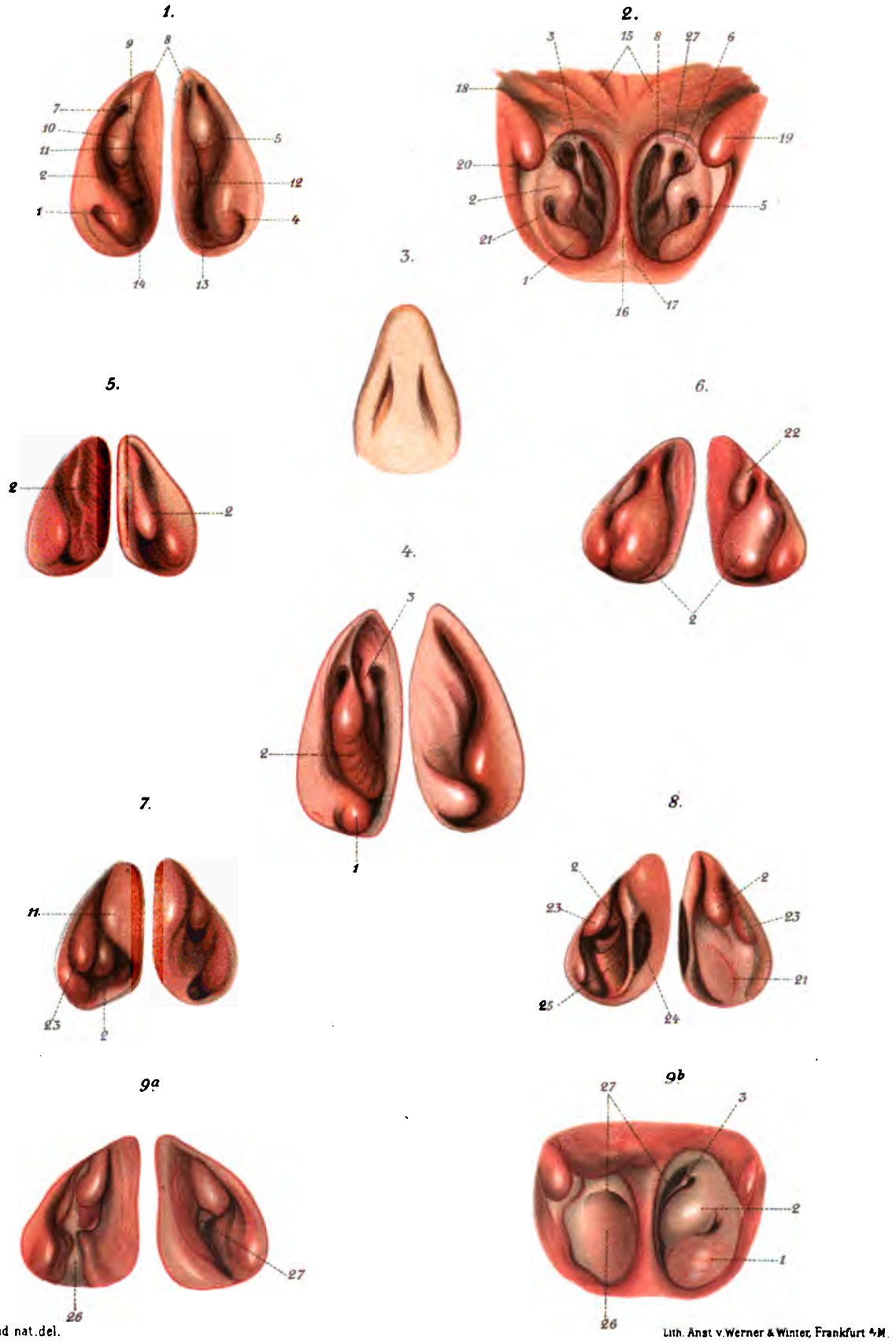

1. Concha inferior. 2. Concha media. 3. Concha superior. 4. Meatus nasi inferior. 5. Meatus nasi medius. 6. Meatus nasi superior. 7. Fissura opercularis. 8. Fissura olfactoria. 9. Collum conchae mediae. 10. Operculum. 11. Tuberculum septi. 12. Organon vomeronasale (Jakobsoni). 13. Pavimentum cavi nasi. 14. Facies posterior pharyngis. 15. Fornix pharyngis. 16. Vomer. 17. Velum. 18. Recessus pharyngeus (Rosenmülleri.) 19. Torus tubarius. 20. Ostium pharyngeum tubae. 21. Sulcus nasalis posterior. 22. Fibroma ödematodes. 23. Bulla ethmoidalis. 24. Perforatio septi. 25. Crista septi. 26. Atresia Choanae. 27. Crista prächoanalis posterior.

Digitized by Google

Digitized by Google

grosser Perforatio septi, Atrophie des Septum und aller 4 Muscheln, welche dadurch die ohnehin grosse Bulla noch grösser erscheinen lässt. Abgelaufene Syphilis ist höchst wahrscheinlich.

Fig. 9. **Atresie der rechten Choane.** Beobachtet 1899. 19jähriges Mädchen. Seit Gedenken ist die rechte Nasenseite vollständig undurchgängig. Im 14. Lebensjahr vermeintliche Hirnentzündung, nach Annahme des Arztes durch die Nasenverstopfung verursacht. Seither hat Patientin jeden Tag öfters heftige, schiessende Kopfschmerzen, mit angeblich eitrigem Ausfluss aus der rechten Nase, der nach Schneuzen sofort wieder nachfliesse.

Status praesens. Etwas blöder Gesichtsausdruck, Sprache nicht gestört. Riechvermögen fehlt rechts, Geschmack und Gehör gut. Rechts eingeblasene Luft gelangt nicht in den Rachen.

a. **Rhinoscopia anterior.** Die rechte Nase ist vollgefüllt mit keineswegs eitrigem, sondern halbdurchsichtigem, zähem Schleim, dessen Entfernung aus dem lufttodten Raum viel Zeit und Mühe erfordert. Die rechte Nasenhöhle ist vorne recht geräumig, der mittlere Nasengang sogar ungewöhnlich weit, so dass man die Bulla ethmoidalis auf weite Strecke verfolgen kann. Das Septum hat eine mässige Crista, die mittlere Muschel ist bis an ihr hinteres Ende leicht zu übersehen und als normal zu erkennen, insbesondere hat nach dem Ergebniss der Sondirung ihr hinteres Ende mit dem Verschluss nichts zu thun. Das Gleiche gilt von der unteren Muschel. Sofort hinter der Bulla ethmoidalis wendet sich nun die äussere Nasenwand bogenförmig nach einwärts, sowie der vorne ungewöhnlich tiefliegende Nasenboden nach aufwärts, um eine muldenförmig vertiefte Querwand zu bilden, welche sich ebenfalls im Bogen mit dem Septum verbindet. Diese Wand ist ganz glatt, ihre Farbe heller als die der übrigen Schleimhaut, licht röthlich-gelb. Narben sind nirgends zu sehen. Beim Sondiren fühlt sie sich knochenhart an. Für Nebenhöhleneiterung ergeben sich keine Anhaltspunkte.

b. **Rhinoscopia posterior.** Sofort fällt eine Asymmetrie beider Hälften des Nasenrachens auf: die rechte ist durch Herabsenken des Daches in ihrer Höhe, ausserdem auch ein wenig in der Breite verkürzt. Der obere Choanenrand steht dadurch um ca. 3 mm tiefer als links und die Plica praechoanalis posterior ist besonders scharf ausgeprägt. Die rechte hintere Nasenöffnung ist nun verschlossen durch eine senkrechte, nach hinten leicht concave Wand, welche, nur lateralwärts in der Choanalebene liegend, von da, mit dieser einen spitzen Winkel bildend, nach vorne einwärts zieht, um ca. 4 mm hinter dem hinteren Vomerrand das Septum zu erreichen. Die Wand ist auch hier glatt, ohne Buckel oder dgl., welche etwa zu den hinteren Muschelenden Beziehung haben könnten, ihre Farbe ebenfalls röthlich-gelb. Nirgends Narben. Links sind die hinteren Muschelenden verdickt durch Hypertrophie. Im Mundrachen ist ausser Uvula bifida nichts zu bemerken.

Die Verkürzung der rechten Hälfte des Nasenrachens in der Höhe und Breite, der Mangel jeglicher Narben, die Unversehrtheit der Muschelgebilde, sowie die Angabe der Patientin über die Dauer des Verstopftseins der Nase und endlich vielleicht die gleichzeitig vorhandene Fissura uvulae spricht dafür, dass dieses Diaphragma eine angeborene Bildungshemmung ist. Nichts spricht dagegen.

Digitized by Google

Fig. 8. **Unusually strongly developed Bulla ethmoidalis.** Observation 1891. Woman 42 years of age with dry purulent catarrh of the whole respiratory tract and rather a large perforation of the septum. Atrophy of the septum and of all four turbinated bones, causing the Bulla ethmoidalis, which was already fairly good-sized, to appear still larger. Highly probable that the patient had suffered from syphilis in former years.

Fig. 9. **Atresia of the right Choana.** Observation 1899. Girl aged 19 years. Right half of the nose of the patient has always been, as long as she can remember, completely obstructed. In her fourteenth year she states to have been laid up with meningitis caused in the opinion of her medical attendant by nasal obstruction. Since then patient has suffered day for day from frequent severe lancinating headaches with alleged purulent discharge from the right nostril, which at once reappeared on blowing the nose.

Present condition: Vacant expression of countenance, speech not affected. Sense of smell absent on the right. Taste and hearing good. Air inflated into the right nostril does not reach the pharynx.

a. **Anterior Rhinoscopy.** The right nostril is blocked by semi-pellucid tenacious mucus, which is not in the least purulent. Its removal takes up a good deal of time and causes no little difficulty. The right nasal cavity is in its anterior part extremely spacious, the middle nasal meatus unusually wide, so that one can follow up the Bulla ethmoidalis for a long distance. The septum has a moderate crista, the middle turbinated bone can be easily overlooked right up to its posterior end. It has a normal appearance and above all the examination with the probe shows, that its posterior end has nothing to do with the occlusion. The same holds good for the inferior turbinated bone. Immediately behind the bulla ethmoidalis the external nasal wall arches inwards, and the nasal floor which lies anteriorly unusually low, upwards, so as to form a trough-shaped partition wall, which also unites in a curve with the septum. This wall is quite smooth, its colour brighter than that of the remaining mucosa, of a light reddish-yellowish hue. Scars are nowhere to be seen. To the probe it feels as hard as bone. There is no reason for suspecting suppuration in the accessory cavities.

b. **Posterior Rhinoscopy.** It strikes one at once that the two halves of the Nasopharynx are not symmetrical, the right being shortened by sinking of the roof not only in a vertical, but also slightly in a transverse direction. Therefore the superior border of the Choanae is situated 3 mm lower on the right than on the left and the Plica praechoanalis is especially distinctly marked. The right posterior nasal opening is now occluded through a vertical posteriorly slightly concave wall, which lying only laterally in the plane of the Choanae runs from there forwards, forming with the same an acute angle so as to reach the septum about 4 mm behind the posterior border of the vomer. The wall is also here smooth and without projections or anything which could bear any relation to the posterior ends of the Conchae. Their colour is also reddish yellow. Nowhere scars. In the left there is thickening of the posterior ends of the Conchae through hypertrophy. In the pharynx nothing pathological to be seen excepting Uvula bifida.

The shortening of the right half of the naso-pharyngeal space both in height and breadth, the absence of all scars, the integrity of the structure of the posterior nares, the statement of the patient as to the duration of the occlusion of the nose and lastly, perhaps, the presence of the fissura uvulae existing at the same time, all lead to the conclusion, that this diaphragm is a congenital arrest of development. At all events nothing shows the contrary.

Digitized by Google

Tafel IV.

Nasenscheidewand-Deviationen. Blasenförmige Deviationen. Scoliosis septi.

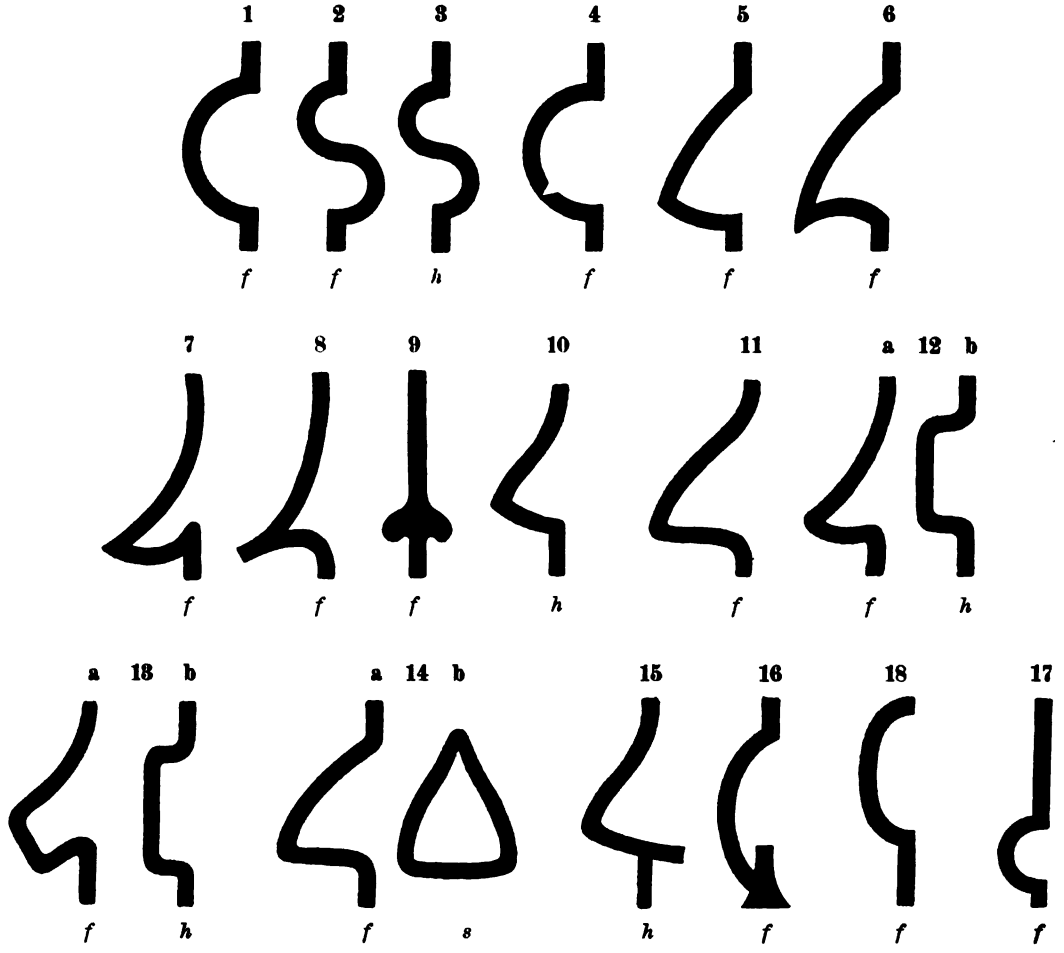

f = Durchschnitt in frontaler Richtung *h* = Durchschnitt in horizontaler Richtung
s = Durchschnitt in sagittaler Richtung.

Dieses Schema soll zunächst nur ein bildlich aufzufassendes Mittel zur graphischen Darstellung der fertigen Form der Deviationen sein, es kann aber ausserdem auch für das Verständniss des Werdens der verschiedenen Formen von Werth sein, welchen doch fast allen, seien sie traumatischen Ursprungs oder durch diese oder jene noch bestrittene Wachsthumsanomalie bedingt, das physikalische Verhalten des in seiner Längsrichtung zusammengepressten Stabes zu Grunde liegt.

Sodann zeigt es, dass die Uebergänge der verschiedenen Formen von Deviationen, der rein blasigen Skoliosen ohne Rinne in solche mit seichten Rinnen, in solche mit tiefen Knickungen und andererseits in solide tumorartige Dornen und Leisten sehr allmähliche sind, so dass es nicht zu verwundern ist, wenn die farbigen Bilder an ein und demselben Septum oft mehrere, zuweilen viele Arten von Deviationen vereinigt darstellen.

Digitized by Google

Plate IV.

Deviations of the nasal septum. Vesicular Deviations. Scoliosis septi.

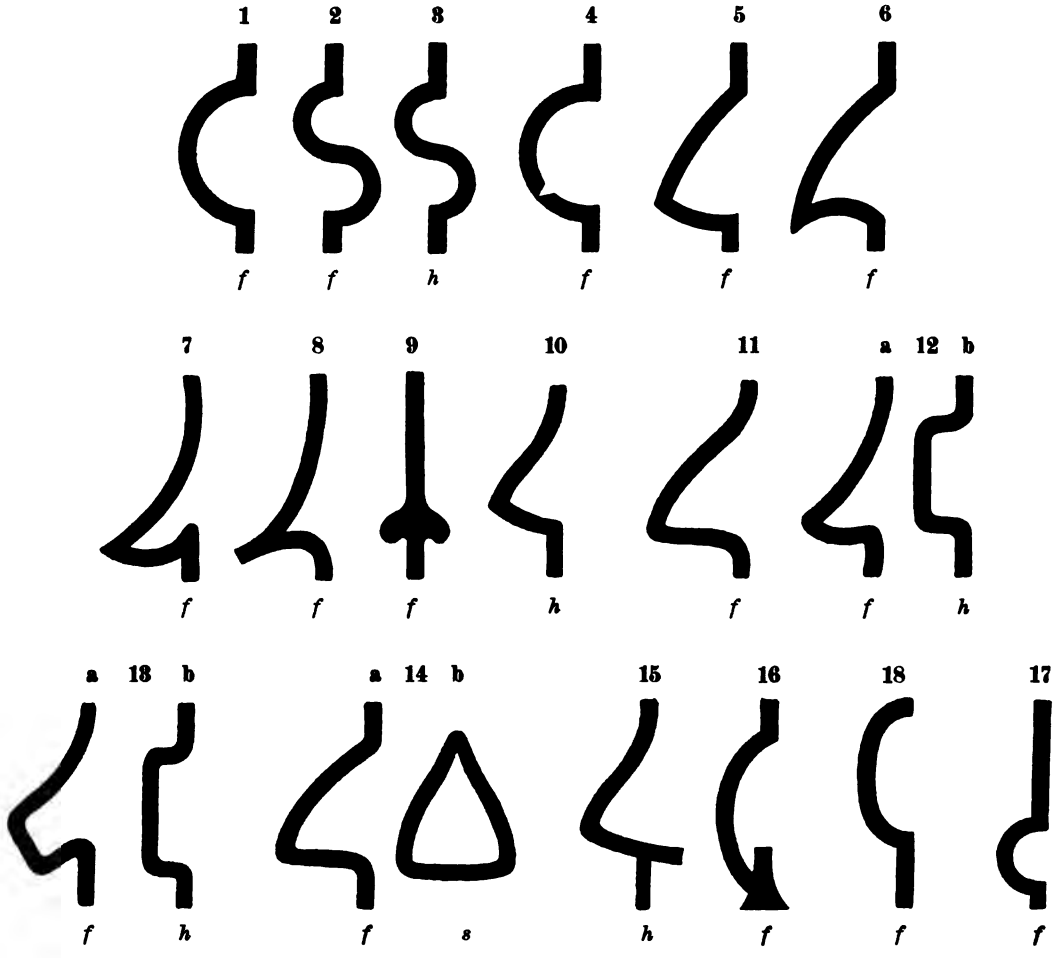

f = Frontal Section *h* = Horizontal Section *s* = Sagittal Section.

The above designs have in the first instance only the purpose of representing graphically the final forms of deviation. At the same time they may help us to understand, how the different forms originate. But, may they owe their origin to traumatism or to some or the other anomalous and perhaps disputed irregularity of growth, their mode of formation is governed in nearly all cases by the same physical law, which applies to the stick, which has been bent on itself in its longitudinal axis.

They show further, that the transitions of the various forms of deviations, of the purely vesicular Scoliosis without a groove into such with shallow grooves or into such with marked infractions or on the other hand into solid tumour-like spines and crests take place exceedingly gradually. Therefore it is not in the least astonishing, if the coloured plates often illustrate in one and the same septum several and sometimes numerous forms of deviations combined.

Digitized by Google

2

4

5

7

[illegible] Per-
[illegible], Furrow.

Digitized by Google

Bu.

Digitized by Google

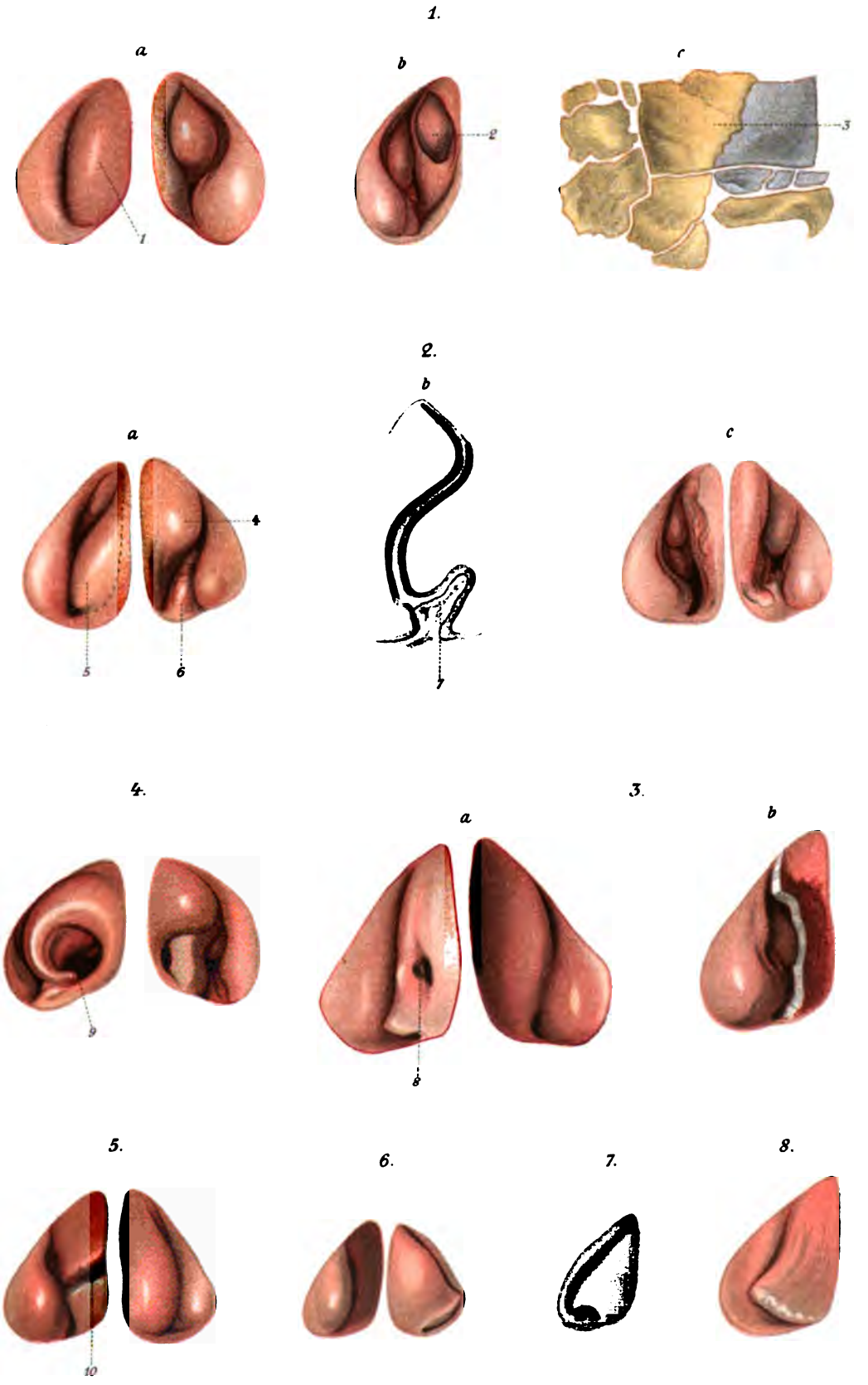

Dr Krieg ad nat. del.

Lith Anst v Werner & Winter, Frankfurt a/M

1. Scoliosis. 2. Sinus sphenoidalis operatione apertus. 3. »Primäre Platte«, »Original lamina«. 4. Scoliosis superior. 5. Scoliosis inferior. 6. 7. Vomer. 8. Durch die Lochzange gemachte Perforation, Perforation made by the gouge bone forceps. 9. Perforatio spontanea. 10. Rinne, Furrow.

Digitized by Google

Digitized by Google

Fig. 1 a. (Schema Fig. 1.) **Rein blasig, einseitig.** Beobachtung 1890. 36jähriger Kaufmann. Seit 6 Monaten Kopfschmerzen über dem rechten Auge, zeitweise unerträglich, eitriger übelriechender Ausfluss aus der rechten Nase. Seither ist die vorher schon sehr enge Nase ganz undurchgängig. Rechte Nasenhälfte ganz undurchgängig durch das kugelig glatt bis zur äusseren Nasenwand vorgebauchte Septum. Links entsprechende kugelige Höhlung. Die rechte Choane ausgefüllt mit granulirenden Schleimhautlappen und Eiter. Mit Schonung der Schleimhaut der linken Seite wurde das Septum in der ausgedehnten Weise resecirt, wie es Fig. 1 c zeigt. In der Tiefe musste aber noch viel Siebbein mit polypösen Granulationen entfernt, die Keilbeinhöhle breit eröffnet und von ihren Polypen (siehe Tafel XXXVI, Fig. 8) gereinigt werden.

b. Linke Nase, 2½ Jahre nach der Resectio septi. Einblick in die weit offene Keilbeinhöhle.

c. Die resecirten Septumtheile, die primäre Platte, annähernd zu gleichen Theilen aus Knorpel und Knochen bestehend, 3 cm lang und 1,4 cm hoch.

Fig. 2 a. (Schema Fig. 2.) **Rein blasig, beiderseitig über einander, also S förmig im Frontaldurchschnitt.** Beobachtung 1892. 36jähriger Mann. Seit 8 Jahren Halsbeschwerden, Räusperzwang, belegte Stimme, Athemenge, nächtliche Stickanfälle. Rechts starke Ausbauchung des unteren Theiles, links eine gleiche im oberen Theil des Septum. Beide Nasenhälften sind nur sehr wenig durchgängig. Dazu trägt linkerseits ausserdem bei das Hereinragen des verdickten, nach links schräg aufwärts abgewichenen Vomer, aus dessen Verbindung die Cartilago nach rechts luxirt ist. Ausser der Cartilago septi und Lamina perpendicularis wurde deshalb auch noch der emporragende Vomertheil resecirt. Die Ablösung der Schleimhaut links aus der Rinne heraus war zwar schwierig, gelang aber vorzüglich ohne Perforation.

b. Ideeller Frontalschnitt.

c. Bild nach der Heilung.

Fig. 3 a. (Schema Fig. 3.) **Blasig, beiderseitig, hinter einander, folglich S förmig im Horizontalschnitt, mit Crista.** Beobachtung 1894. 22jähriger Student. Häufige Rachenkehlkopfkatarrhe. Näselnde Sprache. Rechte Seite ganz, linke fast ganz undurchgängig. Das knorpelige Septum ist blasig nach rechts, das knöcherne nach links ausgebaucht, beiderseits bis zur Berührung der äusseren Wände. So ist es nicht zu verwundern, wenn die 3 Jahre vorher auswärts gemachte Perforation der Cartilago septi mit der Lochzange nicht die mindeste Besserung gebracht hat. Auf der rechten Seite wurde durch Resection der Cartilago Luft geschafft, auf der linken war Resection des Knochens nicht nöthig, da galvanokaustische Verkleinerung der unteren Muschel genügenden Erfolg erzielte.

b. Rechte Nase sofort nach Resection des Knorpels.

Fig. 4. **Rein blasig, beiderseitig, hinter einander, folglich S förmig im Horizontaldurchschnitt, mit spontaner Perforation.** Beobachtung 1897. 14jähriges Mädchen. Soll schon als Kind von 6 Jahren viel mit dem Finger in Nase gebohrt haben wegen Enge. Im 13. Lebensjahr hat ein Arzt erstmals die Perforatio septi festgestellt. Für überstandene Lues giebt weder Anamnese noch Untersuchung Anhaltspunkte. Patientin hat genügend Luft und wünscht nur Abhilfe gegen die Blutungen, welche mit Ablösung der den Perforationsrand bedeckenden Eiterkruste verknüpft sind.

Digitized by Google

Fig. 1 a. (Diagr. Fig. 1.) **Purely vesicular, unilateral.** Observation 1890. Tradesman aged 36 years. Since six months headaches over the area of right eye, sometimes unbearable, purulent foetid discharge from the right nostril. Since then complete obstruction of the nasal passages, which have always been very narrow. Right half of the nose completely obstructed by the spherically bulging smooth septum, which extends right up to the external nasal wall. On the left corresponding globular cavity. The right half of the posterior nares blocked by granulating pieces of mucosa and pus. Extensive resection of the septum, as shown in Fig. 1c, without injuring the mucosa of the left side. Deeper down, though, it was found necessary to remove a large piece of the ethmoid bone covered with polypoid granulation tissue, further to open extensively the sphenoidal cavity and to free it of the polypi contained therein (see Plate XXXVI, Fig. 8).

b. Left half of the nose 2 1/2 years after resection of the septum. View into the far-open sphenoidal cavity.

c. The resected parts of the septum, the primary lamina, consisting of approximately equal parts of bone and cartilage, 3 cm long and 1,4 cm high.

Fig. 2 a. (Diagr. Fig. 2.) **Purely vesicular, on both sides above each other and therefore S like in frontal section.** Observation 1892. Man aged 36 years. Since eight years throat trouble, husky voice, hawking, dyspnoea, and often attacks of suffocation during the night. On the right marked bulging of the lower part of the septum, and the same appearance on the left side in the upper part. Both halves of the nose only very little permeable. On the left this is partly besides due to the prominence of the thickened vomer, which is deflected to the left in an obliquely upward direction, leading to a dislocation of the cartilage to the right. This made it necessary to resect the upwards directed part of the Vomer, besides the Cartilago quadrangularis and Lamina perpendicularis. On the left it was difficult to detach the mucosa from the groove, but it was successfully performed without perforation.

b. Imaginary frontal section.

c. Picture after healing.

Fig. 3 a. (Diagr. Fig. 3.) **Vesicular, bilateral, behind each other, therefore S like in horizontal section, with Crista.** Observation 1894. Student aged 22 years. Often subject to catarrhs of larynx and pharynx, nasal voice. Right side completely, left side almost completely occluded. The cartilaginous septum is protruded vesicle-like to the right, the osseous to the left and on both sides so far, as to come into contact with the external walls. Therefore it is easy to understand, why Perforation of the Cartilago septi, which was performed 3 years ago in some other provincial hospital with Hoffmann's gouge bone forceps brought the patient no relief whatever. On the right side resection of the Cart. quadr. was followed by free entrance of air. On the left it was not necessary to resect the bone, because application of the galvano-cautery to the inferior turbinated bone decreased the size of the same so much, that patient was highly satisfied with the result of the operation.

b. Right half of the nose directly after resection of the cartilage.

Fig. 4. Purely vesicular, bilateral, behind each other, therefore S like in horizontal section, with spontaneous perforation. Observation 1897. Girl aged 14 years. Already as a child of 6 years in the bad habit of constantly picking her nose in consequence of being unable to breathe through it pro-

Digitized by Google

Fig. 5. **Rein blasig, mit horizontal verlaufender Rinne.** Beobachtung 1891. 34jähriger Wirth. Ist im 8. Jahr gefallen, doch wird erst seit 10 Jahren Nasenenge bemerkt. Seit 8 Jahren verstärkt. Beklemmung und Schmerzen im Kopf, Denken erschwert, Schnarchen, unerquicklicher Schlaf, lästige Träume. Scoliosis septi nur im knorpeligen Theil, mit Rinne auf der weiten Seite. Resectio septi cartilaginis schafft vollständig Luft.

(Schema Fig. 4.)

Fig. 6. **Mit horizontaler Knickung, beide Schenkel convex.**

(Schema Fig. 5.)

Fig. 7. **Mit horizontaler Knickung, oberer Schenkel convex, unterer concav.**

(Schema Fig. 6.)

Fig. 8. **Mit horizontaler Knickung, unterer Schenkel convex, oberer concav.** Bildet den Uebergang zu der Crista.

(Schema Fig. 7.)

Digitized by Google

perly. For the first time in her 13th year perforation of the septum was diagnosed by her medical attendant. No history or signs of syphilis. Patient can breathe freely through the nose and only wants a remedy against the haemorrhage, which follows the removal of the pustular crusts, situated round the margin of the Perforation.

Fig. 5. (Diagr. Fig. 4.) **Purely vesicular, with groove running in horizontal direction.** Observation 1891. Inn-keeper 34 years old. Sustained a fall as boy of eight years; difficulty in breathing through nose only noticed since the last ten years. Since 8 years increased difficulty. Feeling of oppression, pains in the head, thinking rendered difficult, snoring, unrefreshing sleep, unpleasant dreams. Scoliosis septi only in the cartilaginous part with groove on the non-obstructed side. Resection of the cartilaginous septum results in completely free breathing through the nose.

Fig. 6. (Diagr. Fig. 5.) **With horizontal angular deflection, both crura convex.**

Fig. 7. (Diagr. Fig. 6.) **With horizontal angular deflection, upper crus convex, lower concave.**

Fig. 8. (Diagr. Fig. 7.) **With horizontal angular deflection, lower crus convex, upper concave.** Representing the form intermediate between it and the Crista.

Digitized by Google

Tafel V.

Deviationen. Cristae und Spinae.

Fig. 1. (Schema Fig. 8.) **Beide Schenkel concav. Crista (Leiste, Banket, Bank). Einfache Crista links.** Beobachtung 1891. 26jähriger Mann. Verstopfung der Nase. Augenkatarrh, heuschnupfenartige Katarrhe. Links über Fuge zwischen Cartilago septi und Vomer, bankartig breite und tiefe Crista mit scharfer Kante. Schwellung beider unterer Muscheln, Lungen etc. gesund. Resection der Crista mit dem Meissel. Galvanokaustik beider unterer Muscheln.

Fig. 2. (Schema Fig. 8.) **Crista rechts mit Rinne links.** Beobachtung 1892. 30jähriger Landmann. Chronische Nasenverstopfung, Schwerathmigkeit, Kopfschmerzen, Gedächtnissschwäche. Rechts lange Crista, links tiefe Rinne, linke untere Muschel stark hypertrophisch.

Fig. 3. (Schema Fig. 8.) **Spina. Dorn. Hakenfortsatz (Zuckerkandl).** Spina rechts vorne, welche sich tief in die hypertrophische untere Muschel einspiesst und unüberwindlichen Husten veranlasst, der mit der Abmeisselung der Spina schwindet.

Fig. 4. (Schema Fig. 8.) **Zwei Spinae rechts, eine vorne, eine hinten.** Links eine Rinne. Die vordere Spina liegt tiefer, bohrt sich in die untere Muschel, die viel höher gelegene hintere trifft die mittlere Muschel. Die Rinne läuft in der That ebenfalls von vorn nach hinten empor, in der Zeichnung wegen nöthiger Kopfbeugung in den Nacken scheinbar abwärts.

Fig. 5. (Schema Fig. 8.) **Spina links, phalangenförmig.** Verursacht Thränenträufeln.

Fig. 6. (Schema Fig. 8.) **Spina aufwärts gerichtet.**

Fig. 7. (Schema Fig. 8.) **Spina abwärts gerichtet.**

Fig. 8. (Schema Fig. 9.) **Spina in beiden Nasenhälften** und zwar beide ganz vorne. Diese Bildung beruht auf keulenartig symmetrischer Verbreiterung des Knorpelrandes an der Articulationsstelle mit dem Vomer.

Fig. 9. (Schema Fig. 9.) **Spinae in beiden Nasenhälften vorne.** Ausserdem beiderseits Septum oben verdickt und beide unteren Muscheln hypertrophisch. Dadurch Nase absolut undurchgängig. Völlig todte Sprache. Pharyngitis. Laryngitis. Rechts Spitzenkatarrh. Heilung der Nase durch Galvanokauterisation aller verdickten Theile.

Fig. 10. **Spina rechts, Crista links.** Aeussere Nase nach links abgebogen. Rechts seit Gedenken mangelhafte Durchgängigkeit. Rechts vorne Septum gebuckelt, hinten eine spitzige Spina, auf welcher das Operculum conchae med. reitet. Links vorne eine buckelige Crista, hinten im Septum eine Rinne.

Digitized by Google

Plate V.

Deviations. Cristae and Spinae.

Fig. 1. (Diagr. Fig. 8.) **Both crura concave. Crista (Ridge, Banket, Bank). Simple Crista on the left.** Observation 1891. Man aged 26 years. Obstruction of the nose. Conjunctivitis and hayfever-like catarrhs. On the left over suture between Cart. quadr. and vomer deep and broad crista with sharply defined ridge in its outward appearance resembling a seat. Swelling of both inferior turbinated bones. Lungs etc. in healthy condition. Resection with the chisel. Application of the galvanocautery to both inferior turbinated bones.

Fig. 2. (Diagr. Fig. 8.) **Crista on the right, with groove on the left.** Observation 1892. Peasant aged 30 years. Chronic nasal obstruction, difficult breathing, headaches, failing memory. On the right long Crista, on the left deep groove, left inferior turbinated bone very much hypertrophied.

Fig. 3. (Diagr. Fig. 8.) **Spina. Thorn. „Hakenfortsatz"** (Zuckerkandl). On the right anteriorly spine, penetrating deeply into the hypertrophied inferior turbinated body and causing persistent coughing, which ceases after removal of the spine by the chisel.

Fig. 4. (Diagr. Fig. 8.) **Two spinae on the right, one posteriorly, one anteriorly.** On the left a groove. The anterior spine lies lower and penetrates into the inferior turbinated bone. The groove runs in reality also from before backwards and upwards, although in the drawing it appears to be running downwards, owing to the necessity of patient having to bend his neck, so as to enable above sketch to be taken.

Fig. 5. (Diagr. Fig. 8.) **Spina on the left phalanx-like** causes epiphora.

Fig. 6. (Diagr. Fig. 8.) **Spina directed upwards.**

Fig. 7. (Diagr. Fig. 8.) **Spina directed downwards.**

Fig. 8. (Diagr. Fig. 9.) **Spina in both halves of the nose** and at the same time both situated quite anteriorly. This form of growth is due to the clubshaped symmetrical broadening of the border of the cartilage, where it articulates with the vomer.

Fig. 9. (Diagr. Fig. 9.) **Spinae in both halves of the nose** situated anteriorly. Besides on both sides septum thickened above and both inferior turbinated bones hypertrophied leading to complete nasal obstruction. Entirely dead voice. Pharyngitis. Laryngitis. Apex of right lung affected. Treatment of all thickened parts with the galvanocautery resulted in healing of the nose.

Fig. 10. **Spina on the right, Crista on the left.** External nose deviating to the left. On the right passage of air has always been, according to patient, imperfect. On the right anteriorly septum hump-backed, posteriorly a sharp-edged spine, surmounted by the Operculum of the middle turbinated bone. On the left anteriorly a hump-backed crista, posteriorly in the septum a groove.

Digitized by Google

Pectinigines septe Cristae et spinae

1.

3.

4

5

6

8

9.

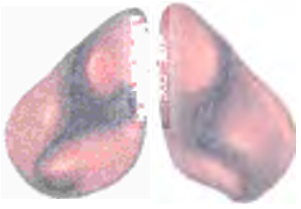

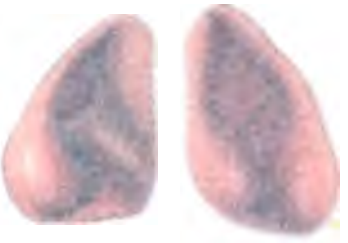

Digitized by Google

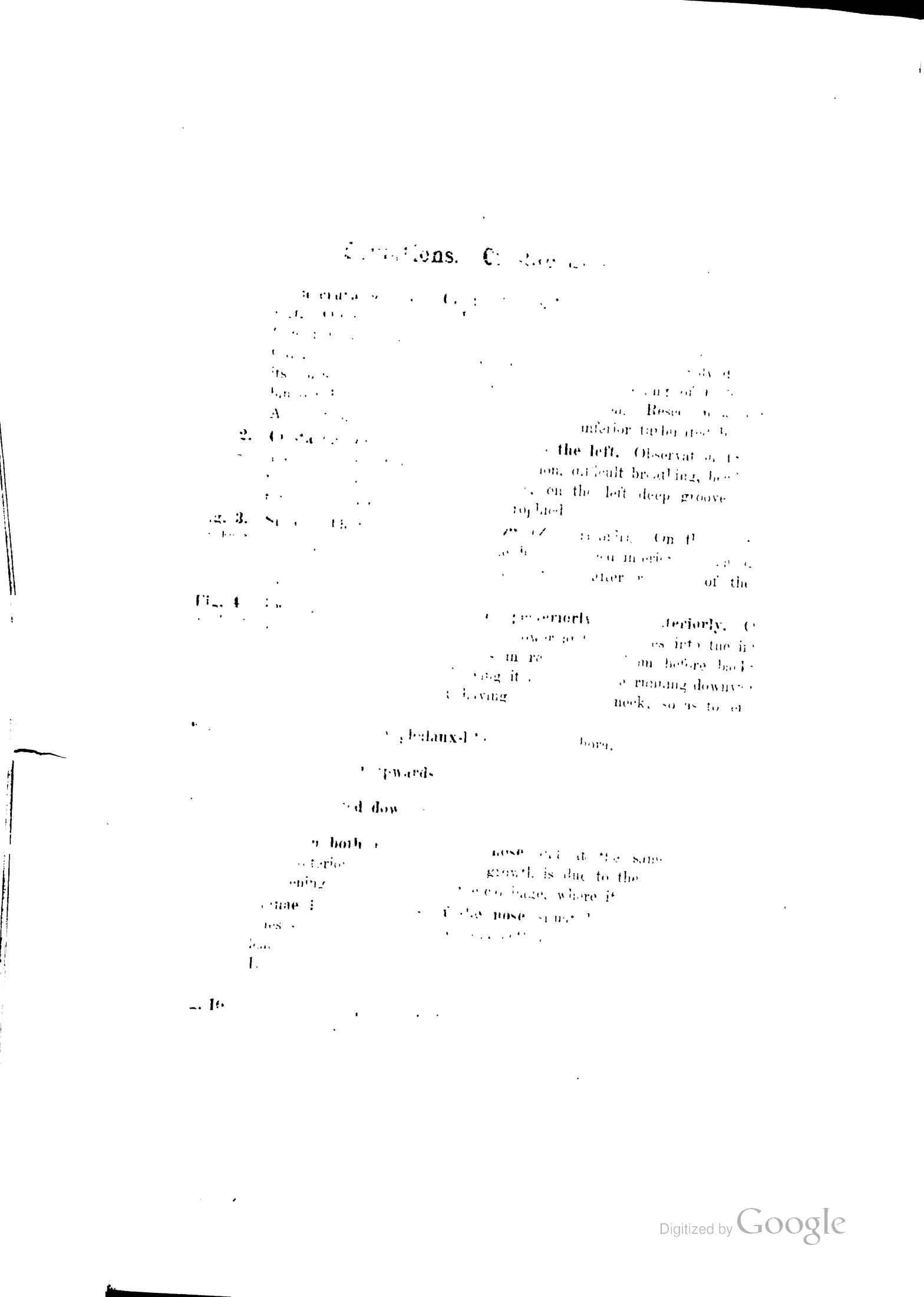

1.

2.

3.

4.

5.

6.

8.

7.

9.

10.

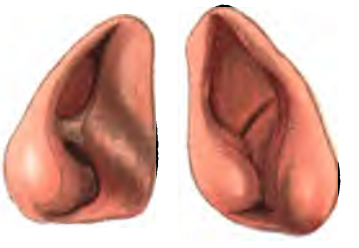

Digitized by Google

Digitized by Google

Tafel VI.

Deviationen. Cristae und Spinae.

Fig. 1 a. **Crista vorne links, Rinne rechts.** Meisseloperation.

b. Querdurchschnitt durch die Spina: durchaus knorpelig.

c u. d. Operationsstück von der freien und von der Schnittfläche gesehen.

Fig. 2 a. **Crista vorne links, Rinne rechts.**

b. Querdurchschnitt: Spina besteht aus zwei dünnen nach aussen concaven Knochenplatten, welche in spitzem Winkel sich vereinigen und über diese Vereinigung hinaus als spitzer Dorn auslaufen. Die untere Knochenplatte ist mit einem dicken Knorpelstreifen, dem Processus sphenoidalis cartilaginis septi, belegt. Die untere Muschel ist durch den Druck der Crista atrophisch geworden.

c u. d. Operationsstück mit der freien und mit der Schnittfläche.

Fig. 3 a. **Spina mitten rechts, Hakenfortsatz ohne Rinne.**

b. Querdurchschnitt: Spina besteht aus einer senkrecht geraden compacten Knochenmasse, welcher ein knöcherner dornartiger Ausläufer angesetzt ist. Die Spitze des Dorns ist quer abgestumpft und hier mit jenem riemenförmigen Knorpelstreifen in der Weise belegt, wie am Wagenrad der hölzerne Radkranz mit dem eisernen Radreifen.

c—f. Operationsstück mit der freien, der Schnittfläche, von oben und von unten gesehen.

Fig. 4 a. **Spina mitten links, Hakenfortsatz mit Rinne.**

b. Querdurchschnitt: Spina besteht aus winkelig geknicktem Knochen mit knöchernem Dornfortsatz, dessen schräg abgesetzte Endfläche mit jenem Knorpelriemen sattelförmig belegt ist. Tiefe Rinne in der unteren Muschel durch den Druck des Dorns hervorgebracht.

c—f. Operationsstück von den verschiedenen Seiten gesehen.

Fig. 5 a. **Spina links mitten. Keine Riune im Septum.** Dagegen tiefe Rinne in der unteren Muschel durch Druckatrophie.

b. Querdurchschnitt: Spina besteht ganz aus Knochen.

c. Operationsstück von vorne,

d. Operationsstück von links,

e. Operationsstück von oben gesehen.

Aus Tafel VI wird Folgendes ersichtlich:

Eine Crista oder Spina kann ganz aus Knorpel (Fig. 1), oder ganz aus Knochen (Fig. 5) bestehen, oder aus beiden Geweben zusammengesetzt sein (Fig. 2—4).

Sie kann hohl, gewinkelt (Fig. 1, 2, 4), oder solide sein (Fig. 3 und 5).

Der Knorpelbelag der tief gelegenen Crista und besonders der Hakenfortsätze hat nach Zuckerkandl folgende Bedeutung: Er ist entwickelungsgeschichtlich betrachtet ein Rest des primordialen Schädels, welcher als „Knorpel-

Digitized by Google

Plate VI.

Deviations. Cristae and Spinae.

Fig. 1 a. **Crista anteriorly on the left, groove on the right.** Chisel-Operation.

b. Transverse section through the spine: throughout cartilaginous.

c & d. Piece removed by operation as seen from the free and the cut surface.

Fig. 2 a. **Crista anteriorly on the left, groove on the right.**

b. Transverse section: spine consists of two thin outwards concave osseous laminae, which unite under an acute angle and are then prolonged into a sharp spine. The inferior osseous lamina is covered with a thick strip of cartilage, the processus sphenoidalis cartilaginis septi. The inferior turbinated bone has become atrophic through the pressure of the crista.

c & d. Piece removed by operation, showing the free and the cut surface.

Fig. 3 a. **Spina in the middle on the right.** Coracoid process „Hakenfortsatz" without groove.

b. Transverse section: spine consists of a vertical straight, compact, solid osseous mass, to which a spine-like osseous spur is attached. The apex of the spine is obtuse transversely and coated with the above furrowed strip of cartilage in the same manner as the wooden rim of a cart-wheel is encircled by the iron tyre.

c—f. Piece removed by operation with the free and the cut surface as seen from above and below.

Fig. 4 a. **Spina in the middle on the left, coracoid process with groove.**

b. Transverse section: spine consists of bone angularly deflected with osseous spinous process. Its end is cut off obliquely and surmounted by above mentioned cartilaginous strip. Deep groove in the inferior turbinated bone caused by pressure of the spine.

c—f. Piece removed by operation as seen from the different sides.

Fig. 5 a. **Spina on the left in the middle. No groove in the septum,** but deep groove in the inferior turbinated bone caused through atrophy from continuous pressure.

b. Transverse section: spine consists entirely of bone.

c. Piece after operation as seen from in front.

d. Piece after operation as seen from the left.

e. Piece after operation as seen from above.

Plate V illustrates following points:

A Crista or Spina may consist entirely of cartilage (Fig. 1), or entirely of bone (Fig. 5), or of both tissues (Fig. 2—4).

A Crista or Spina can be angular, hollow (Fig. 1, 2, 4) or solid.

The cartilaginous coating of the deeply situated Crista and especially of the coracoid processes „Hakenfortsätze" has according to Zuckerkandl following

Digitized by Google







Digitized by Google

surface

Haversian

soft osseous
the spine
strip of cartilage
is enclosed by the

as seen

Haversian canal process with groove.

dy dec ed with osseous
by

grooves in cross section, but deep groove
continuous pressure

with points

may consist entirely of a fringe (Fig. 1), or entirely
both tissues (Fig. 2–4).

Spine can be another, hollow (Fig. 1, 2, 4) or solid.

As a result of the deeply situated Crista and especially of
process „Haversian canal" has according to Zuckerkandl following

Digitized by Google

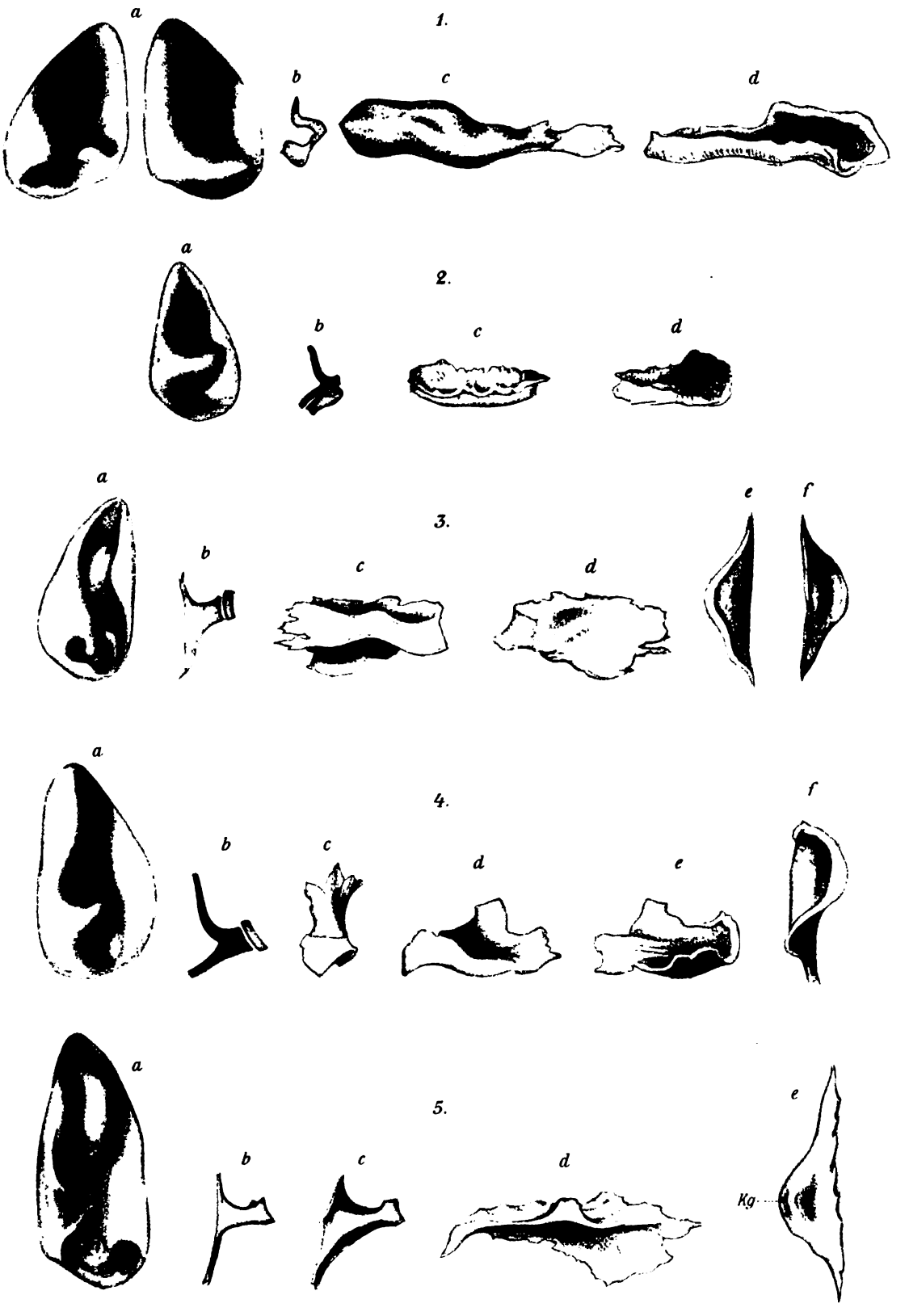

b. Diagramma schematicum.

Dr Krieg ad nat. del.

Lith. Anst. v. Werner & Winter in Frankfurt a. M.

Digitized by Google

Digitized by Google

streif", als „Cartilago vomeris" oder als „Processus sphenoidalis cartilaginis septi" in dem oberen Falz des Vomer bis zum Keilbein hin geborgen der Verknöcherung des Septum im Fötalleben ebenso entgeht, wie die Cartilago quadrangularis, mit der er auch zusammenhängt, und wie die Cartilago triangularis und alaris. Wenn nun im weiteren Wachsthum der Vomer seinen Sulcus verknöchern will, muss er sich dabei seines Inhalts, jener streifenförmigen Cartilago vomeris entledigen. Diese wird aus dem Sulcus und aus der Fuge zwischen Vomer und Lamina perpendicularis herausgepresst, ähnlich wie der Leim aus der Fuge zweier zusammengeleimter und zusammengepresster Holzstücke. Sie wird aus dem Septum seitlich heraustreten, entweder nur auf einer Seite und nur an einer Stelle, oder an mehreren Stellen und dann bald auf ein und derselben Seite (Tafel V, Fig. 4), bald auf beiden Seiten, letzteres natürlich nur in verschiedenen Frontalebenen, also etwa in Form der Schlangenlinie (Tafel V, Fig. 10). So lassen sich die mehrfachen bald gleichseitigen, bald verschiedenseitigen Spinen an einem und demselben Septum erklären.

Zunächst wird nun der aus dem Septuminnern herausgepresste Knorpelstreif auf der Spitze der als Hakenfortsatz bezeichneten, ebenfalls seitlich ausgewichenen Knochenränder als bandartiger Belag erscheinen (Tafel VI, Fig. 3 und 4), er kann aber auch am Vomer gleichsam herunterrutschen (Tafel VI, Fig. 2) und er kann scheinbar ganz verschwinden, indem er innerhalb oder ausserhalb des Sulcus vomeris im erwachsenen Alter schliesslich doch noch verknöchert; so möchte ich wenigstens die bogenförmige Erhebung KG in Tafel VI, Fig. 5 als Knorpelknochengrenze eines solchen verknöcherten Knorpelstreifens deuten.

Für die Therapie wäre es natürlich wichtig, im Voraus zu wissen, ob ein Auswuchs aus Knorpel oder Knochen besteht, da im letzteren Fall Galvanokaustik natürlich nicht zum Ziele führt. Ganz sicher lässt sich das nicht vorausbestimmen, man kann nur sagen: je weiter nach vorne der Auswuchs liegt, um so eher ist Knorpel sein Hauptbestandtheil, je weiter rückwärts er gelegen und je grösser er ist, um so grösser ist sein Knochengehalt, da der ohnehin schon kleine Knorpelstreifen nach hinten sich immer mehr verjüngt, ganz abgesehen von seiner endlichen Neigung zur Verknöcherung. Man wird somit im Allgemeinen bei tief zurückliegenden Spinen am besten zum Meissel greifen. Doch kann zuweilen auch weit vorne stark ausladender und verdickter Vomerknochen grossen Widerstand entgegensetzen.

Digitized by Google

signification: it has to be looked upon from an embryological point of view as a remainder of the primitive skull and is known as „cartilaginous strip", as „Cartilago vomeris" or as „Processus sphenoidalis cartilaginis septi". Situated safely in the upper groove of the vomer and extending towards the os sphenoidale it escapes ossification in foetal life, just like the Cartilago quandrangularis with which it is also connected, and the Cartilago triangularis and alaris. But when in the course of further development ossification of the sulcus of the vomer ought to take place, it has to get rid of its contents, i. e. of the above mentioned rim-like Cartilago vomeris. The latter is squeezed out of the sulcus and out of the suture between Vomer and Lamina perpendicularis just like the glue out of the seam of two pieces of wood, which have been pressed and glued together. It will then protrude laterally from the septum either only on one side, or only in one place, or in different places and then once on one and the same side and another time on both sides, the latter being of course only possible in different frontal planes, for instance in the form of a wavy line. In this way I have attempted to explain, why one finds in one and the same septum multiple spines which may be in one case equilateral and in another not. First of all the cartilaginous strip squeezed out of the inner part of the septum will appear as rim-like coating on the top of the osseous ridges, which have been termed coracoid processes and which are deflected laterally. But secondly it may also slide down as it were along the vomer and even seem to disappear altogether, by ossification taking place at last in adult life either within or without the sulcus vomeris.

In this way at least I think I can explain the arch-like elevation KG in Plate VI, Fig. 5 as cartilage bone boundary of such an ossified cartilaginous strip.

With regard to treatment, it would certainly be of great importance to know beforehand, whether an outgrowth consisted of bone or of cartilage, because in the latter case application of the galvanocautery would be useless. But unfortunately it is impossible to diagnose this beforehand with absolute certainty. One can only say: the more anteriorly the outgrowth is situated, the more likely it is to consist chiefly of cartilage, the further backwards it lies and the larger it is, the more osseous tissue it will probably contain, because the cartilaginous strip, which is already from the beginning very narrow, gradually decreases in size in a backward direction quite apart from its ultimate disposition to ossify. In cases of spines situated very far back it is therefore as a rule the best to use the chisel.

But sometimes a vomer bone, which is in its anterior part far spreading and thickened, can offer considerable resistance.

Digitized by Google

Tafel VII.

Deviationen. Knickungen.

Fig. 1 a. (Schema Fig. 10.) **Eine senkrechte Knickung.** Beobachtung 1892. 50jährige Frau. Häufige Katarrhe, näselnde Sprache. Beide Nasenhälften fast ganz undurchgängig. Die rechte ist ganz verstopft durch eine nach vorne concave, fast querstehende, bis zur Aussenwand reichende Knorpeltafel; hier an der Knickungsstelle scheint der Knorpel bläulichgrau durch die verdünnte Schleimhaut. Der vordere Rand der Cartilago septi ist aus seiner Verbindung mit dem Nasensteg luxirt und erscheint in der linken Nasenhöhle als blaugraue rundliche Kante.

b. Derselbe Fall unmittelbar nach Beendigung der Resectio cartilaginis quadr., deren hinterer Schnittrand blauweiss hervorleuchtet; davor die blutrothe, durch einen Exspirationsstoss hernienartig und flottirend in die rechte Höhle vorgetriebene, erhaltene Septumschleimhaut der linken Höhle.

Fig. 2. (Schema Fig. 11.) **Eine senkrechte Knickung und eine horizontale.**

a. Ohne Lüften des Nasenflügels.

b. Nach Lüften der Nasenflügel. Beobachtung 1893. 18jähriger Kaufmann. Von jeher rechts zu wenig Luft. Näselnde Sprache. Schwieriges Einschlafen. Viel Nasenbluten. Das knorpelige Septum hat eine von vorne unten nach hinten oben ansteigende Leiste; von deren Mittelpunkt geht eine zweite zuerst senkrecht, dann bogenförmig nach vorne bis zum Nasensteg verlaufende Leiste aus. Links entspricht den Leisten eine tiefe Höhlung mit winkeliger Knickung, und der untere Rand der Cartilago septi ist zu mehreren plumpen, flachen Buckeln weit in die linke Nasenhälfte hinein ausgewachsen.

c. Rechte Nasenhälfte unmittelbar nach Resection der Cartilago septi.

d. Von der convexen (rechten) Seite aus gesehen, zeigt die horizontale (5) und die senkrechte (4) Leiste,

e. von der concaven (linken) Seite gesehen die Höhlung, Knickung und Knorpelbuckeln.

Fig. 3. (Schema Fig. 12 a u. b.) **Zwei senkrechte Knickungen.** Beobachtung 1893. 16jähriges Mädchen. Trauma nicht bekannt.

a. Ohne Hebung der Nasenspitze. Aeussere Nase stark verkrümmt. Linker Nasengang völlig undurchgängig.

b. Nach Hebung der Nasenspitze sieht man zwei blaugrau durchschimmernde Knorpelkanten, von denen man die vordere für den luxirten vorderen Rand der Cartilago septi halten könnte; sie ist dies aber nicht, sondern eine senkrechte Knickung. Parallel dieser läuft 1,5 cm hinter ihr eine zweite Knickung von oben nach unten und beide werden durch eine horizontale dritte verbunden.

c. Operationsstück. Durch die Operation ist nicht nur Luft geschafft, sondern auch die äussere Nase gerade geworden.

Digitized by Google

Plate VII.

Deviations. Deflections.

Fig. 1 a. (Diagr. Fig. 10.) **A vertical deflection.** Observation 1892. Woman aged 50 years. Frequent catarrhs, nasal twang. Almost complete occlusion of both halves of the nose. The right side is completely obstructed by an anteriorly concave plate of cartilage running nearly transversely till it reaches the external wall. Here at the seat of deflection the cartilage shines bluish-grey through the thinned mucosa. The anterior border of the cartilago septi is dislocated out of its connection with the bridge of the nose and appears in the left nasal cavity as a bluish-grey rounded ledge.

b. The same case immediately after resection of the cartilago quadrangularis. Its posterior border shows a bluish-white colour on the cut surface. In front of this the mucosa of the septum of the left cavity, intact and of a deep red colour, is seen floating and bulging hernia-like into the right cavity during expiration.

Fig. 2. (Diagr. Fig. 11.) **A vertical and a horizontal deflection.**

a. Without raising the ala nasi.

b. After raising the alae nasi. Observation 1893. Clerk aged 18 years. Passage of air always insufficient on the right side. Nasal tone of voice. Difficulty in falling asleep. Frequent epistaxis. The cartilaginous septum shows a ridge, which runs from in front and below in a backward and upward direction. A second ridge running first vertically and then curving forwards till it reaches the bridge of the nose, projects from the centre of the former. On the left, corresponding with these ridges, there is a deep cavity with angular deflection. The inferior border of the cartilago septi protrudes far into the left half of the nose and presents several large flattened eminences.

c. Right half of the nose immediately after resection of the cartilago septi.

d. As seen from the convex (right) side, showing the horizontal (5) and the vertical (4) ridge.

e. As seen from the concave (left) side, showing the cavity, deflection and cartilaginous eminences.

Fig. 3. (Diagr. Fig. 12 a & b.) **Two vertical deflections.** Observation 1893. Girl aged 16 years. No history of traumatism.

a. Without raising the tip of the nose. Marked crookedness of the external nose. Left nasal meatus completely occluded.

b. After raising the tip of the nose one sees two cartilaginous ridges of a bluish-grey colour shining through, of which the foremost might be mistaken for the dislocated anterior border of the cartilago septi, whereas it is in reality a vertical deflection. Parallel and 1,5 cm behind this runs a second deflection from above downwards, the two being united by a third horizontal ridge.

Digitized by Google

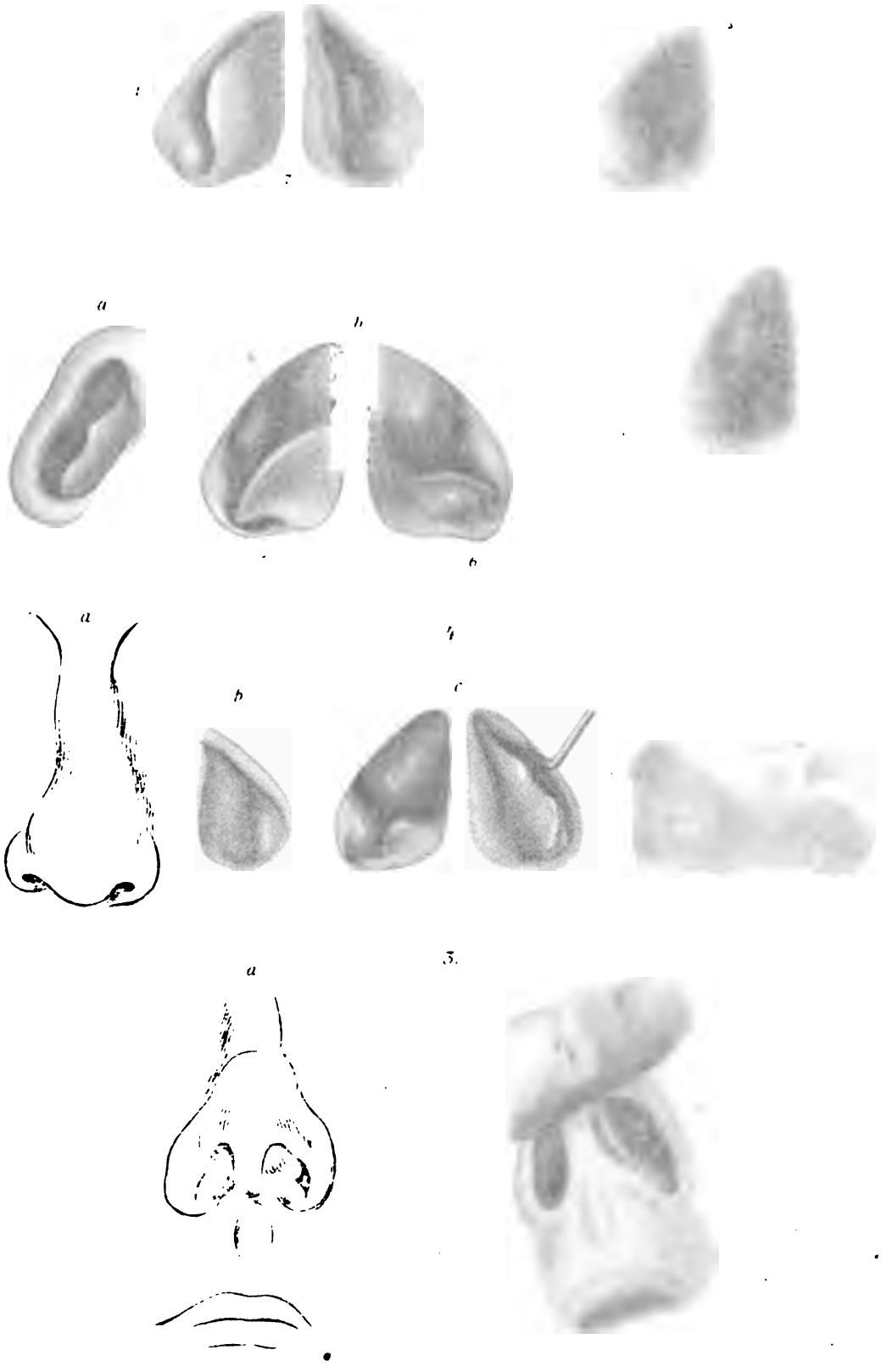

1. Crista angularis. 2. Margo superior. 3. Margo inferior, a dextro latere. 4. Crista angularis. 5. Margo superior, a sinistro latere. 6. Margo inferior, cartilagineae. 7. Lorum.

Obtainable from F. E. Brasch Archive, Glasgow.

Digitized by Google

Digitized by Google

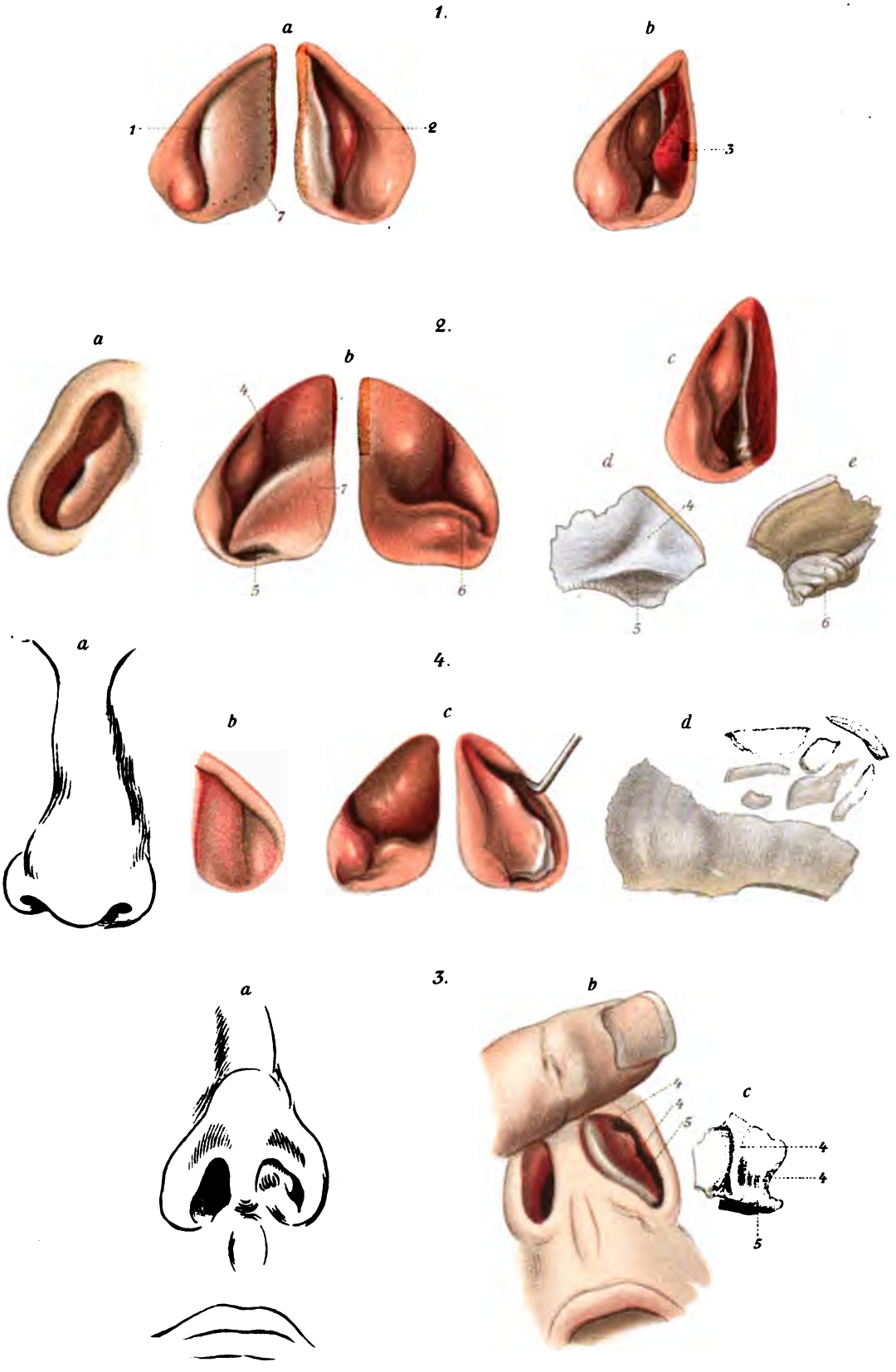

Dr. Krieg ad nat. del. Lith. Anst. v. Werner & Winter Frankfurt a/M

1. Crista angularis. 2. Margo septi anterior luxatus. 3. Membrana mucosa lateris sinistri nasi visa a dextro latere. 4. Crista angularis ascendens. 5. Crista angularis horizontalis. 6. Eminentiae cartilagineae. 7. Linea operatione ducta.

Digitized by Google

Digitized by Google

Fig. 4. (Schema Fig. 13 a u. b.) **Zwei senkrechte Knickungen und zwei horizontale.** Beobachtung 1895. 15jähriger Schüler, will nie ein Trauma erlitten haben. Seit 3 Jahren näselnde Sprache, Schnüffeln, besonders beim Essen, schläft mit offenem Mund, wacht häufig auf, dann immer mit ausgetrocknetem Mund, hat viel unruhige Träume; seit 1½ Jahren Verkrümmung der äusseren Nase bemerkt.

a. Aeussere Nase nach links skoliotisch. Nasenbeine durchaus symmetrisch und normal. Der linke Nasenflügel ist grösser, höher.

b. Ohne Abziehen des Nasenflügels geht links gar keine Luft durch, rechts nur wenig.

c. Beim Abziehen des linken Nasenflügels geht ein klein wenig Luft durch. Man sieht das Septum in Form einer abgestumpften viereckigen Pyramide aus der senkrechten Medianlinie heraus in die linke Nasenhöhle hervorragen. An den scharfen Kanten schimmert der Knorpel hell durch. Rechts oben ist das Septum stark blasig skoliotisch; darunter entspricht der Pyramide links eine Höhlung.

d. Operationsstücke. Sehr grosse, ganz aus Knorpel bestehende, primäre Platte. Erfolg für Athem vorzüglich; auch ist die äussere Nase gerade geworden.

Digitized by Google

c. Piece removed by the operation. Not only was the patient enabled to breathe freely thanks to the operation, but the external nose, too, assumed a straight shape.

Fig. 4. (Diagr. Fig. 13 a & b.) **Two vertical and two horizontal deflections.** Observation 1895. Schoolboy aged 15 years. No history of traumatism. Since 3 years nasal tone of voice, snuffles especially when eating, sleeps with his mouth open, wakes up often during the night and then always with a dry mouth; sleep frequently disturbed by unpleasant dreams. Deviation of the external nose noticed since $1\frac{1}{2}$ years.

a. External nose scoliotic to the left. Nasal bones perfectly symmetrical and normal; the left ala nasi being both larger and higher.

b. Without raising the ala nasi only a very small amount of air passes on the right side and none whatever on the left.

c. On raising the left ala nasi a small amount of air passes through. One sees the septum projecting from the vertical median line into the left nasal cavity very much like a quadrilateral obtuse angled pyramid. Where the edges are prominent, the cartilage may be seen plainly. Above on the right a marked scoliotic bulging of the septum is observable and below on the left, corresponding with the pyramid, a cavity.

d. Pieces removed by the operation. Very large primary lamina consisting only of cartilage. Result of operation excellent; patient being able to breathe freely through the nose, which became straight again.

Digitized by Google

Tafel VIII.

Deviationen. Knickungen.

Fig. 1. (Schema Fig. 14a u. b.) **Eine senkrechte und zwei horizontale Knickungen.** Beobachtung 1897. 14 Jahre alter Schüler. Das Septum ist als dreiseitige, hohle Pyramide in die linke Nasenhöhle hineingestülpt. Der Knorpel schimmert an den scharfwinkeligen Kanten weissgelb durch. Diese Knorpelpyramide füllt den vorderen Theil der Nasenhöhle derart aus, dass selbst beim Abziehen der Nasenwände durch das Speculum nur höchst schmale Spältchen zwischen der oberen und unteren Kante einerseits und der äusseren Nasenwand und dem Boden andererseits kaum etwas Luft durchlassen. Da die Cartilago septi nicht abnorm verdickt ist, so zeigt ihre hohle, der rechten Nasenhöhle angehörende Seite eine annähernd gleiche Pyramidenhöhlung, besonders sieht man entsprechend der senkrechten Kante eine tief eingegrabene Rinne. Die Abweichung der Cartilago septi zeichnet sich auch insofern an der äusseren Nase ab, als die höchste Höhe des Nasenrückens nicht in der Medianlinie verläuft, sondern links davon in einem nach rechts concaven Bogen. Durch Resection der Knorpelpyramide wurde die Athmung tadellos, die äussere Nase gerade.

Fig. 2. (Schema Fig. 14a u. b.) **Eine senkrechte und zwei horizontale Knickungen.** Beobachtung 1886. 18jähriger Kaufmann. Ohne dass ihm die Ursache bekannt wäre, seit 1 Jahr rechts Luftmangel bemerkt, bald nachher auch Schiefwerden der äusseren Nase. Lästiger Druck in der rechten Nasenflügelgegend.

a. Fast völliger Verschluss der rechten Nasenhöhle durch eine nach vorn concave Platte, an deren senkrechtem, lateralem Rand der Knorpel blauweiss durchscheint. Bei der typischen Resectio cartilaginis septi bricht diese in der Knickung ab und wird daher in 2 grossen Stücken von 18×10 und 20×8 mm Grösse und 9 kleineren Stücken entfernt.

b. Rechte Nasenhöhle 1 Monat nach der Operation. Oben der rundlich vernarbte Rest des deviirten Septum.

Fig. 3. (Schema Fig. 14a u. b.) **Eine senkrechte und zwei horizontale Knickungen.** Ungemein stark entwickelter Fall. Beobachtung 1891. 52jähriger Lehrer. Seit Kindheit rechts ganz undurchgängig. Angeblich durch Steinschlag. Der in den Knickungen durchscheinende Knorpel ist knollig drusig verdickt. Die Scoliosis septi geht sehr weit zurück, so dass bei der Resectio septi auch von der Lamina perpendicularis und Vomer viel weggenommen werden muss. Völlige Heilung.

Fig. 4. (Schema Fig. 15.) **Eine senkrechte Knickung mit Luxation des vorderen Randes der Cartilago septi nach der entgegengesetzten Seite.** Beobachtung 1896. 15jähriges Mädchen. Da die Scoliosis der äusseren Nase nach links, seit 1 Jahr bemerkt, in letzter Zeit zunimmt, wird in diesem Falle die Resection der Knickung und die Zurückführung des luxirten Vorderrandes lediglich aus kosmetischen Rücksichten ausgeführt und zwar mit vorzüglichem Erfolg.

Digitized by Google

Plate VIII.

Deviations. Deflections.

Fig. 1. (Diagr. Fig. 14 a & b.) **A vertical and two horizontal deflections.** Observation 1897. School-boy aged 14 years. The septum, taking the shape of a triangular, hollow pyramid, bulges into the left nasal cavity. The cartilage shines through at the sharp-edged angles and is of a whitish-yellow colour. This cartilaginous pyramid fills up the anterior part of the nasal cavity to such a degree that even on raising the walls of the nose by means of the speculum the extremely narrow clefts, situated between the upper and lower ridge on the one side and the external wall and the floor of the nose on the other, only allow very little air to pass through. As the cartilago septi is not abnormally thickened, its hollow side belonging to the right side of the nose shows an almost equilateral, pyramidal cavity, a deeply furrowed groove corresponding with the vertical ridge being especially conspicuous. The deviation of the cartilago septi may further readily be diagnosed by the outward shape of the nose, for the nasal dorsum, at its summit, instead of remaining in the median line, turns to the left, describing a concave curve to the right. Resection of the cartilaginous pyramid was followed by excellent results; the breathing becoming quite free and the external nose assuming a straight outline.

Fig. 2. (Diagr. Fig. 14 a & b.) **A vertical and two horizontal deflections.** Observation 1886. Clerk aged 18 years. Since one year insufficient passage of air exists on the right side, without patient being able to account for it, and was soon followed by deviation of the external nose. Troublesome feeling of oppression in the region of the right ala nasi.

a. Almost complete occlusion of the right nasal cavity through an anteriorly concave plate. Its lateral border is vertical and the cartilage of a transparent bluish-white colour. During the typical operation of resection of the cartilago septi it broke off at the point of deflection, so that it could only be removed in two large pieces of 18 : 10 and 20 : 8 mm besides nine smaller ones.

b. Right nasal cavity one month after the operation. Above the roundish cicatrized remainder of the deflected septum.

Fig. 3. (Diagr. Fig. 14 a & b.) **A vertical and two horizontal deflections.** Exceedingly marked deformity. Observation 1891. School-master aged 52 years. Since childhood complete obstruction on the right, said to have been caused by a stone which was thrown at him. At the seat of the deflection the cartilage shines through and is nodular, lobulated and thickened. The scoliosis septi reaches very far back, necessitating the removal of a great deal of the lamina perpendicularis and of the vomer whilst resecting the septum. Complete recovery.

Fig. 4. (Diagr. Fig. 15.) **A vertical deflection with dislocation of the anterior border of the cartilago septi towards the opposite side.** Observation 1896. Girl aged 15 years. Owing to the gradual increase of the scoliosis of the external nose to the left,

Digitized by Google

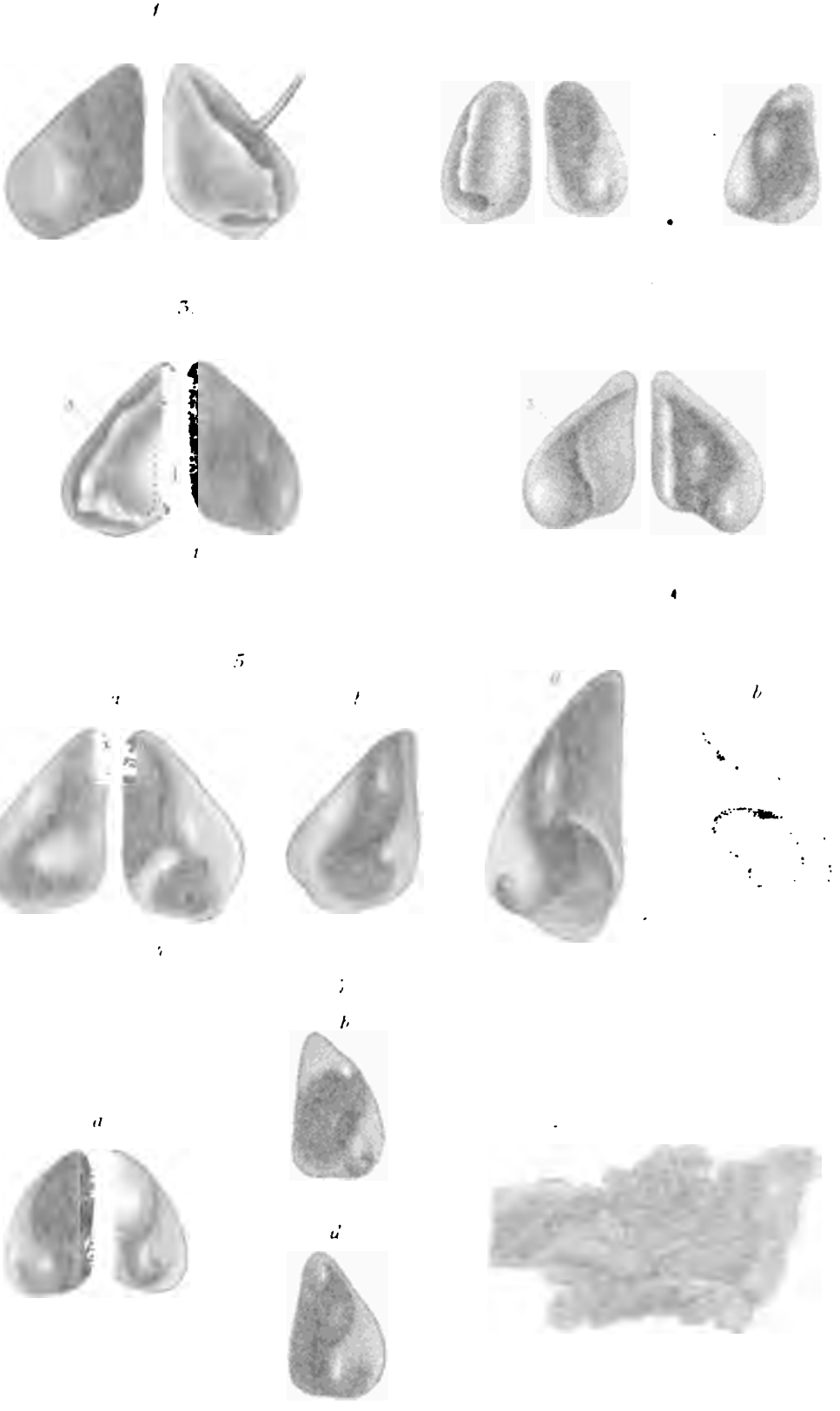

...e ducta. 2. Mer... ...
... (original lemma). 6. Lars ...

Digitized by Google

Digitized by Google

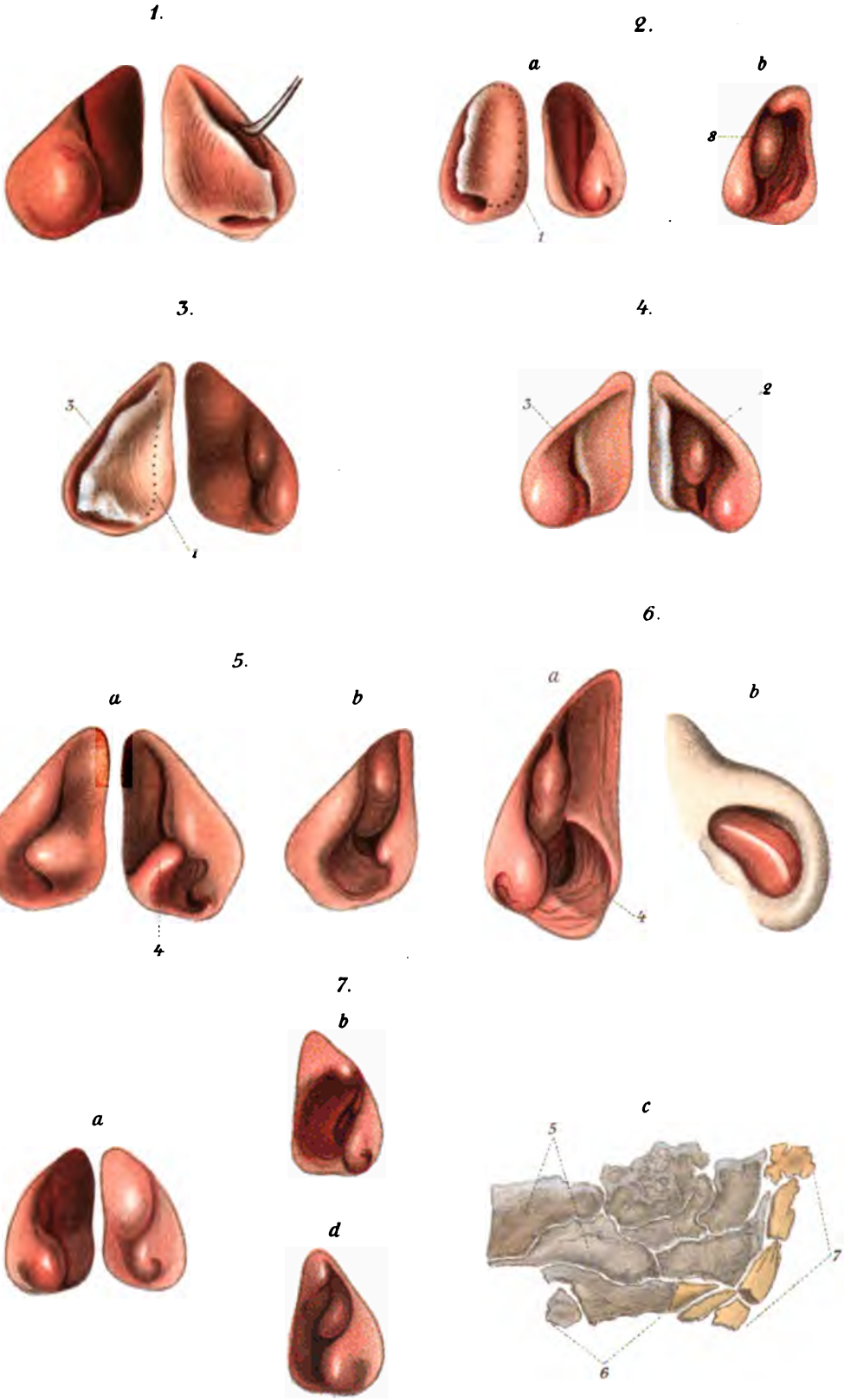

Lith. Anst. v. Werner & Winter, Frankfurt a/M

1. Linea operatione ducta. 2. Margo septi anterior luxatus. 3. Crista angularis. 4. Vomer. 5. Primäre Platte („original lamina"). 6. Pars cartilaginea. 7. Pars ossea. 8. Concha media.

Digitized by Google

Digitized by Google

Fig. 5. (Schema Fig. 16.) **Scoliosis septi mit Luxation des unteren Randes der Cartilago septi nach der gleichsinnigen Seite.** Beobachtung 1892. 40jähriger Beamteter.

a. Vor Resection.

b. Nach Resection.

Fig. 6. (Schema Fig. 17.) **Blasige Ausbauchung (Scoliosis) des Vomer allein.**

a. Von der concaven, rechten,

b. von der convexen, linken Seite aus gesehen.

Fig. 7. (Schema Fig. 18.) **Blasige Ausbauchung (Scoliosis) nur des oberen Theils vom Septum.** Beobachtung 1886. 20jähriger Sattler. Von jeher ohne bekannten Grund links eng, seit 4 Wochen besonders schlecht. Die hochgradige Verkrümmung erstreckt sich weit in das knöcherne Septum hinein, es muss deshalb ausser der fast ganz entfernten Cartilago auch viel Knochen entfernt werden.

a. Vor der Resection.

b. 3 Wochen nach der Operation.

c. Operationsstück.

d. 6 Monate nach der Operation: Durch die seither vorgeschrittene Vernarbung ist der oben stehen gebliebene Rest des Knorpels nach der Medianlinie hingezogen, dadurch die mittlere Muschel frei sichtbar, das Lumen erweitert worden.

Die Tafeln VII und VIII enthalten ganz besonders stark entwickelte Formen von Deviationen.

Manche von ihnen sind vielleicht keine physiologischen Deviationen, sondern durch Trauma hervorgerufene Fracturen und Luxationen. Da aber Gewissheit hierüber nicht zu erlangen war, wurden sie nicht bei diesen, sondern hier bei den Deviationen eingereiht unter dem Namen „Knickungen" (Deviationes angulares), welcher also bezüglich der Aetiologie nichts im Voraus bestimmen soll.

Selbst bei diesen hochgradigsten Deviationen erzielt die typische Fensterresection vorzügliche Erfolge, in erster Linie in Rücksicht auf die Wegsammachung der Nase*).

Aber auch in kosmetischer Hinsicht kann diese Operation Bedeutendes leisten, indem sie oft nicht nur zukünftige Entstellung verhindert, sondern schon vorhandene beseitigt (siehe auch Tafel XII, Fig. 5).

Tafel IV, VII, VIII und XII geben verschiedene Stadien der Fensterresection wieder, sowie ihre Endresultate.

Die Tafeln IV, VI, VII, VIII und XII enthalten Bilder von Operationsstücken, deren Vergleichung mit den schleimhautbedeckten, missbildeten Stellen vor der Operation interessant ist.

Es wird endlich aus ihnen ersichtlich, welch grossen Theil des knorpeligen und knöchernen Septum man bei der Fensterresection entfernen darf, ohne Einsinken der Nase befürchten zu müssen.

Das Gebiet der Deviationen der Nasenscheidewand habe ich in Tafel IV bis VIII so ausführlich behandelt, weil sie uns einerseits zwar nicht immer,

*) Cfr. Krieg, Resection der Cartilago quadrangularis septi narium zur Heilung der Scoliosis septi. Med. Corr.-Blatt des Württ. ärztl. Landesvereins. 1886. 56. Bd. S. 201, und Krieg, Beiträge zur Resection der Cartilago quadrangularis septi narium zur Heilung der Scoliosis septi. Berl. kl. Wochenschr. 1889.

Digitized by Google

which had first been noticed a year ago, it was considered best to resect the deflection and force the dislocated anterior border into its proper position. In this case the operation was performed merely from a cosmetique point of view and was attended by excellent results.

Fig. 5. (Diagr. Fig. 16.) **Scoliosis of the septum with dislocation of the inferior border of the cartilago septi towards the same side.** Observation 1892. Clerk aged 40 years.

a. Before the resection.

b. After the resection.

Fig. 6. (Diagr. Fig. 17.) **Vesicular bulging (scoliosis) of the vomer alone**; as seen:

a. From the concave, right side,

b. from the convex, left side.

Fig. 7. (Diagr. Fig. 18.) **Vesicular bulging (scoliosis) only of the upper part of the septum.** Observation 1886. Saddler aged 20 years. On the left side narrowness had always existed, which had increased very much since 4 weeks. Cause unknown. The extremely marked deflection projects far into the osseous septum. This makes it necessary to resect a great deal of bone besides the cartilage, which had already been almost entirely removed.

a. Before the resection.

b. Three weeks after the operation.

c. Piece removed by the operation.

d. Six months after the operation: through the cicatrization in the meantime, the remaining upper part of the cartilage has been drawn towards the median line with the result that the middle turbinated bone has become freely visible and the lumen enlarged.

The Plates VII and VIII represent some exceedingly severe forms of deviation of the septum.

Some of them ought perhaps not to be looked upon as physiological deviations, but rather as fractures and dislocations produced by traumatism. As this, however, still remains a disputed point, they have not been classed with the latter, but under the heading „Deflections" (Deviationes angulares), a term which in no wise denotes their aetiology.

Even in such very severe forms of deviation the typical „Fensterresection" is followed by excellent results, especially as far as the perviousness of the nose is concerned*).

Also from a cosmetique point of view, however, this operation is of importance as it not only removes existing disfiguration, but frequently prevents such at a future period (see also Plate XII, Fig. 5).

Plates IV, VII, VIII and XII represent the different stages of „Fensterresection" with their final results.

Plates IV, VI, VII, VIII and XII contain drawings of pieces removed by operation. It is interesting to compare these with the deformed parts covered by mucosa, before they were operated upon.

---

*) Cfr. Krieg, Resection der Cartilago quadrangularis septi narium zur Heilung der Scoliosis septi. Med. Corr.-Blatt des Württ. ärztl. Landesvereins. 1886. 56. Bd. S. 201, and Krieg, Beiträge zur Resection der Cartilago quadrangularis septi narium zur Heilung der Scoliosis septi. Berl. kl. Wochenschr. 1889.

Digitized by Google

wenn sie zur Beobachtung kommen, aber doch sehr häufig in Anspruch nehmen, weil sie, wenn stark entwickelt, hochgradige Beschwerden und Beeinträchtigungen verursachen können und weil andererseits ihre Beseitigung meist eine schwierige Operation erfordert. Ist die Nasenathmung behindert durch Gaumenmandeln, durch eine Rachenmandel, durch Schleimpolypen oder durch Muschelhypertrophien, so wird sie immer leichter herzustellen sein, als wenn sie durch Deviation des Nasengerüstes aufgehoben ist. Hier bedarf es eben genauer Kenntniss der anatomischen und klinischen Eigenthümlichkeiten der vielen verschiedenen Formen, in welchen sie auftritt, um immer eine genaue Diagnose zu machen, um danach die richtige Operationsmethode auszuwählen, um die gewählte Operation mit dem möglichst grossen Nutzen, mit dem möglichst kleinen Schaden durchzuführen. Dafür spricht beredt auch das Capitel der Nasensynechien, von denen der bei weitem grösste Theil, wie auch Tafel XIII, Fig. 3—9 ausweist, ärztlichen Bemühungen um Erweiterung von Nasenstenosen sein Dasein verdankt.

Digitized by Google

They further show, what a large piece of the cartilaginous and osseous septum may be removed in „Fensterresection“ without any fear of sinking-in of the nose.

I have gone into the subject „Deviations of the nasal septum“ so thoroughly in Plate IV—VIII for various reasons. On the one hand when they come under our observation, they are almost certain to engross our attention, because, if strongly developed, they can cause a great deal of trouble and injury, whilst on the other their removal necessitates a difficult operation. Nose-breathing when impeded by hypertrophy of the tonsils, adenoid vegetations, mucous polypi or hypertrophy of the turbinated bodies will always be restored more easily than when arrested by deviation of the nasal framework. Here an exact knowledge of the anatomy and of the clinical peculiarities of the numerous different forms of deformities is absolutely essential. Only then shall we be able to form a correct diagnosis, choose the right method of operation and perform the same with the greatest possible benefit and least possible injury to the patient. There is ample proof for this in the chapter on nasal synechiae, the greater part of which, as Fig. 3—9, Plate XIII demonstrates, owe their existence to surgical interference for the dilatation of nasal stenosis.

Digitized by Google

1.

2.

a

b

Digitized by Google

Plate IX.

Eczema of the nasal entrance.

Fig. 1. Eczema aditus narium. Observation 1897. Servant, aged 16 years. Six weeks ago crusts formed round the nasal entrance which gradually obstructed the nose completely and then extended to the upper lip. Since a week the left eye is affected. No history or signs of syphilis or tuberculosis. Both nostrils blocked by yellow pustular crusts, which extend over the whole filtrum and the right half of the upper lip, their edges being frequently raised as thin membranes from the substratum. After removal of these crusts by strips of lint soaked in oil the underlying skin appears inflamed, bleeds easily, is swollen, excoriated and traversed by fissures. The same changes have taken place within the whole interior of the vestibulum and further back moreover the mucosa is unusually reddened and swollen. The lower part of the external nose is swollen, slightly oedematous, nodular and somewhat turned up, giving the upper part a sunken-in appearance („Potatoe-nose"). The lips are greatly puffed up especially in an antero-posterior direction and protrude („Wurstlippen"). They are always gaping, as patient can only breathe through her mouth. The ocular conjunctiva of the left eye traversed by numerous tortuous blood vessels has a bright red appearance and on it phlyctenulae are to be seen.

These are the characteristics of a condition, which used to be termed „Scrophulosis".

After using white precipitate ointment for a fortnight, the eczema disappeared and six weeks later all accompanying complications.

This is a further example how diseases of the nose may be the cause of eye affections.

Fig. 2 a. Eczema aditus narium with Lymphangitis also of the upper lip. Observation 1894. Country-woman, aged 40 years. In 1892 first the upper lip and then the lower part of the nose began to swell and become red, at first without formation of crusts. Next Erysipelas faciei set in spreading over the whole face up to the forehead. But whilst the nose regained its normal size and shape, the redness and the swelling of the upper lip remained. Since seven weeks swelling and redness of the nose have reappeared accompanied by the formation of fissures, especially in the posterior angles of the nostrils; crusts are to be seen internally and a small abscess in the upper lip surrounded by a red areola. As the further course of the inflammation pointed to the probability of the source of the disease being located outside and below the nose, the mouth was examined and found to be in a very bad and neglected condition.

b. Of the four incisor teeth and the left canine only the carious roots remained embedded in the purple, swollen and easily bleeding gums, which where covered with sordid and partly granulating scabs. The subsequent treatment proved that these were the source of all the lymphatic trouble in the upper lip and the nose, all symptoms rapidly disappearing after extraction of the carious roots.

Whereas in case 1 a disease of the nose led to an eye affection, this case illustrates how nasal inflammation may also be caused by diseases of the mouth.

Digitized by Google

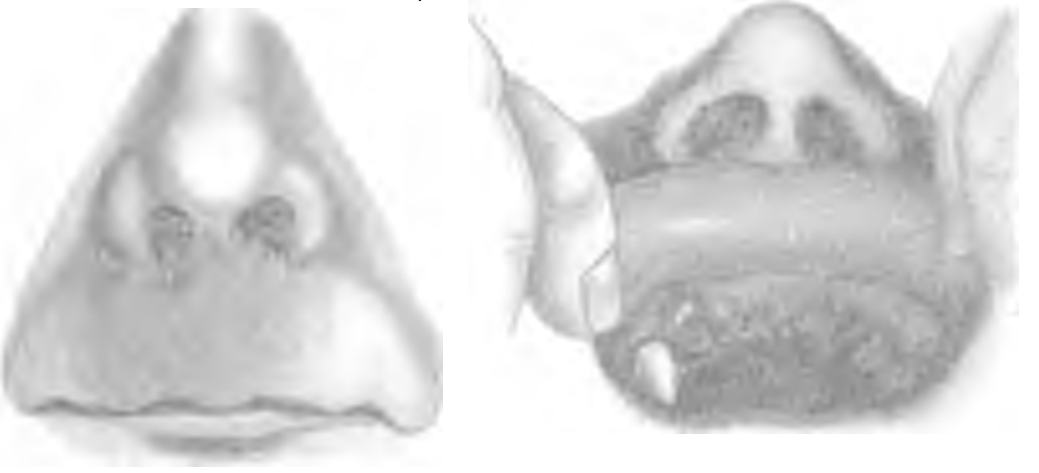

Digitized by Google

Six we
ck the
the nost
the com
s the
ts t
ion,
the
ks moved
the
ng d
t p
ppe
wth. T
ool ves's has
e sc
d to be

1.

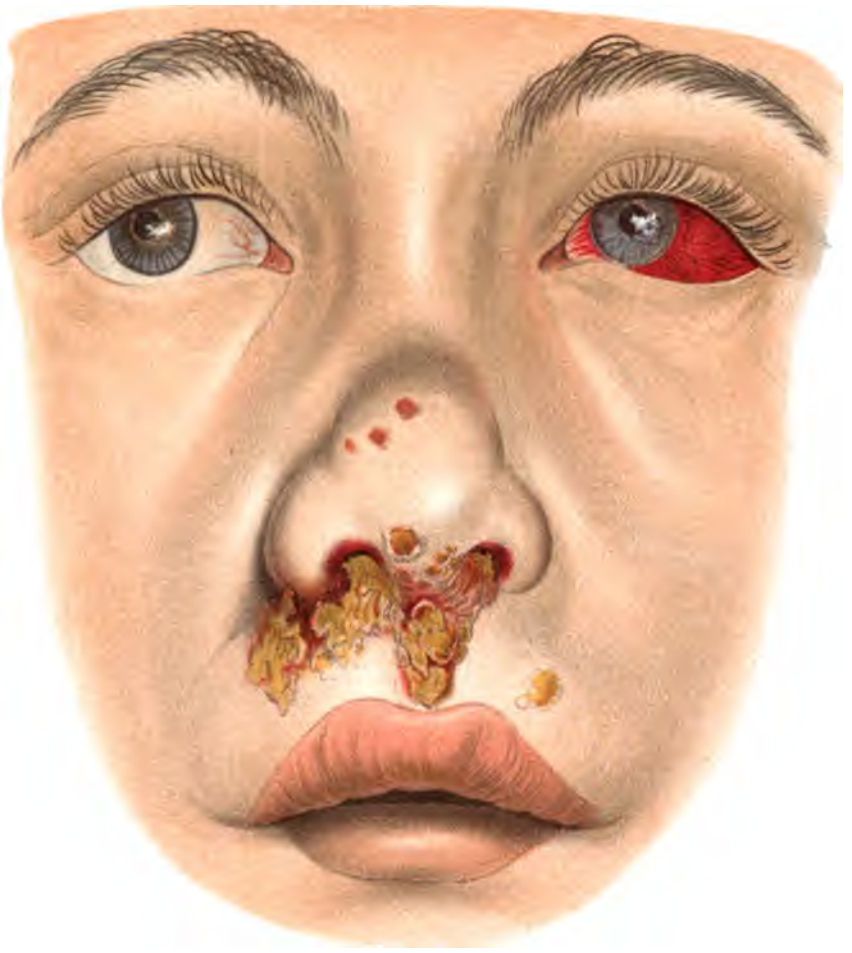

2.

a

b

Dr Kreig ad nat. del

Digitized by Google

Digitized by Google

Tafel X.

Eczema. Folliculitis. Verruca dura. Papilloma. Rhinolith. Dens in naso.

Fig. 1. **Eczema aditus narium mit Rhagaden.** Beobachtet 1895 bei einer 40jährigen Frau. Seit 7 Monaten im rechten Nasenloch Borkenbildung, seit einigen Wochen auch links. Seit 6 Monaten blaurothe Verfärbung und Schwellung der Haut der Nasenlöcher und der Oberlippe. An der hinteren Anheftung des rechten Nasenflügels befindet sich eine tiefe Rhagade. Dem äusseren Ansehen nach ist der Process von Syphilis unmöglich zu unterscheiden. Es liegt aber hierfür nicht das Mindeste vor und auf weisse Präcipitatsalbe heilt auch alles in kürzester Zeit aus.

Fig. 2. **Folliculitis des Naseneingangs.** Beobachtet 1898 bei einem 24jährigen Mädchen. Erbsengrosser, rothbraunviolett gefärbter, prallgespannter, glänzender Hügel; auf dessen Höhe ein 1 mm breiter, schwefelgelber Abscess mit einem Haar in der Mitte.

Fig. 3. **Papilloma septi** etwa 1½ cm hinter dem Nasenlochrand, in der Höhe des unteren Randes der mittleren Muschel.

Fig. 4. **Verruca dura, harte Warze** im Vestibulum an der Grenze von Cutis und Mucosa, 5 mm hinter dem Nasenlochrand bei einem 41jährigen Mann.

Fig. 5. **Rhinolith, dessen Kern ein Kirschkern bildet.** Beobachtet 1890. Der 10jährige Knabe und seine Eltern haben keine Ahnung, wie und wann ein Kirschkern dahingekommen. Seit Jahren Schnupfen, Kopfschmerz, Gedächtnissschwäche. In der rechten Nasenhälfte ist die Schleimhaut saftig geschwollen, eitert. Vor dem Operculum der mittleren Muschel liegt ein Stein unbeweglich eingekeilt. Die Extraction ist nicht leicht. Der Fremdkörper besteht aus einer zerbrechlichen ca. 1 mm dicken, steinigen, schaligen Kruste und einem unversehrten Kirschkern.

Fig. 6. **In die Nase abgeirrter Zahn.** Bei einem 19jährigen Mädchen ganz zufällig gefunden. 1 cm hinter der rechten Nasenöffnung ragt aus der Schleimhaut des sonst durchaus gesunden Nasenbodens eine 4 mm hohe Zahnkrone senkrecht hervor, welche mit ihrem freien Ende die untere Kante des Vorderendes der unteren Muschel berührt. Sie zeigt in situ keine für eine gewisse Zahngattung charakteristische Form, und die Extraction wird nicht gestattet. Doch wird es keinem Zweifel unterliegen, dass es sich um den nach oben abgeirrten äusseren rechten Schneidezahn handelt, da dieser im Munde nicht zu finden ist, der rechte Eckzahn dem inneren rechten Schneidezahn lückenlos anliegt, und im Uebrigen das ganze Gebiss in Ordnung ist.

Digitized by Google

Plate X.

Eczema. Folliculitis. Verruca dura. Papilloma. Rhinolith. Dens in naso.

Fig. 1. **Eczema aditus narium with rhagades.** Observation 1895. Woman aged 40 years. Since seven months formation of crusts in the right nostril and since a few weeks also in the left. Since six months bluish-red discolouration and swelling of the skin of the nostrils and of the upper lip. At the junction of the cheek and the right ala of the nose a deep rhagade is to be seen. According to its outward appearance the process can impossibly be distinguished from syphilis. But nothing whatever entitles us to suspect the latter disease and after application of white precipitate ointment, healing takes places within a very short time.

Fig. 2. **Folliculitis of the nasal entrance.** Observation 1898. Girl aged 24 years. Nodule of a reddish-brown violet colour, the size of a pea, tense and bright, crowned by a brimstone coloured abscess, 1 mm in diameter, with a hair in its centre.

Fig. 3. **Papilloma septi** situated about 1½ cm behind the margin of the nostril, on a level with the inferior border of the middle turbinated bone.

Fig. 4. **Verruca dura, hard wart** in the vestibulum, situated at the junction of the cutis and mucosa, 5 mm behind the border of the nostril in a man aged 41 years.

Fig. 5. **Rhinolith, its nucleus consisting of a cherry-stone.** Observation 1890. Boy aged 10 years. Neither he nor his parents have the least notion as to how and when the cherry-stone got there. Since years coryza, headaches, failing memory. In the right half of the nose the mucosa is succulent, oedematous and suppurates. In front of the operculum of the middle turbinated bone lies a stone firmly impacted. Extraction difficult. The foreign body consists of a friable stony crust about 1 mm thick and an intact cherry-stone.

Fig. 6. **Tooth in the nose.** Quite by mere chance detected in a girl aged 19 years. 1 cm behind the right nasal opening out of the mucosa of the nasal floor, which is otherwise normal, the crown of a tooth projects vertically about 4 mm. Its free surface impinges upon the lower edge of the anterior end of the inferior turbinated bone. As seen in situ, its form is not characteristic enough to allow of its being classed under a certain tooth-group and its extraction was not permitted. In this case, however, it must have been without doubt the right external incisor tooth which had lost its way upwards. I arrived at this conclusion as this tooth can not be found in the mouth and the right canine tooth is placed immediately next to the right inner incisor tooth, all other teeth being quite normal.

Digitized by Google

1.

2.

3.

5.

6.

Digitized by Google

Verneuil dorm. Papilloma.
Dorsa in rosa.

Digitized by Google

1.

2.

4.

3.

5.

6.

Dr Krieg ad nat del

Lith. Anst. v. Werner & Winter, Frankfurt a/M.

Digitized by Google

Digitized by Google

Tafel XI.

Fracturen und Luxationen.

Fig. 1 a. **Fractur der Cartilago quadrangularis mit Ausbauchung nach rechts und Luxation des vorderen Randes nach links nach Trauma.** Beobachtet 1886. 34jähriger Bauer. Im 8. Lebensjahr Hufschlag auf rechten Oberkiefer. Dadurch wurden dort sofort mehrere Zähne eingeschlagen und mehrere später künstlich entfernt. Im Lauf der nächsten 2 Jahre haben sich vom Oberkiefer ca. 10 Knochensplitter spontan abgestossen, einer so gross, dass Patient daran beinahe erstickt wäre. Narbe vom rechten innerem Augenwinkel über rechte Nasenwangenfurche durch Nasenflügel der Lippenwangenfurche entlang. Seit der Verletzung ist die rechte Nase undurchgängig und Druckgefühl darin. Näselnde Sprache. Mundathmung.

b. Die rechte Nasenhöhle ist durch eine reinblasig rundliche Scoliosis der Cartilago quadrangularis vollständig obturirt, welche keine Leiste, keine Knickung, keine Spur von Fractur zu erkennen gibt. Von dem Nasenbeine gilt das Gleiche. Der vordere Rand des Septum ist nach links luxirt.

c. Bild nach der Vernarbung, 4 Wochen nach der Fensterresection.

Fig. 2 a. **Fractur der Nasenknochen und des Septum.** Beobachtet 1887. 16jähriger Bortenmacher. Vor 4 Jahren durch Faustschlag eines 13jährigen Knaben 1 Stunde lang Nasenbluten und Aufschwellen, Patient hat einige Tage zu Bett gelegen ohne örtliche Behandlung. Vor 2 Jahren 11 Wochen lang Augenentzündung, vor 1 Jahr 14 Tage lang desgleichen und jetzt ebenfalls wieder. Luftmangel, rechts vollständig, besteht seit der Verletzung. Sprache sehr stark näselnd; Riechvermögen nur für sehr starke Gerüche vorhanden. Die Höhe des Nasenrückens von der Glabella bis zu der Nasenspitze erscheint wie in den Körper der Nasenpyramide hineingepresst. Der Nasenrücken bildet mit der Nasenspitze einen um so stärkeren Winkel, als diese aufgestülpt ist. Oberlippe verdickt, rüsselförmig vorstehend. Mund wird immer offen gehalten.

b. Seitenansicht.

c. Nasenhöhlen. In beiden ragen die Falten der Cartilagines triangulares ungewöhnlich tief ins Vestibulum hinein. Das knorpelige Septum ist beiderseits verdickt, rechts durch einen rundlichen Buckel, links durch zwei von vorn nach hinten aufsteigende Bruchleisten, welche den Knorpel weisslich durchscheinen lassen. Durch Zurückbrennen dieser Leisten und jenes Buckels gelang es leicht, reichlich Luft zu schaffen.

Digitized by Google

Plate XI.

Fractures and Dislocations.

Fig. 1 a. **Fracture of the cartilago quadrangularis with bulging to the right and dislocation of the anterior border to the left after traumatism.** Observation 1886. Farmer aged 34 years. As a boy of eight years he was kicked by a horse on the right upper jaw. At the time of the accident several teeth were knocked out and later on various others had to be extracted. In the course of the following two years about ten splinters of bone were shed from the upper jaw, amongst them one of such size as almost to cause suffocation of the patient. A scar runs from the inner canthus of the right eye across the right naso-buccal fold through the ala nasi along the labio-buccal fold. Since the injury right side of the nose obstructed and sensation of stuffiness in the same. Nasal tone of voice. Mouth-breathing.

b. The right nasal cavity is completely occluded by a purely vesicular rounded scoliosis of the cartilago quadrangularis, which shows neither ridge, deflection nor the least sign of fracture. The same applies to the nasal bones. The anterior border of the septum is dislocated to the left.

c. Picture after cicatrization has taken place, four weeks after the „Fensterresection".

Fig. 2 a. **Fracture of the nasal bones and of the septum.** Observation 1887. Weaver aged 16 years. Four years ago he received a blow on the nose from the fist of a boy of thirteen, causing swelling and epistaxis, which lasted one hour. Patient remained a few days in bed without local treatment of the injury. Two years ago inflammation of the eyes lasting eleven weeks, a year ago recurrence of fourteen days duration and at the present moment renewed attack. Difficulty in breathing through the nose, with complete obstruction on the right side, exists since the injury. Very marked nasal tone of voice. Sense of smell only for very strong odours. The whole nasal dorsum from the glabella to the tip of the nose looks as if it were squeezed into the body of the nasal pyramid. Owing to the tip of the nose being tilted up, the nasal dorsum forms a much larger angle with the same. Upper lip thickened and protruding. Mouth continually kept open.

b. Side view.

c. Nasal cavities. In both the folds of the cartilagines triangulares bulge unusually far into the vestibulum. The cartilaginous septum is thickened on both sides, on the right through a rounded protuberance, on the left through two fractured ridges running from before backwards, and allowing the whitish cartilage to shine through. After removal of the above ridges and the protuberance by means of the galvano-cautery, the patient was able to breathe again freely through the nose.

Digitized by Google

a

1.

b

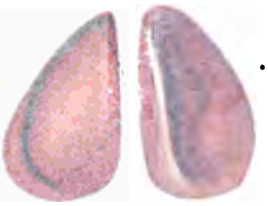

2.

a

c

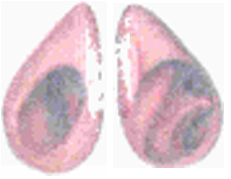

Digitized by Google

Plate XI

Fractures and Dislocations.

[illegible] a. **Fracture** of the cartilage quadrangularis with inclining of the right and **dislocation of** the anterior border to the left after the operation. Observation [illegible]. Fracture caused by a fall. A right-sided [illegible] and two teeth in the upper jaw. After the accident several teeth were knocked out and later on various others had to be extracted. In the course of the following two years [illegible] at ten spots of bone were shed [illegible] pieces, amongst them one of such size as almost to cause complete occlusion of the nose. A scar runs from the outer canthus of the right eye across the right nasal buccal fold through the ala nasi along the labio-buccal fold. Since the injury to the side of the nose distraction and sensation of stuffiness in the nose. Nasal tone of voice. Mouth-breathing.

b. The right nasal cavity is completely occluded by a purely vesicular round [illegible] the cartilago quadrangularis, which shows neither ridge, deviation nor the least sign of fracture. The same applies to the nasal bones. The anterior border of the septum is dislocated to the left.

Plastic after cicatrization has taken place, four weeks after the aforesaid operation.

[illegible] a. **Fracture of the nasal bones and of the septum.** Observation 1887. Woman [illegible] years. Four years ago she received a blow on the nose from the fist [illegible] of the teeth, causing swelling and epistaxis, which lasted one week. She remained a few days in bed without local treatment of the nose. Two years ago inflammation of the eyes lasting eleven weeks, a year ago recurrence of fourteen days duration and at the present moment relapsed [illegible]. Difficulty in breathing through the nose, with complete obstruction of the right side, exists since the injury. Very marked nasal tone of voice. Sense of smell only for very strong odours. The whole nasal dorsum from the glabella to the tip of the nose looks as if it were squeezed into the body of the nasal pyramid. Owing to the tip of the nose being tilted up, the nostril-sill forms a smooth surface on a level with the same. Upper lip thickened and protruding. Mouth constantly kept open.

b. Side view.

c. Nose cavities. In both the folds of the cartilago triangularis bulge anteriorly for [illegible] the vestibules. The cartilaginous septum is thickened on both sides, on the right through a rounded protuberance, on the left through two [illegible] ridges running from before backwards, and allowing the whitish cartilage to shine through. After removal of the above ridges and the protuberance by means of the galvano-cautery the patient was able to breathe again freely through the nose.

Digitized by Google

a

1.

b

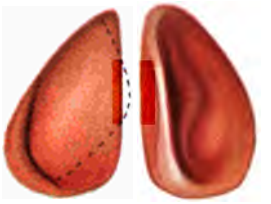

c

2.

a

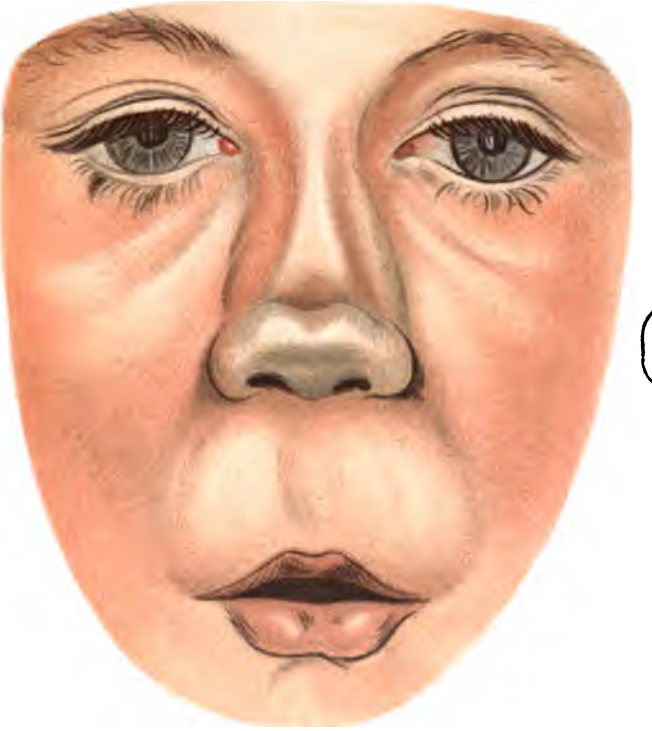

b

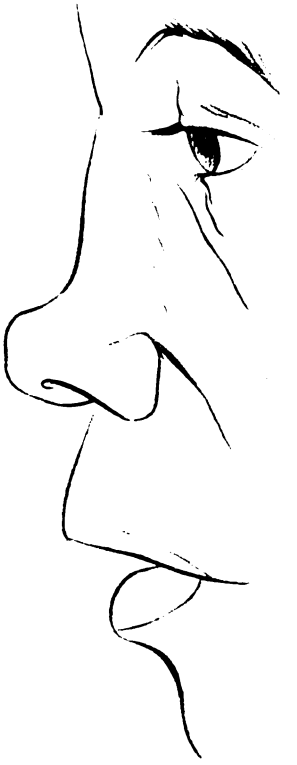

c

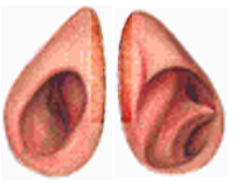

Digitized by Google

Digitized by Google

Tafel XII.

Fracturen und Luxationen. Hämatome und Abscesse.

Fig. 1. **Fractura septi mit Luxation des vorderen Randes.** Beobachtet 1888. 7jähriger Knabe. Vor 1 Jahr mit der Nase schwer auf eine Steinplatte gefallen. Seither Entstellung der Nase bemerkt. Nasenspitze abgeplattet und nach links verschoben. Rechts eine Knickung mit Ausbauchung, links Luxation des vorderen Randes. Abhilfe durch Galvanokaustik beiderseits.

Fig. 2. **Fractura rechts, Luxatio links.** Trauma nicht bekannt. Galvanokaustik beiderseits.

Fig. 3. **Fractura septi** mit knolliger Verdickung. Beobachtet 1896. 30jähriger Kaufmann. Trauma unbekannt. Unmittelbar hinter dem Nasensteg ist das Septum beiderseits auf eine Tiefe von 1 cm enorm verbreitert in unregelmässiger Form, von Leisten, Knickungen und Buckeln. Die Resectio septi ergibt deshalb auch keine regelrechte grosse Platte, sondern viele kleine Stücken von Knorpel und Knochen. Erfolg vorzüglich.

Fig. 4. **Fractura septi** mit spindelförmiger Verdickung. Beobachtet 1896. 18jähriger Techniker. Beiderseits hart hinter dem Nasensteg ist der Knorpel spindelförmig verdickt. Galvanokaustik.

Die Bilder 1—4 dieser Tafel gleichen sich auf den ersten Anblick insofern, als sie alle symmetrische hochgradige Verdickungen des vordersten Theils vom Septum darzustellen scheinen. Das ist aber wirklich nur bei Fig. 3 und 4 der Fall, wo die Bruchstücke sammt Callus entweder (Fig. 3) zu einem zwar etwas unregelmässigen, aber immerhin ziemlich symmetrischen Knollen, oder (Fig. 4) zu einer völlig symmetrischen spindelförmigen Anschwellung Veranlassung gegeben haben. Dagegen sind in Fig. 1 und 2 die die linken Seiten verengenden Knorpelplatten als luxirte vordere Septumränder, diejenigen der rechten Seiten als die fast quergestellten vorderen Fragmente von senkrechten Knorpelbrüchen zu deuten. Man wird auch deshalb bei ihnen, wenn man auf der linken Seite hinter dem vorderen Knorpelrand mit der Sonde eingeht, die scheinbar solide Anschwellung hohl finden.

Fig. 5 a. **Senkrechter Bruch der Cartilago quadrangularis** sowie der Nasenbeine. Hochgradige Scoliosis der äusseren Nase nach links.

b. Innere Ansicht.

c u. d. 2 Bilder aus verschiedenen Zeitabschnitten der Resection. Die zwei einander parallel laufenden Knorpelsäulen beweisen die hochgradige Verschiebung der Bruchstücke an einander.

e. Bild der linken Nasenhöhle nach der Heilung.

f. Bild der äusseren Nase nach der Resection, welches deren kosmetischen Erfolg vor Augen führt.

Fig. 6. **Fractur der Cartilago quadrangularis mit Abscedirung.** Beobachtet 1898. 9jähriger Knabe wollte auf einem 1 Meter hohen Zaun stehend abspringen, blieb hängen und stürzte auf die Nase in Gartenerde. Er blutete sofort heftig, erkrankte am anderen Morgen mit Kopfschmerzen, Fieber, Appetitlosigkeit,

Digitized by Google

Plate XII.

Fractures and Dislocations. Haematomata and Abscesses.

Fig. 1. **Fracture of the septum with dislocation of the anterior border.** Observation 1888. Boy aged 7 years. A year ago he had a fall, striking his nose heavily against a marble slab. Since then disfiguration of the nose noticed. Tip of the nose flattened and deviating to the left. On the right a deflection with bulging, on the left dislocation of the anterior border. Relief after application of the galvano-cautery to both sides.

Fig. 2. **Fracture on the right, dislocation on the left.** No history of traumatism. Application of the galvano-cautery to both sides.

Fig. 3. **Fracture of the septum** with nodular thickening. Observation 1896. Clerk aged 30 years. No history of traumatism. Immediately behind the nasal bridge the septum is greatly thickened to the extent of 1 cm on both sides by ridges, deflections and eminences, giving it an irregular form. Instead of one regular, large plate, therefore, the resection of the septum yields numerous small pieces of bone and cartilage. Result of the operation most satisfactory.

Fig. 4. **Fracture of the septum** with spindle-like thickening. Observation 1896. Engineer aged 18 years. On both sides immediately behind the nasal bridge there is a spindle-like thickening of the cartilage. Application of the galvano-cautery.

The drawings 1—4 in this plate resemble each other at first sight inasmuch as they all seem to represent symmetrical pronounced thickenings of the anterior part of the septum. In reality, though, this is only the case in Fig. 3 and 4, where the fragments with the callus have (Fig. 3) either given rise to a slightly irregular, but nevertheless fairly symmetrical eminence, or (Fig. 4) to an entirely symmetrical spindle-like swelling. In Fig. 1 and 2, however, the cartilaginous plates narrowing the left sides must be explained as the dislocated anterior borders of the septum and those of the right sides as the almost transversely running anterior fragments of vertical cartilage-fractures. This is the reason why on passing a probe on the left side behind the anterior border of the cartilage we find the apparently solid swelling hollow.

Fig. 5 a. **Vertical fracture of the cartilago quadrangularis** and of the nasal bones. Severe scoliosis of the external nose towards the left.

b. Internal view.

c & d. Two pictures showing different stages of resection. The two pillars of cartilage running parallel to each other demonstrate the extreme displacement of the fragments towards each other.

e. Picture of the left nasal cavity after recovery.

f. Picture of the external nose after the resection, showing its result from a cosmetique point of view.

Fig. 6. **Fracture of the cartilago quadrangularis with formation of abscess.** Observation 1898. Boy aged 9 years. Whilst attempting to jump from the top of a fence, 1 meter high, his foot was caught and in falling he struck

Digitized by Google

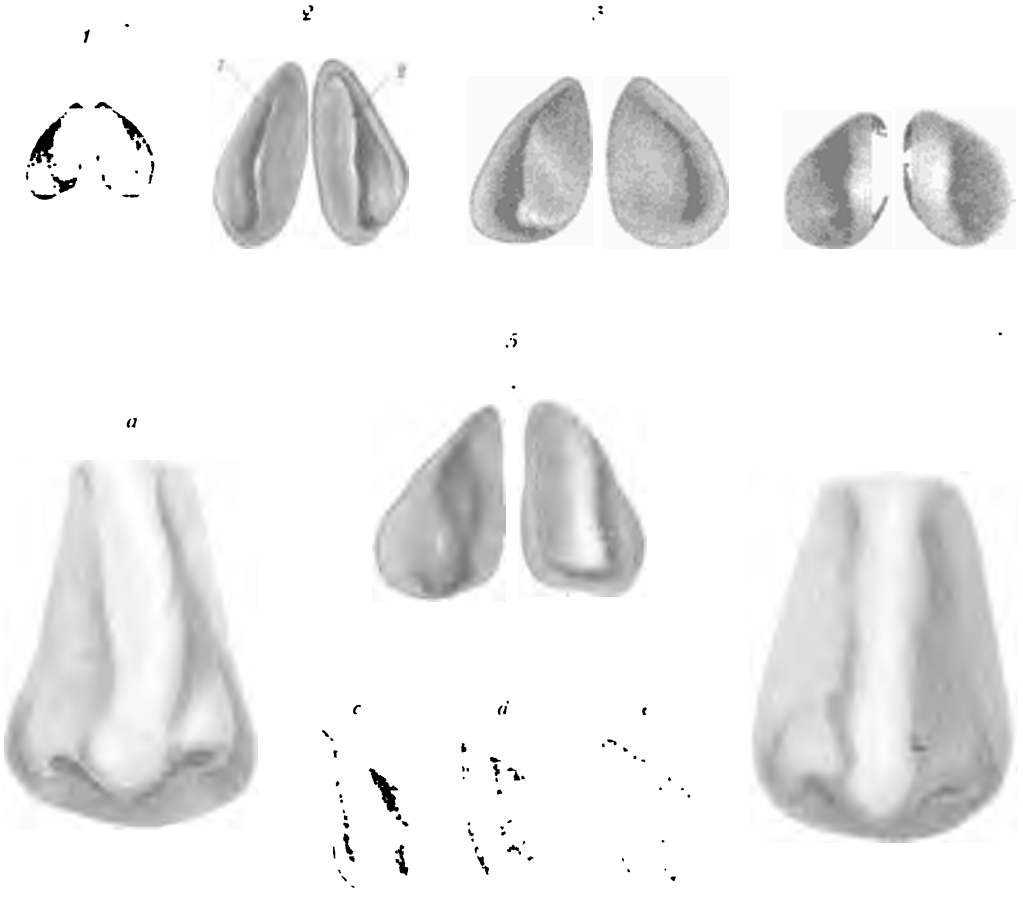

1. Infractio 2. M

Digitized by Google

...r border. Obser-
...striking his nose
...nose method.
...t a dilecter
...of other appli-

...of transverse.

...ver bridge. Clos...
...ver with bone
...sides by ridges,
...of cartilage, ver...
...as small pe...

...vation 1896.
...bone bridge
...of the gal-

...at first sight
...of thickenings
...s on the dorsum
...Later gave
...ose, or
...in Fig. 1 and 2.
...ose to exclude
...covering the sides
...of cartilage-
...The ...
...of bone
...the left side beyond
...swelling hollow.

...l fracture of the ...
...of the nasal bones.
...ode is of the
...view.
...pictures showing ...
...two pieces of car-
...running parallel ...
...displacement of
...fragments toward ...
...Picture of the left ...
...Picture of the external nose ... as result from a cosmetique point of view.

Fig. 6. **Fracture of the cartilago** ... **with formation of abscess.** Observation 1898. Boy aged 9 ... Was ... jump from the top of a fence, 1 meter high, his ... and in falling he struck

Digitized by Google

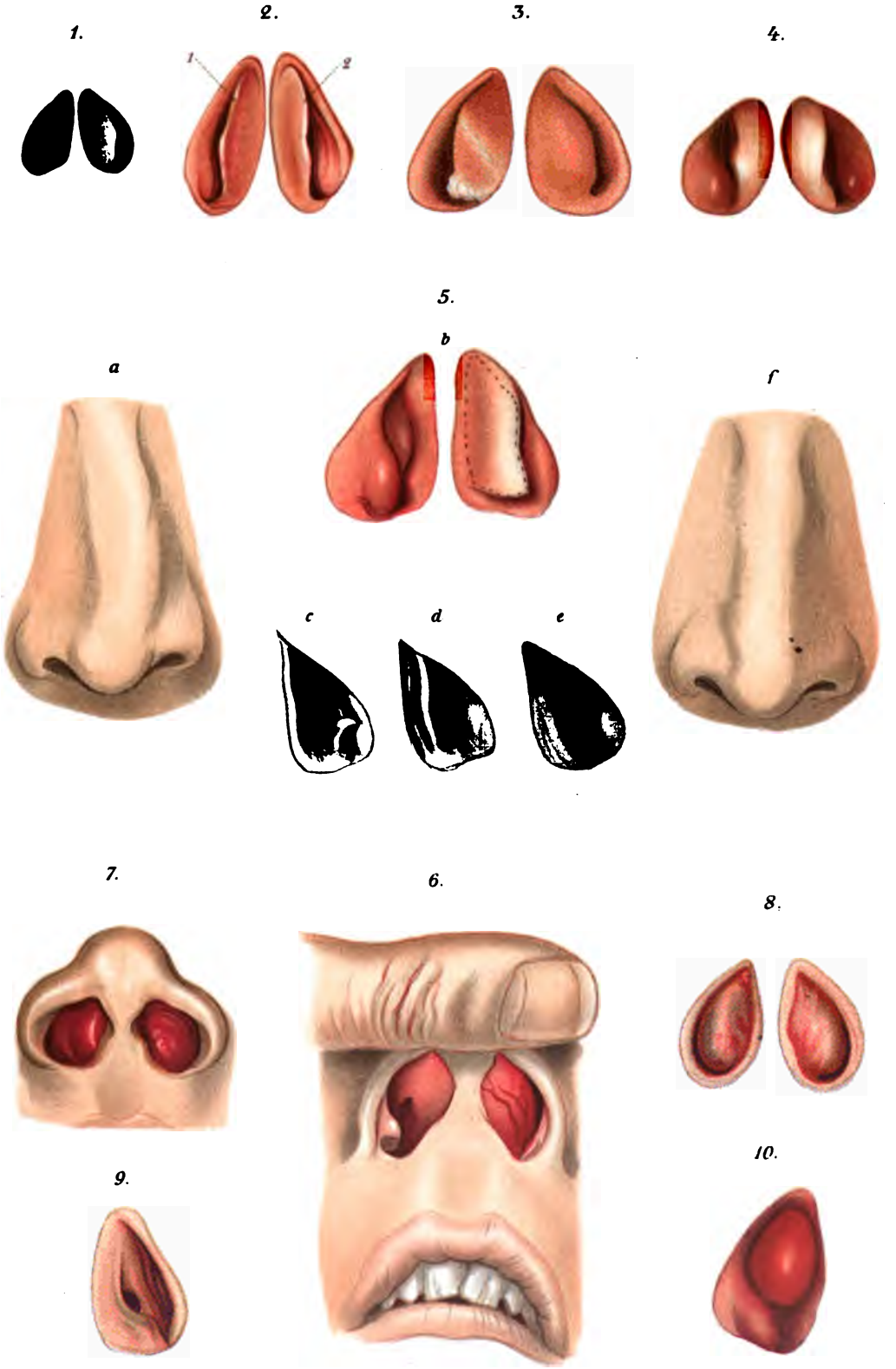

Dr Krieg ad nat. del

Lith. Anst. v. Werner & Winter, Frankfurt a/M.

1. Infractio. 2. Margo septi anterior luxatus.

Digitized by Google

Digitized by Google

Schwellung der Augen mit Thränen und musste 14 Tage das Bett hüten. Seit 8 Tagen Verstopfung der Nase, von der Mutter Schwellung entdeckt. Der Arzt diagnosticirte Polypen, die entzündet seien.

Beide Nasenhöhlen sind kurz über den Eingängen durch prall rundliche, mässig injicirte, links mit Gefässbäumen durchzogene, teigig sich anfühlende Schwellungen verstopft, deren Herkommen vom Septum leicht nachweisbar ist. Diejenige der rechten Seite trägt einen flachen Decubitus von dem Druck der unteren Muschel. Beiderseitige 0,5 cm breite Incision entleert wenig wässerigen Eiter und gestattet der Sonde, ohne grossen Spielraum zu haben und ohne lose Knorpel zu finden, in die entgegengesetzte Nasenhälfte zu gelangen. Sofort Zusammenfallen der Schwellung, so dass beiderseits Rachenhinterwand sichtbar wird. Rasche Heilung.

Fig. 7. **Fractur der Cartilago quadrangularis mit Abscedirung.** Beobachtet 1894. 7jähriger Knabe, ist vor 4 Wochen mit der Nase auf einen Schlitten gefallen. Sofort starke Blutung, Schmerzen, Schwellung wie bei Gesichtsrose mit Verstreichen der Nasolabialfalten, aber ohne Fieber. Seither Verstopfung beider Nasenhälften.

Beide Naseneingänge sind ausgefüllt durch blutrothe, pralle, fluctuirende runde Schwellungen, welche deutlich vom Septum ausgehen, während Aussenwände und Boden gesund sind. Breite Incision der Mucosa beider Seiten, das Messer gelangt in eine grosse leere Höhle und sofort zur Schleimhaut der anderen Seite. In kurzer Zeit Heilung.

Fig. 8. **Abscess in der Nasenscheidewand.** Beobachtet 1891. 14jähriger Knabe. Angeblich ohne jegliches Trauma hat sich vor ½ Jahr die Nase verstopft, was zu häufigem Bohren mit dem Finger Veranlassung gegeben habe. Seit 10 Tagen sei es ganz besonders schlimm, seither wurde auch näselnde Sprache bemerkt.

Hochrothe, rundliche, fluctuirende Aussackungen des Septum mit dichtem Gefässnetz überzogen. Incision ergibt ziemlich viel Eiter. Sofortiges Zusammenfallen der Geschwülste.

Fig. 9. **Perforation von Nasenscheidewand, von Abscess herrührend.** Beobachtet 1894. 35jähriger Bäcker, erhielt vor 16 Jahren einen Schlag auf die Nase, die darauf 8 Tage lang verstopft war. Unter Schmerzen und Fieber kam ein Abscess zum Aufbruch.

Jetzt findet man eine wohlvernarbte, horizontal gerichtete, gerstenkorngrosse Perforation 17 mm hinter dem Nasensteg und 10 mm über dem Nasenboden gelegen.

Fig. 10. **Submucöser Abscess im Operculum der rechten mittleren Muschel.** Beobachtet 1895. 41jährige Frau wurde mir vom Augenarzt zugeschickt zur Untersuchung der Nase wegen hartnäckig recidivirender Conjunctivitis und Keratitis, wofür sonstige Gründe fehlten.

In abnorm weiter rechter Nasenhöhle ist die Schleimhaut des Operculum der mittleren Muschel zu einer 1,2 cm dicken, blutrothen, fluctuirend weichen, baumelnden Geschwulst vergrössert, doch fühlt die Sonde darin den Knochengrat. Bei galvanokaustischem Einstich stürzt aus ihr viel rahmiger Eiter hervor. Galvanokaustische Zerstörung der ganzen Geschwulst führt zu rascher Heilung.

Digitized by Google

his nose against the ground. Directly severe epistaxis set in followed the next morning by headaches, fever, loss of appetite, swelling of the eyes and epiphora, by which he was confined to bed for a fortnight. Since a week the nose has become obstructed and at the same time swelling was noticed by his mother. His medical attendant diagnosed polypi, which he said were inflamed. Both nasal cavities are occluded just above their entrance by tense roundish swellings, which are moderately injected and on the left traversed by several tortuous blood vessels. They originate, as can easily be demonstrated, from the septum and the examining finger readily causes pitting. The swelling on the right side shows a shallow ulcer due to pressure by the inferior turbinated bone. An incision about 0,5 cm deep is made on both sides, whereupon a little thin pus discharged and the probe, without striking any loose cartilage, passes without difficulty into the opposite nasal cavity. The swelling disappears at once and the posterior wall of the pharynx becomes visible on both sides. Rapid recovery.

Fig. 7. Fracture of the cartilago quadrangularis with formation of abscess. Observation 1894. Boy aged 7 years. Four weeks ago he fell with his nose against a sledge. At once severe epistaxis, pains, swelling as in cases of erysipelas faciei with obliteration of the naso-labial folds, but without fever. Since then obstruction of both halves of the nose.

Both nasal entrances are blocked by deep red, tense, round, fluctuating swellings, which evidently arise from the septum, the external walls and the floor being normal. Free incision of the mucosa on both sides; the knife penetrates into a large empty cavity and immediately afterwards into the mucosa of the other side. Recovery after a short time.

Fig. 8. Abscess in the wall of the nasal septum. Observation 1891. Boy aged 14 years. No history of traumatism. Since six months obstruction of the nose, causing patient to pick his nose continually. Since ten days much worse and since that time nasal twang noticed. Deep-red, roundish, fluctuating bulgings of the septum, traversed by numerous injected vessels. Incision followed by discharge of a good deal of pus. Immediate disappearance of the tumours.

Fig. 9. Perforation of the nasal septum caused by abscess. Observation 1894. Baker aged 35 years. Sixteen years ago he received a blow on the nose, followed by obstruction, which lasted eight days. Pains and fever then set in and an abscess opened.

Now situated 17 mm behind the bridge of the nose and 10 mm above the nasal floor, a perforation well cicatrized is to be found, running horizontally and about the size of a barley grain.

Fig. 10. Submucous abscess in the operculum of the right middle turbinated bone. Observation 1895. Woman aged 41 years. She was sent to me by an eye specialist for examination of the nose on account of recurrent attacks of Conjunctivitis and Keratitis, for which no cause could be found.

In the abnormally wide right nasal cavity the hypertrophied mucosa of the operculum of the middle turbinated bone forms a pendulous, fluctuating swelling, deep-red, soft and 1,2 cm thick. An osseous ridge is felt on examination with the probe, and the swelling having been punctured by the galvano-cautery discharges a great deal of thick creamy pus. Complete destruction of the whole swelling by the galvano-cautery is followed by rapid recovery.

Digitized by Google

Tafel XIII.

Atresie. Verengungen. Synechien.

Fig. 1. Atresie beider Nasenlöcher. Beobachtet 1890. 3 Jahre alter Knabe, soll in den ersten 10 Monaten geistig und körperlich gesund gewesen sein, besonders bei völlig geschlossenem Mund, auch bei Nacht, unhörbar geathmet haben. Auch soll bis dahin die Nase so wie bei gesunden Kindern abgesondert haben. Im 11. Monat kam nun eine Krankheit, welche als Keuchhusten bezeichnet wird: durch 2 Monate hindurch schwere Stickanfälle, Convulsionen mit Bewusstlosigkeit, so dass 5mal viertelstündige Rettungsversuche nöthig wurden. Dabei sei einmal über Nacht die Nase trocken geworden und undurchgängig, Schnarchen und Athemnoth eingetreten. Die Nahrung muss in sehr kleinen Bröckchen gegeben werden, sonst wird sie unter Würgen ausgebrochen. Seither ist das Kind auch geistig verblödet: es fixirt nicht, spielt nicht, muss gefüttert werden, macht keinen Steh- und Gehversuch. Zucken der Gesichtsmuskeln. Rhachitischer Schädel. Nähte noch klaffend. Vorragen der Stirn. Geräuschvolles unruhiges Athmen bei offenem Mund und über die Zahnreihen vorgestreckter, dem Unterkiefer aufliegender Zunge. Gaumengewölbe ausserordentlich hoch; beide Processus alveolares, besonders der Zwischenkiefer, nach vorne und oben umgelegt, der linke obere äussere Schneidezahn fehlt; im Oberkiefer sind ausser den Eckzähnen und zweiten Backzähnen alle, im Unterkiefer die beiden linken Schneidezähne cariös. Alle Zähne sind durch Atrophie des Schmelzes wie abgegriffen, spitze Kegel geworden. Von der Zeit an, wo die Nase undurchgängig wurde, hat sich auf der Mitte des Zungenrückens eine flache Geschwulst gebildet, welche, nach 12 Wochen aufgebrochen, gelbliche Flüssigkeit entleerte. An ihrer Stelle sieht man noch heute eine vernarbte, warzig zerklüftete Schwellung. Rachenhinterwand mit grüngelbem Secret bedeckt. Rhinoscopia posterior ergibt nichts. Die äussere Nasenöffnung beginnt sich beiderseits unmittelbar hinter der Nasenlochebene flach trichterartig derartig zu verengen, dass sie schon in einer Tiefe eines halben Centimeters blind endigt. Die abschliessende Haut gleicht überall guter Cutis, nirgends sieht man Narben. Die Sonde fühlt derben Widerstand.

Operation auf beiden Seiten gleich: Der in der Spitze des Trichters eingesenkte galvanokaustische Spitzenbrenner muss eine 1 cm tiefe Schicht durchstechen, bis er in die freie Nasenhöhle gelangt. Erweitern mit dem Paquelin bis auf normale Weite. Einlegen von Gummiröhren. Vorzüglich Luft. Patient ist ruhiger, schläft besser, isst erstmals wieder selbst. Nach 3 Wochen Entlassung. Weiterer Verlauf unbekannt.

Ganz sicher ist diese Atresie nicht angeboren, sondern im 10. und 11. Lebensmonat erworben. Die Schmelzatrophie und Caries der Zähne (Hydrargyrum?), sowie die Geschwulst am Rücken der Zunge liesse sich am besten mit Syphilis in Einklang bringen, obwohl nicht in Abrede zu ziehen ist, dass sie einerseits doch nicht gerade für Syphilis pathognomonisch sind, und andererseits in gleicher Weise als Folgen der Mundathmung betrachtet werden könnten, wie die höchst interessanten obengenannten Verbildungen des noch bildsamen Oberkiefergerüstes als zweifellose Folgen aufgehobener Nasen-

Digitized by Google

Plate XIII.

Atresia. Stenosis. Synechiae.

Fig. 1. Atresia of both nostrils. Observation 1890. Boy aged three years, healthy in body and mind during the first ten months of his life. According to his mother he always slept, also during the night, with his mouth closed and noisy respiration was never noticed. Till then the secretion from the nose was said to have been normal, as in healthy children. In his eleventh month he was taken ill for the first time with what was diagnosed as whooping-cough. For two months he suffered from frequent attacks of suffocation and convulsions with unconsciousness. The former were so severe, that artificial respiration had to be resorted to five times and carried on for a quarter of an hour in each case. In one instance the nose was said to have become very dry and completely obstructed during the night, followed by snoring and dyspnoea. Solid food can only be taken in very small pieces, otherwise the child chokes and vomits it up. Since then weakness of the mind has developed; the child does not look at anything steadily, does not play, has to be fed, and neither attempts to stand nor to walk. Clonic spasms of the muscles of the face. Rickety skull. Sutures not yet closed. Prominence of the forehead. Noisy breathing with mouth open. The tongue presses against the lower jaw and overlaps the teeth. Arch of the palate unusually high; both processus alveolares, especially the os incisivum, protrude forwards and bend upwards. The left upper external incisor tooth is missing, in the upper jaw all teeth excepting the canine and the second molars, and in the lower jaw both left incisor teeth are carious. All teeth are worn out by atrophy of the enamel and resemble sharp-pointed cones. From the time when the nose became obstructed a flat swelling formed in the centre of the dorsum of the tongue, opened after twelve weeks and discharged a yellowish fluid. In its place a cicatrized swelling traversed by cracks and presenting a warty appearance is still to be seen. The posterior pharyngeal wall is covered with a greenish-yellow discharge. Posterior rhinoscopy reveals nothing of importance. Immediately behind the plane of the nostrils the external opening of the nose begins on both sides to become narrow and terminates in a short, funnel-shaped passage already at a depth of ½ cm. The surrounding skin has the appearance of healthy cutis and scars are nowhere to be seen. To the examining probe it offers strong resistance.

Operation carried out on both sides in the same way. The point of the galvano-cautery, introduced into the apex of the funnel, has to penetrate a 1 cm thick layer till it appears in the free nasal cavity. Dilatation with the paquelin until normal size is attained and introduction of india-rubber tubes. Result excellent: patient is less restless, breathes freely, sleeps better and eats for the first time again unaided. After three weeks discharged. Further course of the case unknown.

This atresia is doubtless not congenital, but was acquired when about ten or eleven months old. The atrophy of the enamel and the caries of the teeth (Hydrargyrum?), besides the swelling on the dorsum of the tongue suggest

Digitized by Google

1

b

c

3.

a

b

4

5.

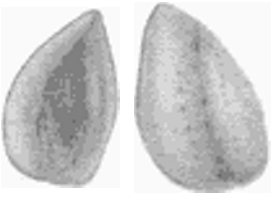

7.

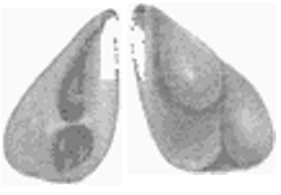

Digitized by Google

Plate XIII.

Atresia. Stenosis. Synechiae.

[illegible] Boy aged three years, healthy [illegible] during the first two months of his life. According to his [illegible] also during the night, with his mouth closed and [illegible] never in order. Till then the secretion from the nose [illegible] been normal, as in healthy children. In his eleventh month [illegible] for the first time with what was diagnosed as whooping-cough. For two [illegible] he suffered from frequent attacks of suffocation and convulsions [illegible] unconsciousness. The former were so severe, that artificial respiration had to be resorted to five times and carried on for a quarter of an hour in each case. In one instance the nose was said to have become very [illegible] and completely obstructed during the night, followed by snoring and dyspnoea. Solid food can only be taken in very small pieces, otherwise the child [illegible] vomits it up. Since then weakness of the mind has developed; [illegible] does not look at an object steadily, does not play, has to be fed, [illegible] attempts to stand nor to walk. Clonic spasms of the muscles of [illegible]. Rickety skull. Sutures not yet closed. Prominence of the forehead. [illegible] hanging with mouth open. The tongue presses against the lower jaw [illegible] overlies the teeth. Arch of the palate unusually high; both processus alveolares, especially the os incisivum, protrude forwards and bend upwards. The left upper lateral incisor tooth is missing, in the upper jaw all teeth excepting the canine and the second molars, and in the lower jaw both left incisor teeth are carious. All teeth are worn out by atrophy of the enamel and resemble sharp-pointed cones. From the time when the nose became obstructed a flat swelling formed in the centre of the dorsum of the tongue, [illegible] for twelve weeks and discharged a yellowish fluid. In its place a [illegible] swelling traversed by cracks and presenting a warty appearance [illegible] to be seen. The posterior pharyngeal wall is covered with a greenish-[illegible] discharge. Posterior rhinoscopy reveals nothing of importance. Immediately behind the plane of the nostrils the external opening of the nose begins [illegible] both sides to become narrow and terminates in a short, funnel-shaped [illegible] passage are [illegible] at a depth of ½ cm. The surrounding skin has the appearance of [illegible] by cutis and scars are nowhere to be seen. To the examining probe it offers strong resistance.

[illegible] operation carried out on both sides in the same way. The point of the [illegible] galvano-cautery, introduced into the apex of the funnel, has to penetrate a [illegible] thick layer till it appears in the free nasal cavity. Dilatation with [illegible] pencils until normal size is attained and introduction of india-rubber tubes [illegible] excellent; patient is less restless, breathes freely, sleeps better and [illegible] for the first time again unaided. After three weeks discharged. Further [illegible] of the case unknown.

This atresia is doubtless not congenital, but was acquired when about eleven months old. The atrophy of the enamel and the caries of [illegible] (Hydrargyrum?), besides the swelling on the dorsum of the tongue sug-

Digitized by Google

1.

b

c

2.

a

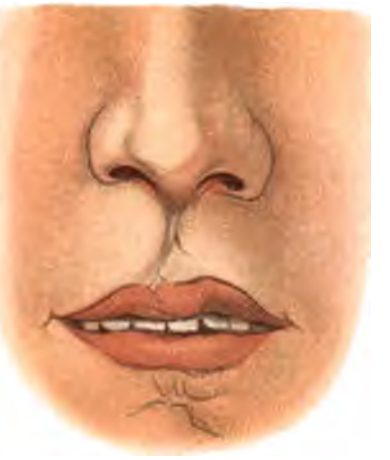

3.

a

b

c

4.

5.

6.

7.

8.

a

b

9.

Digitized by Google

Digitized by Google

athmung angesehen werden dürfen. Die erlangte ärztliche Nachricht, dass der Vater an Syphilis behandelt wurde, gibt aber den bestätigenden Ausschlag. Bemerkenswerth sind die fälschlicherweise als Keuchhusten bezeichneten, mit dem Versiechen der Nasenathmung auftretenden bedrohlichen Störungen.

Fig. 2. Traumatische, diaphragmaähnliche Synechie im Naseneingang. Beobachtet 1889. Eine 39jährige Frau wurde vor 20 Jahren von hohem Wagen auf einen Baumstamm geschleudert. Linker Nasenflügel, Ober- und Unterlippe waren geschlitzt. Am folgenden Tag wurde die Wunde genäht. Die Nase blieb ein ganzes Jahr lang geschwollen. Seither ist die linke Nase fast ganz undurchgängig.

a. Der linke Nasenflügel ist herabgezogen, ferner sieht man die der äusseren Verletzung entsprechenden Hautnarben.

b. Unmittelbar über dem Rand des linken Nasenlochs spannt sich quer durch die Nasenhöhle eine leicht vertiefte, blassröthliche, glatte, cutisartige Membran, welche in ihrer Mitte eine pfefferkorngrosse, leicht ovale Lücke freilässt mit scharfem, wohlvernarbtem Rand. Sie geht unmittelbar in die Nasenwände über, ist dünnwandig wie eine Schwimmhaut, eindrückbar. Am Septum ist keinerlei Deviation zu finden. Die Membran wurde von der Lücke aus mit dem Galvanokauter längs gespalten und exstirpirt.

c. Durch unablässig durch 3 Monate von mir selbst besorgte Tamponade gelang es, auf die Dauer die Erweiterung zu erzielen, wie sie Fig. 2c gibt, welche 11 Monate nach der Operation, 8 Monate nach Beendigung der Tamponade gezeichnet ist.

Fig. 3. Narbige Verengung des linken Nasenlochs durch Galvanokaustik. Beobachtet 1891. Eine 47jährige Frau wurde anderwärts vor 5/4 Jahren wegen Verdickung der Nasenscheidewand galvanokaustisch behandelt, worauf sofort starke Entzündung, Narbenverhärtung und Verkleinerung des Nasenlochs eintrat.

a. Vom linken Nasenloch besteht nur noch der vordere Winkel in der Grösse eines Apfelkerns. Der Rest ist in einer narbigen Rinne verlöthet.

b. Durch Narbenzug ist die Nase asymmetrisch nach links gedreht. Durch Schlitzen der Narbenrinne richtet sich die Nasenspitze wieder auf, in jeden Wundrand werden drei Nähte gelegt. Nach 4 Wochen hört die Nachbehandlung

c. (Tamponade) auf, und nach weiteren 2 Monaten hat das Nasenloch die in c gezeichnete Grösse.

Fig. 4. Mehrfache Verwachsungen zwischen dem skoliotischen Septum und der unteren Muschel durch Galvanokaustik. Abmeisselung des Septum sammt der Verwachsung bringt Heilung.

Fig. 5. Synechie zwischen Septum und unterer Muschel durch Galvanokaustik. Die Verwachsung hat eine ganz ungewöhnliche Ausdehnung, indem sie fast die ganze Höhe des Septum und der Aussenwand einnimmt. Ausschneiden eines dicken Stückes aus dem Septum, der Mucosa der unteren Muschel, sowie der Narbenbrücke stellt normale Athmung wieder her. Wohl charakterisirt durch ihr Aussehen, wie durch ihre übelberüchtigte Hartnäckigkeit, mit welcher sie jeglichen Heilbestrebungen Widerstand entgegensetzen, zeigt die rechte Seite desselben Patienten ein Beispiel von Bodensynechie: der Nasenboden wächst hier unwiderstehlich immer wieder so hoch empor, als die Verwundung ursprünglich — ebenfalls durch Galvanokaustik — gereicht hat.

Digitized by Google

syphilis as bearing on their aetiology. At the same time, however, it can certainly not be disputed, that on the one side they are not exactly pathognomonic for syphilis and that on the other they could be explained as a product of mouth-breathing, just in the same manner as the above mentioned highly interesting malformations of the still mouldable framework of the upper jaw may be looked upon as the undoubted result of arrested nose-breathing. But the information which I received from a medical man, that the father had been treated for syphilis, decides the question beyond all doubt. Remarkable at all events are the serious complications, which followed on the disappearance of nose-breathing and led to the erroneous diagnosis of „whooping-cough".

Fig. 2. Traumatic, diaphragm-like synechiae in the nasal entrance. Observation 1889. Woman aged 39 years. Twenty years ago she was thrown from the top of a cart against a tree. Left ala nasi, upper and lower lip were slit. The following day the wound was sutured. The nose remained swollen for a whole year. Since then the left side of the nose is almost completely occluded.

a. The left ala nasi is drawn downwards and scars, corresponding with the external injuries, are to be seen in the skin.

b. Immediately above the border of the left nostril a slightly depressed, cutis-like membrane pale-red and smooth stretches across the nasal cavity. In its centre there is an ovoid gap the size of a pepper-corn, the margin of which is sharply defined and well cicatrized. It is continuous with the nasal walls, thin as a web and can readily be depressed. No deviation of the septum is visible. Division of the membrane by the galvano-cautery in a longitudinal direction beginning from the gap followed by exstirpation.

c. By a continuous tamponade of the nose for a period of three months, which I personally performed, I was successful in attaining a permanent dilatation, as shown in Fig. 2 c, which was drawn eleven months after the operation and eight months after the termination of the tamponade.

Fig. 3. Cicatricial stenosis of the left nostril due to the application of the galvano-cautery. Observation 1891. Woman aged 47 years. In some other hospital fifteen months ago galvanocaustic treatment for thickening of the nasal septum was resorted to, which was followed at once by severe inflammation, cicatricial induration and stenosis of the nostril.

a. Of the left nostril only the anterior angle about the size of an apple-pip is left. The remainder is embedded in a groove of scar tissue.

b. In consequence of the traction produced by the cicatrix the nose is asymmetrical and deviating to the left. After division of the cicatrized groove the tip of the nose rises up again, and the margins of the wound are each united by three sutures. After four weeks no further after-treatment (tamponade) necessary,

c. and another two months later the nostril is of the size as seen in Fig. c.

Fig. 4. Multiple adhesions between the scoliotic septum and the inferior turbinal due to the application of the galvano-cautery. Recovery by chiseling off of the septum and of the adhesions.

Fig. 5. Synechia between the septum and the inferior turbinal produced by the application of the galvano-cautery. The adhesions are of such unusual extent as to be attached to almost the whole height of the septum and the external wall. Excision of a thick piece out of the septum, of the mucosa of the inferior turbinal and of the cicatricial band restores normal respiration. Characteristic in its appearance and by reason of its wellknown obstinate resistance to all methods of treatment, the right side of the same patient affords an example of a synechia of the nasal floor: the floor of the nose infallibly grows

Digitized by Google

Fig. 6. Synechie zwischen Septum und unterer Muschel durch Ferrum sesquichloratum. Beobachtet 1894. 20jähriger Chemiker. Wegen leichter Scoliosis septi links Anätzung durch einen Arzt mit Eisenchlorid. Darauf harte, nach Höhe und Tiefe ausgedehnte Verwachsung zwischen Septum und unterer Muschel. Ausschneidung der Verwachsung durch zwei weit auseinanderliegende parallele Meisselzüge mit folgender Galvanokaustik. Vollständige Heilung.

Fig. 7. Synechien zwischen unterer und mittlerer Muschel einerseits und Septum andererseits, hervorgerufen durch vergebliche Extractionsversuche von Schleimpolypen. Hier genügte Galvanokaustik zur Zerstörung der dünnen Verwachsungen.

Fig. 8 a. Synechie vom Nasenboden herauf zwischen dem skoliotischen Septum und der unteren Muschel, verursacht durch unzweckmässige Versuche einer Fensterresection seitens eines Arztes.

b. Durch galvanokaustische Eingriffe wurde noch ein guter Erfolg erzielt mit Drangabe einer kleinen Perforation.

Fig. 9. Synechien zwischen unterer rechter Muschel und Septum ohne jede bekannte Ursache. Patientin hat nie wegen der Nase in ärztlicher Behandlung gestanden und mit Wissen nie an Geschwüren in der Nase gelitten. Galvanokaustische Trennung.

Zuckerkandl erklärt nach seinen Erfahrungen die entzündlichen Synechien für sehr viel häufiger als die traumatischen (17 : 3), zweitens die Verwachsungen zwischen den Siebbeinmuscheln und Septum für ganz überwiegend häufiger als diejenigen zwischen unterer Muschel und Septum (19 : 2).

Unsere Tafel XIII führt zwei entzündliche auf und sieben traumatische. Diese zwei entzündlichen sind die beiden einzigen, welche ich überhaupt beobachtet habe, während ich von traumatischen mehrere Dutzend gesehen habe.

Dieser Widerspruch erklärt sich natürlich dadurch, dass der Anatom ein ganz anderes Material zu Gesicht bekommt, als der Arzt für Nasenkrankheiten. All die vielen kleinen, in den höheren Regionen der Nase gelegenen Synechien machen fast nie Beschwerden, führen also nicht zum Arzt, wohl aber die unteren, weil sie verengen.

Wenn nun aber von den mehreren Dutzenden von Synechien, die ich beobachtet habe, nur zwei entzündlichen, alle anderen (ausgenommen Fall 2 dieser Tafel) ärztlich traumatischen Ursprungs sind, so liegt hier offenbar ein Missstand vor, der wohl besprochen werden darf. Die Bilder 3—8 sind nur eine kleine Auslese aus jener grossen Menge, um zum Weiteren zu zeigen, dass fast immer Verengerungen im Nasengerüst, wie z. B. Scoliosis septi, seltener Wucherungen von Weichtheilen, wie Muschelhypertrophien oder Polypen, die erste Veranlassung zu dem verfehlten Einschreiten gegeben haben. Jeder, der in solchen Dingen eingreifen will, sollte sich aber bewusst sein, dass er, wenn er nicht jede leidliche Stenose durch seine Kunst in eine unerbittliche Atresie verwandeln will, sich in den nicht immer ganz einfachen anatomischen und klinischen Verhältnissen wohl auskennen, danach einen zielbewussten Operationsplan feststellen und die zu dessen Ausführung nöthige Technik vollständig beherrschen muss. Zu diesem Zweck sind vorzügliche Anleitungen in Worten geschrieben worden, diesem Zweck sollen auch diese Abbildungen dienen.

Digitized by Google

upwards to the same height again and again, at which the wound — also caused by the galvano-cautery — originally terminated.

Fig. 6. Synechia between the septum and the inferior turbinal produced by liquor ferri perchloridi. Observation 1894. Chemist aged 20 years. Owing to slight scoliosis septi to the left cauterisation was undertaken by a colleague with a solution of perchloride of iron. Followed by extensive fibrous adhesions between the septum and the inferior turbinal, both in a vertical and horizontal direction. Excision of the adhesions by two parallel, but wide-apart incisions with the chisel, and then application of the galvano-cautery. Complete recovery.

Fig. 7. Synechiae between the inferior and middle turbinal on the one side and the septum on the other, produced by unsuccessful attempts to remove some mucous polypi. In this case the application of the galvano-cautery sufficed to destroy the thin adhesions.

Fig. 8 a. Synechia of the floor of the nose between the scoliotic septum and the inferior turbinal resulting from injudicious attempts of a medical man to perform the operation of „Fensterresection".

b. Galvanocaustic treatment was followed by good results, notwithstanding the occurrence of a small perforation.

Fig. 9. Synechiae between the right inferior turbinal and the septum; cause unknown. Patient had never been under medical treatment for her nose, and as far as she can remember has never suffered from ulcers in the nose. Division by the galvano-cautery.

Zuckerkandl states, that according to his experience the inflammatory synechiae are by far more often to be found than the traumatic (17 : 3) and secondly that the adhesions between the ethmoidal turbinals and the septum are far more frequently met with than those between the inferior turbinal and the septum (19 : 2).

In Plate XIII we find two inflammatory and seven traumatic synechiae represented. These two inflammatory cases are the only two which have ever come under my observation, whereas I have seen at least several dozen of the traumatic.

This apparent contradiction can be readily explained, for an anatomist comes across quite different cases in the dissecting room than a consulting physician for diseases of the nose. All the numerous, small synechiae situated in the upper parts of the nose hardly ever give rise to any symptoms and therefore do not call for medical treatment, whereas those situated lower down do, because they cause stenosis.

But if out of several dozen cases of synechiae, which I have seen, only two were of inflammatory and all others (case 2 of this plate excepted) of traumatic origin, then certainly this places us face to face with a disproportion, which calls for serious consideration. In Fig. 3—8 we have only a small selection of the former numerous class, which show that stenosis in the nasal framework (as for instance scoliosis septi and less often proliferation of soft parts as hypertrophied turbinated bodies or polypi) almost invariably first gives rise to the uncalled-for operations. Every medical man, however, who intends to undertake the treatment of such cases, must bear in mind, that if he wishes to avoid converting every stenosis of a moderate degree into a hopeless atresia, he must be well up both in the anything but easy clinical and anatomical details of this subject. According to these he has to plan his operation and perform the same, mastering at the same time all technical difficulties. Excellent treatises have been written to this purpose, for which, I hope, these figures will also prove of use.

Digitized by Google

Tafel XIV.

Acute Rhinitis catarrhalis, diphtherica, fibrinosa. Chronische Rhinitis, glatte Hypertrophie.

Fig. 1. **Rhinitis acuta catarrhalis.** Alle Schleimhäute sind gleichmässig hochroth geschwollen, saftig, glänzend.

Fig. 2. **Rhinitis diphtherica.** Beobachtet 1886. Ein 5jähriger Knabe erkrankte Abends an Schnupfen, Verstopftsein beider Nasen, Schnarchen, Fieber. Am zweiten Tag grüngraue Membranen in beiden Nasenlöchern bemerkt, erst am fünften Tag kamen in der hinteren Rachenwand hinter den hinteren Gaumenbögen unbedeutende Auflagerungen zu Tag; weiter unten und besonders im Kehlkopf kam es nie zu solchen, hier war immer nur catarrhalische Röthung zu finden. Die Nase sonderte ungeheure Massen gelblicher, geruchloser, wässeriger, ziemlich heller Flüssigkeit ab, welche die Nasenlöcher anätzte. Im weiteren Verlauf steigerte sich das Fieber bis zu Delirien, die Hinfälligkeit bis zu bedrohlich hartnäckiger Schlummersucht, doch trat nach 14 Tagen Heilung ein; die medicamentöse Behandlung bestand in Bepinseln oder Ausspritzungen mit Jodtinctur. In der dritten Woche schlossen sich noch Nephritis und Accommodationsparese der Augen an. Die Ohren blieben frei. Der Verlauf kann somit als ein mittelschwerer bezeichnet werden. Die primäre Entstehung in der Nase und die absteigende Verbreitung ist zweifellos.

Fig. 3. **Rhinitis fibrinosa.** Beobachtet 1891. 9jähriger zarter Knabe. Seit 14 Tagen Schnupfen, seit 4 Tagen Verstopfung der Nase. Allgemeinbefinden nie gestört, besonders kein Fieber. Beiderseits am Septum, 0,5 cm hinter Nasensteg beginnend, ein bis ins Naseninnere sich erstreckender, genau wie ein galvanokaustischer Schorf aussehender Belag mit scharfen, senkrecht absetzenden rundlichen Rändern, leicht, aber unter heftiger Blutung abziehbar. Umgebung der Membran etwas geröthet. Absonderung nicht vermehrt. Nachdem sie 8 Tage lang jeden Tag entfernt, sich immer wieder gebildet hatte, erlosch der Process.

Fig. 4. **Rhinitis fibrinosa.** Beobachtet 1898. 7jähriges Mädchen, hat vor 6 Wochen Masern überstanden. Häufig Halsentzündung, besonders an den hypertrophischen Gaumenmandeln, aber nie mit Belägen. Diphtherie hat mit Wissen nicht vorgelegen. Seit 10 Tagen ist Schnupfen bemerkt, Kopfweh, bei Tag Schnüffeln, bei Nacht Schnarchen, am Kissen blutig-eitrige Flecken, Eczem des Naseneingangs mit Krustenbildung. Die vordere Hälfte der rechten unteren Muschel, ausgenommen das vorderste Ende, ist überkleidet von einer grauweissen 0,5 mm dicken Membran; an der sichtbaren Grenze am vorderen Ende setzt sie mit scharfem Rand ab. Von der Muschel geht sie auf den Nasenboden bis zum Nasenlochrand sowie auf das Septum über, wo sie, mit baumförmigen Umrissen immer dünner und schmäler werdend, unmittelbar hinter dem Nasensteg im Bogen emporsteigt. Die übrige rechte Nasenhöhle ist frei. In der linken findet sich nur ein kleiner zackiger Herd am Septum.. Die Umgebung der Membran ist hochroth gesprenkelt, leicht blutend. Sonst ist die Nase gesund.

Digitized by Google

Plate XIV.

Acute rhinitis catarrhalis, diphtherica, fibrinosa. Chronic rhinitis, smooth hypertrophy.

Fig. 1. **Rhinitis acuta catarrhalis.** All mucous membranes are equally deeply red swollen, succulent and lustrous.

Rhinitis diphtherica. Observation 1886. Boy aged 5 years. He was suddenly taken ill in the evening with a cold in the head, obstruction of both nares, snoring, and fever. On the second day greenish-grey membranes were noticed in both nostrils, but it was not until the fifth day that small patches appeared on the posterior pharyngeal wall behind the posterior palatine arches, whereas the lower parts and especially the larynx remained free and showed only a catarrhal reddening. An exceedingly large quantity of yellowish, inodorous, watery and rather light coloured fluid was discharged from the nose, causing excoriation of the nostrils. In the further course of the illness the fever rose and the patient became delirious, the prostration increased to a degree threatening obstinate lethargy, but in a fortnight's time patient had completely recovered. The medicamental treatment consisted in painting or syringing with tincture of jodine. In the third week nephritis and paresis of accommodation set in. The ears were not affected. We can therefore say, that according to the course which the disease took, it was a fairly severe case. The primary origin in the nose and the extension downwards remain beyond all doubt.

Fig. 2. **Rhinitis fibrinosa.** Observation 1891. Boy aged 9 years, of a delicate constitution. Since a fortnight coryza and since four days obstruction of the nose. General state of health never disturbed, especially no fever. Commencing on both sides of the septum 0,5 cm behind the bridge of the nose, a membrane extends into the interior of the nose, having the appearance of a galvanocaustic eschar with circular sharply cut edges, which can easily be stripped off, but only under severe haemorrhage. Neighbourhood of the membrane slightly reddened. Discharge not increased. After having been daily removed for eight days and having always formed again, the process came to a standstill and disappeared.

Fig. 3. **Rhinitis fibrinosa.** Observation 1898. Girl aged 7 years; had gone through measles six weeks ago. Often subject to inflammations of the throat, especially of the hypertrophied pharyngeal tonsils, but never with formation of patches. There was no evidence of diphtheria. Since ten days coryza, headaches, during daytime snuffles, at night snoring, on the pillow stains of blood and pus. Eczema of the nasal entrance with formation of crusts. The anterior half of the right inferior turbinal, excepting the foremost extremity, is covered by a greyish-white membrane 0,5 cm thick, the sharp cut edge of which comes to an abrupt stop where the margin of the anterior border becomes visible. From the turbinal it spreads over the nasal floor extending to the margin of the nostril and over the septum. Its outlines are fringelike and as it curves upwards just behind the bridge of the nose, it gradually becomes thinner and narrower. The remaining part of the right nasal cavity is free. In the left cavity only a small patch with jagged outlines is to be seen on the septum.

Digitized by Google

1

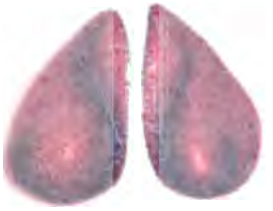

3.

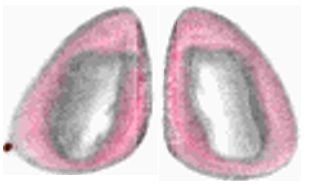

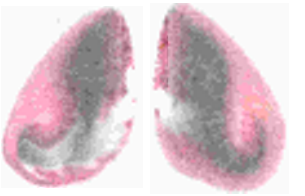

5

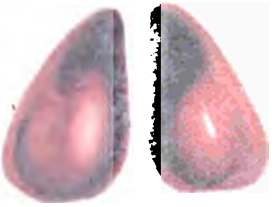

6.

8

a

b

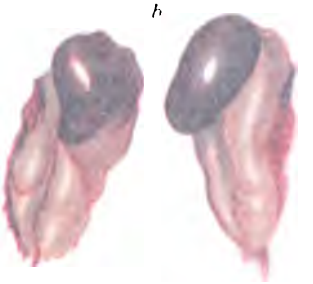

a

Digitized by Google

PLATE XIV.

Acute rhinitis with [illegible] diphtheritica, f[illegible]nosa. Chronic rhinitis with [illegible] hypertrophy.

Fig. 1. Rhinitis [illegible]

Fig. 2 Rhinitis fibrinosa [illegible]

Fig. 3. [illegible] right [illegible] with [illegible] day-time snuffles, at night snoring, [illegible] the nasal cavity with [illegible] the right inferior turbinal, excepting the [illegible] extremity, is covered by a greyish-white [illegible] 0·5 cm thick, the [illegible] which to an abrupt step [illegible] the margin of the [illegible] From the turbinal it spreads over the nasal floor, extending to the [illegible] the nostril and over the septum. Its outlines are [illegible]-like and ascend upwards just behind the bridge of the nose, it gradually becomes thinner, narrower. The remaining part of the right nasal cavity is free. In the cavity only a small patch with jagged outlines is to be seen on the [illegible]

Digitized by Google

Rhinitis acuta catarrhalis, diphtheritica, fibrinosa,
Rhinitis chronica. Hypertrophia lēvis.

1.

2.

3.

4.

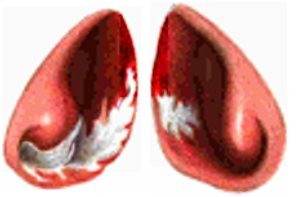

5.

6.

7.

8.

a

b

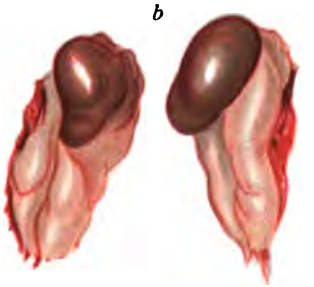

9.

a

10.

b

Digitized by Google

Digitized by Google

Rachen und Kehlkopf gesund, insbesondere ohne Beläge. Nach 10 Tagen (tägliche Borsäureeinblasungen) ist der Process spurlos verschwunden.

Fig. 5. **Rhinitis chronica. Einfache glatte Hypertrophie der Vorderenden der unteren Muscheln eines Erwachsenen.** Heilung durch Galvanokaustik.

Fig. 6. **Dieselbe bei einem Kinde.**

Fig. 7. **Einfache glatte Hypertrophie des Vorderendes der rechten mittleren Muschel.**

Fig. 8 a. **Einfache glatte Hypertrophie der Hinterenden der unteren Muscheln.** Beobachtet 1893. 19jähriger Apotheker. Seit vielen Jahren Nasenverstopfung. Seit 3 Jahren schwere Anfälle von Bronchialasthma, Emphysem. Die Hinterenden der unteren Muscheln füllen zusammen mit einer Rachenmandel die beiden Choanen aus.

b. Operationsstücke mit der kalten Schlinge geholt.

Fig. 9. **Einfache glatte Hypertrophie des Hinterendes der rechten mittleren Muschel.** Galvanokaustik der mittleren, Abschnüren der unteren Muschelenden.

Fig. 10. **Einfache glatte Hypertrophie aller vier Muscheln.** Beobachtet 1897. 20jähriges Mädchen, hat seit Gedenken beiderseits völlig verstopfte Nase, fortwährend Kopfschmerzen, bei raschem Temperaturwechsel Schmerzen auch in der Nase nach oben, so dass Thränen träufeln. Beim Essen ist Patientin genöthigt eilig zu schlucken, um wieder athmen zu können, sie kaut dadurch nicht genügend und daher mögen die geklagten Magenschmerzen rühren. Ausserdem verschluckt sie sich sehr oft beim Essen und Trinken. Sie schläft sehr unruhig, wälzt sich viel hin und her, spricht dabei laut, träumt Unangenehmes, schnarcht bis zu Stickanfällen, fühlt sich Morgens müde, nicht erquickt. Während früher die Menses alle 3 Wochen eintraten, zeigten sie sich im letzten Halbjahr nur alle 6 Wochen und jetzt seit 10 Wochen gar nicht mehr.

Status praesens. Anämie der Haut und Schleimhäute. Offener Mund, starkes Näseln.

a. **Rhinoscopia anterior.** Beide untere Muscheln sind stark verdickt, schlaff, blass bläulichgelblich. Die mittleren Muscheln blass gelblichroth, lappig pendelnd, verdickt, ebenso Septum links oben.

b. **Rhinoscopia posterior.** Kleine dreieckige Rachenmandel. Auch die ganze übrige Mucosa des Nasenrachens ist körnig verdickt durch Hypertrophie des folliculären Gewebes, selbst die Tubenwülste sind warzig und verdickt. Die Hinterenden beider unterer Muscheln sind blass blaugrau, leicht warzig und derart vergrössert, dass sie beide Choanen vollständig verdecken, bis an die Rachenmandel hinaufreichen, von unten bis oben einander berühren und nur ganz oben eine kleinste dreieckige Lücke lassen, deren Hintergrund der helle gelbe Vomer bildet. Heilung durch Galvanokaustik der unteren Muscheln vorne, Abschnüren ihrer hinteren Enden und Ausschneiden der Rachenmandel.

Digitized by Google

The neighbourhood of the membrane is covered with deep red spots and bleeds slightly; otherwise the nose is healthy. Pharynx and larynx are normal and absolutely free from membranes. After ten days (daily insufflations of boric acid powder) all symptoms disappeared entirely.

Fig. 5. **Rhinitis chronica. Simple smooth hypertrophy of the anterior ends of the inferior turbinals in an adult.** Recovery after application of the galvano-cautery.

Fig. 6. **The same in a child.**

Fig. 7. **Simple smooth hypertrophy of the anterior end of the right middle turbinal.**

Fig. 8 a. **Simple smooth hypertrophy of the posterior ends of the inferior turbinals.** Observation 1893. Apothecary aged 19 years. Since many years nasal obstruction. Since three years severe attacks of bronchial asthma. Emphysema. The posterior ends of the inferior turbinals together with a pharyngeal tonsil block up both choanae.

b. Pieces removed by operation with the cold wire snare.

Fig. 9. **Simple smooth hypertrophy of the posterior end of the right middle turbinal.** Galvanocaustic treatment of the middle turbinal, snaring of the extremities of the inferior turbinal.

Fig. 10. **Simple smooth hypertrophy of all four turbinals.** Observation 1897. Girl aged 20 years. As long as she can remember she has always suffered from complete obstruction of both sides of the nose and continually from headaches. Sudden change of temperature also causes pains in the upper part of the nose with subsequent epiphora. When eating patient finds herself forced to swallow hastily, so as to be able to breathe again. This leads to insufficient mastication and explains, perhaps, the gastralgia, of which she complains. Besides she very often chokes whilst eating or drinking. When asleep she is very restless and throws herself about a great deal in bed. In her sleep she speaks aloud, has unpleasant dreams, snores till attacks of suffocation wake her up, and feels tired and unrefreshed in the morning. Whereas up to then the menses were regular every three weeks, they have only shown themselves every six weeks in the last half-year and have now ceased altogether since ten weeks.

Present condition. Anaemia of the skin and mucous membranes. Mouth open; marked nasal tone of voice.

a. **Anterior Rhinoscopy.** Both inferior turbinals are very much thickened, pulpy, pale, and of a bluish-yellowish colour. The middle turbinals pale, yellowish-red, lobulated, pendulous, thickened, and the septum presents the same picture above on the left.

b. **Posterior Rhinoscopy.** Small, triangular pharyngeal tonsil. The whole remaining mucosa of the naso-pharyngeal space, too, is granular and thickened by hypertrophy of the follicular tissue; even the tubal eminences are nodular and thickened. The posterior ends of both inferior turbinals are pale, bluish-grey, slightly nodular and enlarged to such an extent, that they completely obscure both choanae. Extending upwards to the pharyngeal tonsil they come into contact with each other except in the uppermost part, where a minute triangular gap is to be seen, the background of which is formed by the light yellow vomer. Recovery after galvanocaustic treatment of the inferior turbinals in front, snaring of their posterior ends and excision of the pharyngeal tonsil.

Digitized by Google

Tafel XV.

Chronische Rhinitis. Papilläre Muschelhypertrophie.

Fig. 1. **Papilläre Hypertrophie der Vorderenden der unteren Muscheln;** Heilung durch Abschnüren und Galvanokaustik.

Fig. 2. **Papilläre Hypertrophie der Vorderenden der unteren Muschel und zwar fast ausschliesslich von deren unterem freien Rand.**

Fig. 3 a. **Papilläre Hypertrophie der Vorderenden der unteren Muscheln zusammen mit glatter Hypertrophie.** Beobachtet 1894. 28jähriger Bauer. Seit Jahren Nase rechts vollständig, links beinahe ganz undurchgängig. Stechende Schmerzen vom linken Nasenflügel dem unteren Orbitalrand entlang bis zur Schläfe, Stirn und bis hinter das linke Ohr.

b. Zeigt, wie tief eindrückbar die Schwellungen sind, und wie links eine Crista sich in die untere Muschel einbohrt, worauf ohne Zweifel jene Gesichtsschmerzen beruhen. Die vorderen zwei Drittel beider Muscheln werden ohne Verletzung des Muschelknochens mit der Scheere weggeschnitten, der Rest mit Galvanokaustik und der Kaltschlinge beseitigt, die Crista mit dem Meissel abgestemmt.

Fig. 4. **Papilläre Hypertrophie des Vorderendes der linken mittleren Muschel;** verursacht heftige Kopfschmerzen. Kein Nebenhöhlenempyem nachzuweisen. Excision der vorderen Hälfte der Muschel. Wird selten beobachtet.

Fig. 5 a. **Papilläre Hypertrophie des Hinterendes der linken unteren Muschel,** ungemein gross entwickelt, aber Lappung erst im Beginn.

b. Operationsstück mit der Kaltschlinge entfernt.

Dieser Fall zeigt den Uebergang von glatter in papilläre Hypertrophie auch am hinteren Ende.

Fig. 6. **Papilläre Hypertrophie des Hinterendes der rechten unteren Muschel,** zusammen mit einer grossen Rachenmandel, welche durch einen tiefen Recessus medius gespalten ist.

Fig. 7. **Operationsstücke von papillärer Hypertrophie der Hinterenden der unteren Muscheln.** Tiefgehende Lappung. Mit der Kaltschlinge entfernt.

Fig. 8. **Desgleichen,** höchst bezeichnend für die von Hopman gewählte Benennung: Himbeerpolypen.

Fig. 9. **Papilläre Hypertrophie des Hinterendes der mittleren Muschel** im Beginn. Rachenmandel mit mehreren Recessus.

Fig. 10. **Desgleichen,** stärker entwickelt.

Fig. 11. **Papilläre Hypertrophie des Mittelstücks der unteren Muschel.** Kommt auf das Mittelstück beschränkt seltener vor, als auf die Enden beschränkt.

Fig. 12. **Papilläre Hypertrophie der Mittelstücke beider unteren Muscheln mit glatter Hypertrophie der Hinterenden.** Der untere Rand der glatt hypertrophischen Muschelschleimhaut geht beiderseits in eine Traube dichtgedrängter, honiggelber, durchscheinender, runder und ovaler Beeren über. Solch ödematöse Lappung bildet den unmittelbaren Uebergang zu den echten Schleimpolypen.

Digitized by Google

Plate XV.

Chronic rhinitis. Papillary hypertrophy of the turbinals.

Fig. 1. **Papillary hypertrophy of the anterior ends of the inferior turbinals;** recovery after snaring and galvanocaustic treatment.

Fig. 2. **Papillary hypertrophy of the anterior ends of the inferior turbinal and almost exclusively of its inferior free border.**

Fig. 3 a. **Papillary hypertrophy of the anterior ends of the inferior turbinals together with smooth hypertrophy.** Observation 1894. Peasant aged 28 years. Since years the right nose is completely and the left almost completely occluded. Sharp pains starting from the left ala nasi along the inferior orbital margin up to the temple, forehead, and behind the left ear.

b. Shows, how readily the swellings yield to the pressure of the probe and how on the left a crista impinges upon the inferior turbinal, leading without doubt to the above mentioned facial pains. The anterior two thirds of both conchae were removed by the scissors without injuring the bone of the turbinals, the remainder by the galvano-cautery and the cold wire snare, the crista by the chisel.

Fig. 4. **Papillary hypertrophy of the anterior end of the left middle turbinal;** causes severe headaches. No empyema of the accessory cavities to be detected. Excision of the anterior half of the turbinal. An exceptional case.

Fig. 5 a. **Papillary hypertrophy of the posterior end of the left inferior turbinal;** development of unusual size with lobulation just commencing.

b. Piece removed by the operation with the cold wire snare.

This case shows the transition of smooth into papillary hypertrophy also at the posterior end.

Fig. 6. **Papillary hypertrophy of the posterior end of the right inferior turbinal** together with a large pharyngeal tonsil which is fissured by a deep recessus medius.

Fig. 7. **Pieces of papillary hypertrophy of the posterior ends of the inferior turbinals removed by operation.** Deeply extending lobulation. Removal by the cold wire snare.

Fig. 8. **The same,** very characteristic of „Himbeerpolyp“ so termed by Hopman.

Fig. 9. **Papillary hypertrophy of the posterior end of the middle turbinal** just beginning. Pharyngeal tonsil with several recessuses.

Fig. 10. **The same,** only more strongly developed.

Fig. 11. **Papillary hypertrophy of the middle piece of the inferior turbinal.** Limited only to the middle piece, a much rarer occurrence, than when confined to the ends.

Fig. 12. **Papillary hypertrophy of the middle pieces of both inferior turbinals with smooth hypertrophy of the posterior ends.** The inferior margin of the smooth hypertrophied mucosa of the turbinals is converted on both sides into a bunch of closely studded, honey-coloured, semi-translucent, round and oval berries. Such oedematous lobulation forms the direct transition to the true mucous polypi.

Digitized by Google

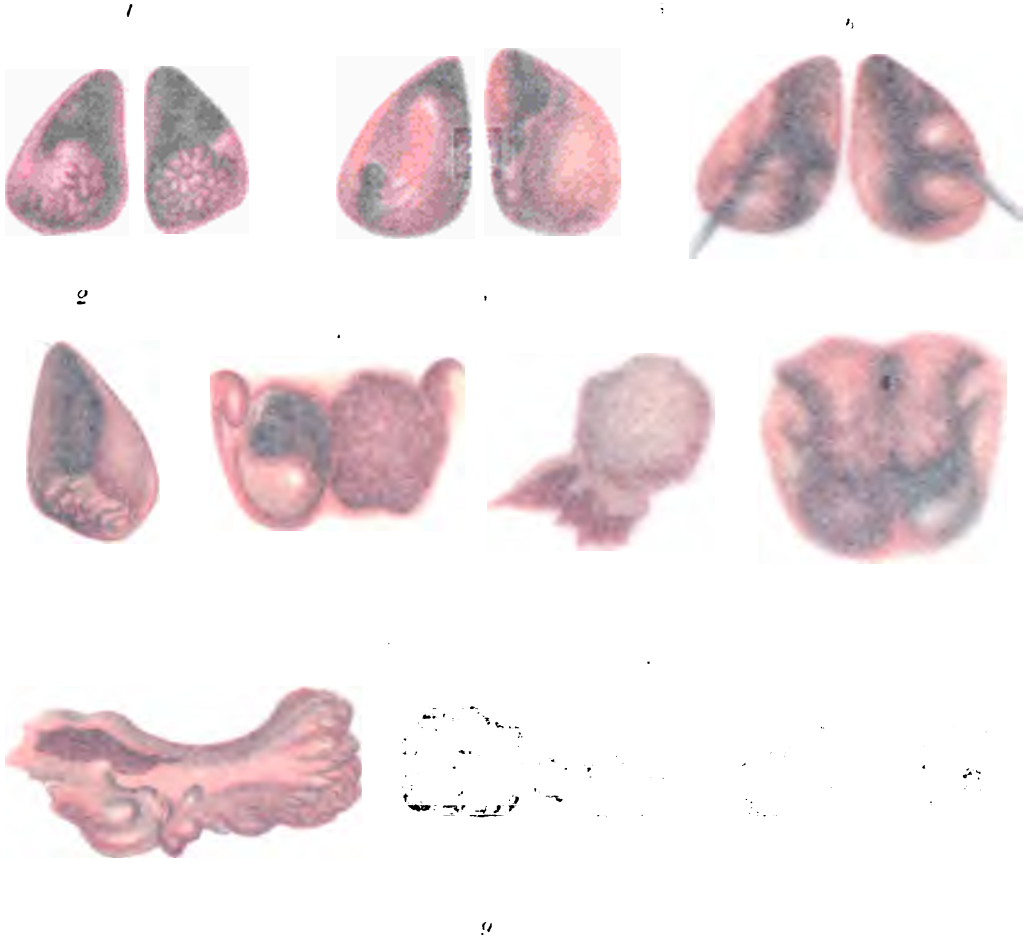

Digitized by Google

Plate XV.

[illegible] Papillary hypertrophy of the [illegible]

Fig. 1. [illegible] hypertrophy of the anterior ends of [illegible] treatment.

Fig. 2. [illegible] of the anterior ends of the inferior t[illegible] posterior free border.

Fig. 3 a. [illegible] of the posterior ends of the inferior [illegible] hypertrophy, observation [illegible] and left [illegible] [illegible] inferior [illegible] left [illegible]

b. [illegible] to the [illegible] inferior turbin[illegible] anterior two [illegible] adjoining the [illegible] by the [illegible] cold wire snare, the [illegible]

Fig. 4. Papillary hypertrophy of the posterior end of the left middle [illegible] severe h[illegible] the accessory [illegible] [illegible] of [illegible] An exceptional

Fig. 5 a. Papillary hypertrophy of the posterior end of the left [illegible] development [illegible] post commencement.

b. Piece removed [illegible] operation [illegible] cold wire snare. This piece shows the transition of mucous membrane into papillary hypertrophy [illegible] posterior end.

Fig. 6. [illegible] hypertrophy of the posterior end of the right inf[illegible] with a large [illegible] and wounds [illegible] by cautery.

Fig. 7. Pieces of papillary hypertrophy of the posterior ends of [illegible] removed by operation. Deeply extend. [illegible] cold wire snare.

Fig. 8. The same, very characteristic of „Himbeer polyp" so termed [illegible]

Fig. 9. Papillary hypertrophy of the posterior end of the middle t[illegible] forming. The [illegible] tonsil with several recesses [illegible]

Fig. 10. The same, only more strongly developed.

Fig. 11. Papillary hypertrophy of the middle piece of the interior turbin[illegible] [illegible] middle piece, a much rarer occurrence, from [illegible]

Fig. 12. Papillary hypertrophy of the middle pieces of both inferior [illegible] with [illegible] hypertrophy of the posterior ends. The anterior [illegible] tomed mucosa of the turbinals is converted on [illegible] densely studded, honey-coloured, semi-translucent, [illegible] berries. Such [illegible] atous lobulation forms the direct transi[illegible] true mucous polyp[illegible]

Digitized by Google

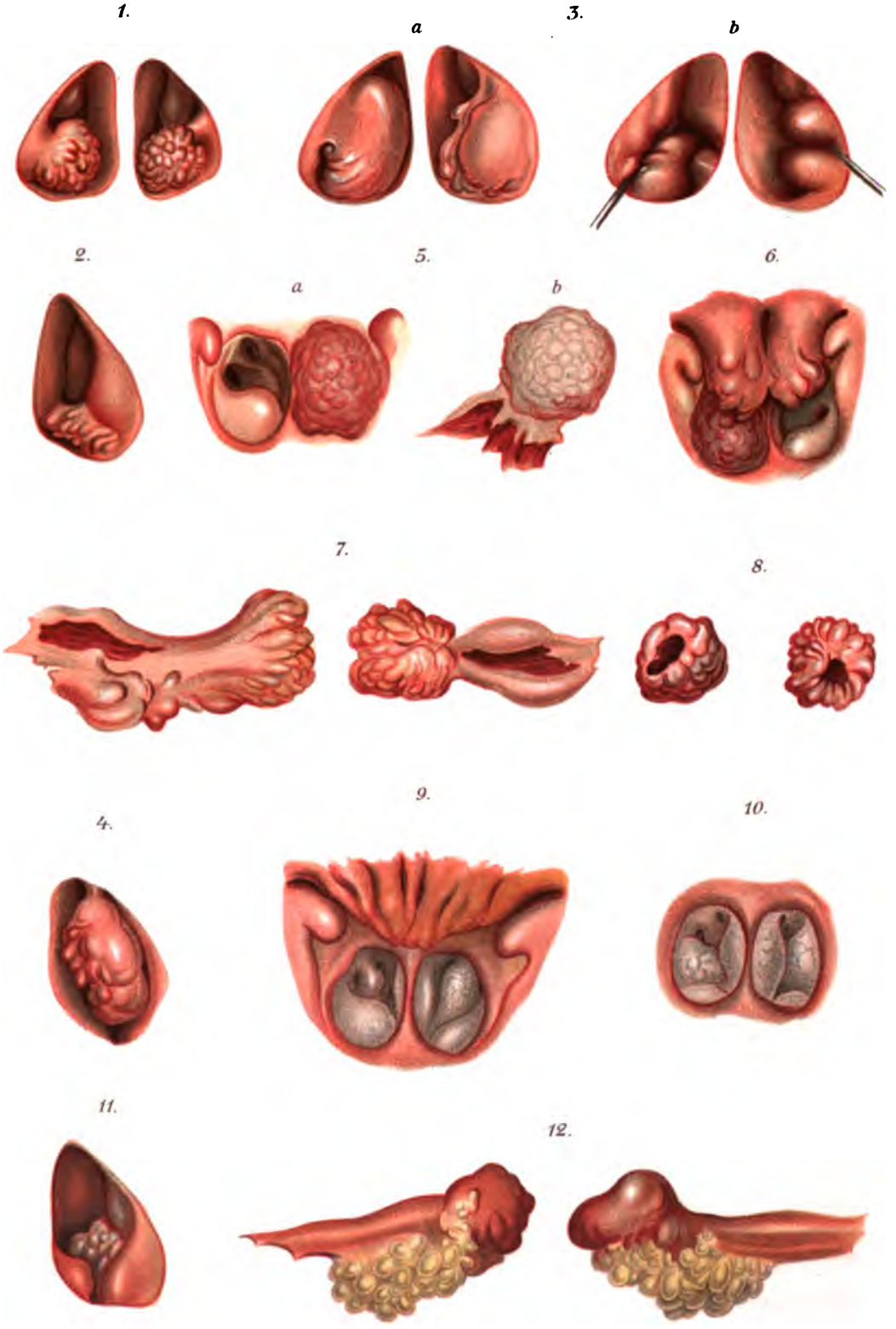

Dr Krieg ad nat del

Lith Anst v Werner & Winter Frankfurt A M

Digitized by Google

Digitized by Google

Tafel XVI.

Papilläre Muschelhypertrophie.
Polypöse Muschelhypertrophie (Schleimpolyp).

Fig. 1 a. **Hochgradige papilläre Hypertrophie der gesammten Schleimhaut der rechten unteren Muschel.** Beobachtet 1894. 18jähriger Schlosser. Beide Nasengänge sind seit Jahren vollständig undurchgängig durch blaugraurote gelappte Schwellung beider unteren Muscheln. Auch ist das Septum nach links skoliotisch. Links wird durch Galvanokaustik des vorderen Theils und durch Abschnüren des hinteren Endes Luft geschafft. Rechts wird mit der gebogenen Scheere hart am Knochen, aber ohne jegliche Verletzung desselben die hypertrophische Schleimhaut der unteren Muschel vom vorderen bis zum hinteren Ende in einem Stück abgetrennt.

b. Dieses Operationsstück hat eine Länge von 55 mm, eine Höhe von 47 mm und eine Dicke von 21 mm. Es ist durch eine Längs- und mehrere Querfurchen in ca. 6 grössere Buckeln zertheilt, welche wiederum durch eine Menge Einkerbungen ein grobwarziges Aussehen erhalten. Oben und unten haftet je ein Streifen glatter Schleimhaut daran, der die Stärke der papillären Wucherung noch mehr ins Auge springen lässt.

c. Die Nasenhöhle nach Herausnahme der Muschelhypertrophie zeigt sich enorm erweitert. Die vordersten Enden beider Muscheln sind zwar noch stattliche hypertrophische Reste, ausser dem Operculum ist aber die mittlere Muschel in Folge Drucks durch die Geschwulst stark atrophirt, ebenso wie der geradezu concav gedrückte Tubenwulst. Man sieht bequem an dem bei stark rückwärts gebogenem Kopf erhaltenen Bild die Rachenhinterwand, das Rachendach, den oberen Choanenrand, die untere Wand der Keilbeinhöhle, durch das Promontorium sphenoidale von ihr getrennt die vordere Wand der Keilbeinhöhle und den Recessus sphenoethmoidalis.

Dass das Bild nicht durch einen einzigen Ueberblick, sondern durch Aneinanderreihen mehrerer gewonnen ist, erklärt die gestreckten Verhältnisse der Randpartien.

Fig. 2. **Junge Polypenbildung an der linken mittleren Muschel und im mittleren Nasengang.** Da der Polyp an dem Operculum unbehindert und frei in die Nasenhöhle hinauswächst und auf breitester Basis sich entwickelt, kann er als Beweis dafür dienen, dass die ödematöse Beschaffenheit der Schleimpolypen an und für sich nicht eine Folge zu sein braucht von mechanischer Stauung durch Einschnürung der Geschwulstbasis.

Fig. 3. **Stark entwickelte Polypenbildung an der mittleren Muschel.**

Digitized by Google

Plate XVI.

Papillary hypertrophy of the turbinals. Polypoid hypertrophy of the turbinals (Mucous polypus).

Fig. 1 a. **Papillary hypertrophy very strongly developed of the whole mucosa of the right inferior turbinal.** Observation 1894. Locksmith aged 18 years. Since years both sides of the nose are completely obstructed through a bluish-grey, lobulated swelling of both inferior turbinals. The septum, too, presents a scoliosis to the left. On the left application of the galvano-cautery to the anterior part and snaring of the posterior end allows air to enter freely. On the right the hypertrophied mucosa of the inferior turbinal from its anterior to its posterior end was removed in one piece directly over the bone, without the least injury to the same.

b. This piece removed by the operation is 55 mm long, 47 mm high, and 21 mm thick. It is divided by one longitudinal and several transverse furrows into about 6 larger eminences, which again, owing to a number of notches, have a coarse warty appearance. Both above and below a strip of smooth mucosa remains adherent, which makes the thickness of the papillary proliferation still more apparent.

c. The nasal cavity appears enormously enlarged after the removal of the hypertrophied turbinals. The foremost ends of both turbinals are nevertheless still goodsized hypertrophic remnants. But both the operculum and the middle turbinal are very atrophic owing to the pressure of the tumour, the same being the case with the tubal eminence which has been squeezed directly concave. In the drawing, taken with the head of the patient bent well backwards, the posterior wall of the pharynx, the roof of the pharynx, the upper border of the choanae, the lower wall of the sphenoidal cavity, the anterior wall of the sphenoidal cavity separated from the latter by the promontorium sphenoidale, and the recessus sphenoethmoidalis are readily to be seen.

As it was quite impossible to take an entire view instantaneously, the above picture had to be produced by combining and joining several together and this, too, explains the stretched appearance of its outlines.

Fig. 2. **Recent formation of polypi on the left middle turbinal and in the middle nasal meatus.** As the polypus grows free and unimpeded from the operculum into the nasal cavity, and has a broad base we may infer, that the oedematous condition in itself of mucous polypi need not necessarily result from mechanical obstruction by strangulation of the base of the tumour.

Fig. 3. **Formation of polypi on the middle turbinal strongly developed.**

Digitized by Google

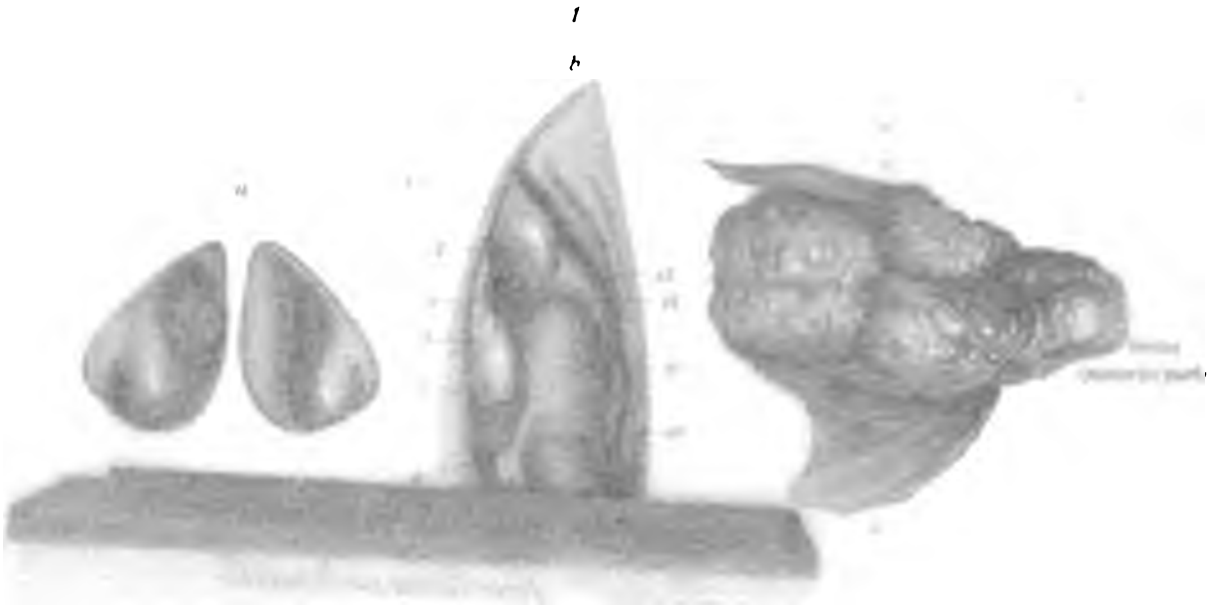

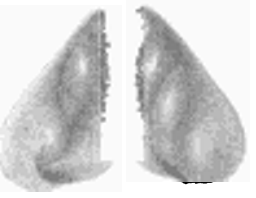

... 3. Corpus ...
... pharyngo- ...
9. Fornix ...
sphenoidalis inferior. 12. Promontorium sphenoidale. 13. Facies ...

Digitized by Google

Plate XVI.

Papillary hypertrophy of the turbinals.
·poid hypertrophy of the turbinals (Mucous polypus).

1 a. **Papillary hypertrophy very strongly developed of the whole mucosa of th[illegible] inferior turbinal.** Observation 1894. Locksmith aged 18 years. S[illegible] ·as both sides of the nose are completely obstructed through a bluish-r[illegible] hypertrophied swelling of both inferior turbinals. The septum [illegible] presents [illegible] deviation to the left. On the left application of the galvano-cautery to the anterior part and spoiling of the posterior end allows air to enter freely. On the right the hypertrophied mucosa of the inferior turbinal from its anterior to its posterior end was removed in one piece directly over the bone, without the least injury to the same.

b. This piece removed by the operation is 55 mm long, 17 mm high, and 21 mm thick. It is divided by one longitudinal and several transverse furrows into about 6 larger eminences, which again, owing to a number of notches, have a coarse warty appearance. Both above and below a strip of smooth mucosa remains adherent, which makes the thickness of the papillary proliferation still more apparent.

c. The nasal cavity appears enormously enlarged after the removal of the hypertrophied turbinals. The foremost ends of both turbinals are nevertheless still greatly-sized hypertrophic remnants. But both the operculum and the middle turbinal are very atrophic, owing to the pressure of the tumour, the same being the case with the nasal eminence which has been squeezed directly concave. In the drawing, taken with the head of the patient bent well backwards, the posterior wall of the pharynx, the roof of the pharynx, the upper border of the choanae, the lower wall of the sphenoidal cavity, the anterior wall of the sphenoidal cavity separated from the latter by the promontorium sphenoidale, and the recessus sphenoethmoidalis are readily to be seen.

As it was quite impossible to take an entire view instantaneously, the above picture had to be produced by combining and joining several together and this, too, explains the stretched appearance of its outlines.

Fig. 2. Recent formation of polypi on the left middle turbinal and in the middle nasal meatus. As the polypus grows free and unimpeded from the operculum into the nasal cavity, and has a broad base we may infer, that the oedematous condition in itself of mucous polypi need not necessarily result from mechanical obstruction by strangulation at the base of the tumour.

Fig. 3. Formation of polypi on the middle turbinal strongly developed.

Digitized by Google

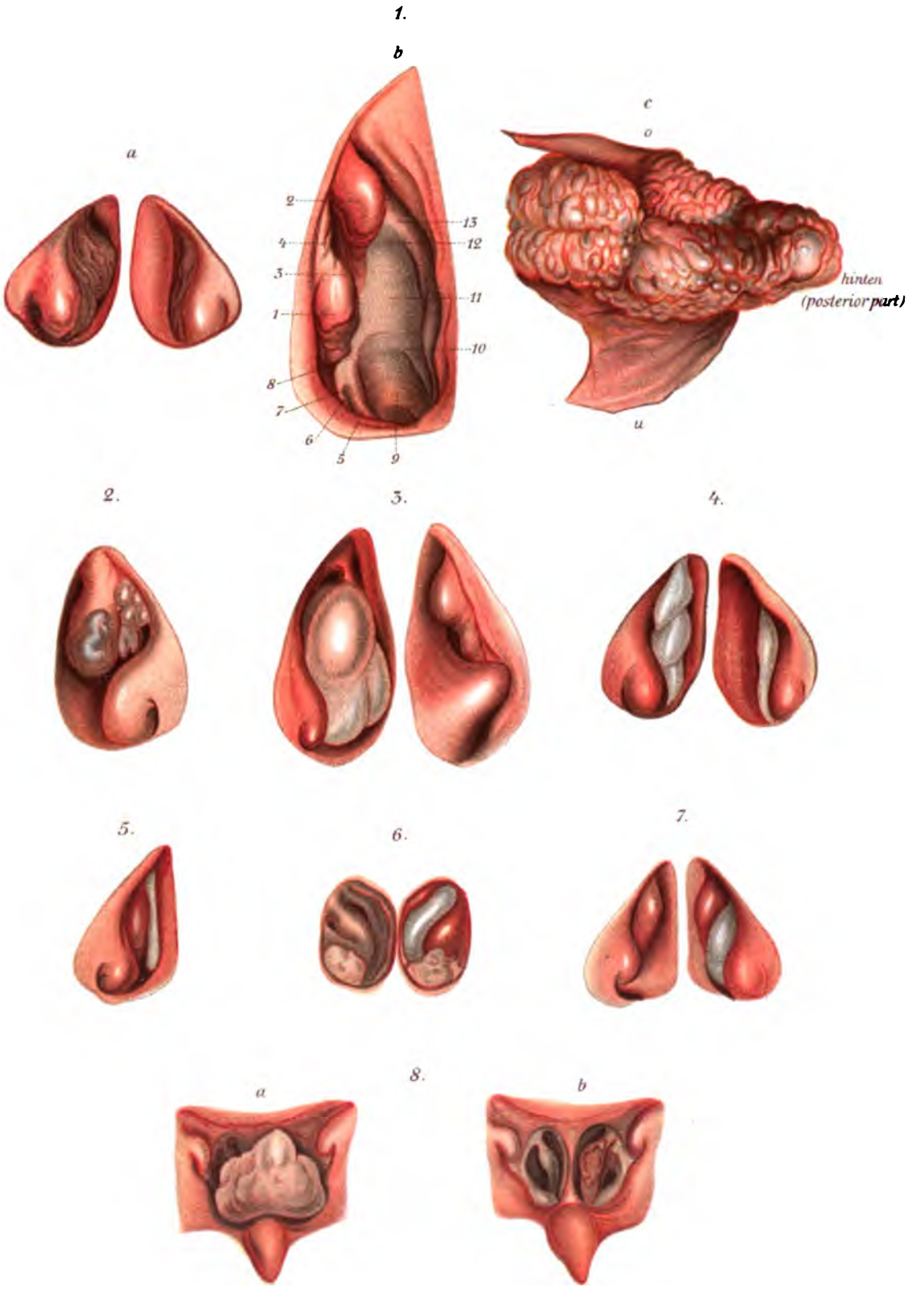

Lith. Anst. v. Werner & Winter, Frankfurt a. M.

1. Concha inferior. 2. Operculum. 3. Corpus et extremitas posterior conchae mediae atrophica. 4. Meatus medius. 5. Plica salpingopharyngea. 6 Plica salpingopalatina. 7. Ostium pharyngeum tubae. 8. Plica nasopharyngea. 9. Fornix pharyngis. 10. Margo Choanae superior. 11. Facies sphenoidalis inferior. 12. Promontorium sphenoidale. 13. Facies sphenoidalis anterior.

Digitized by Google

Digitized by Google

Fig. 4. **Gewöhnliches Bild von Polypen.** Links ist der Polyp abgeplattet.

Fig. 5. **Polyp in der Riechspalte,** von vorne gesehen. Seltenerer Fundort. Riechvermögen rechts verloren gegangen.

Fig. 6. **Polyp in der Riechspalte,** von hinten gesehen. Riechvermögen fehlt links.

Fig. 7. **Polyp aus dem mittleren Nasengang herausquellend,** der häufigste Fundort. Er verdrängt die mittlere Muschel, welche dem Septum gepresst anliegt. Rechts eine Crista septi.

Fig. 8 a. **Polyp vom hinteren Ende der mittleren Muschel ausgehend.** Er war aus der Nasenhöhle in die freie Nasenrachenhöhle hinausgewachsen, füllt diese zum grössten Theil aus und konnte, ehe man seine Insertion kannte, um so leichter für einen fibrösen Nasenrachenpolypen gehalten werden, als er weniger ödematös und etwas röther aussah.

b. Insertion sichtbar. Darnach ist der Polyp ein „Pseudonasenrachenpolyp".

Digitized by Google

Fig. 4. Usual picture of polypi. On the left side the polypus is flattened.

Fig. 5. Polypus in the olfactory cleft as seen from in front. Uncommon situation. Sense of smell lost on the right.

Fig. 6. Polypus in the olfactory cleft as seen from behind. Sense of smell absent on the left.

Fig. 7. Polypus bulging out of the middle nasal meatus, its favourite seat. It displaces the middle turbinal, which is squeezed against the septum. On the right a crista septi.

Fig. 8 a. Polypus springing from the posterior end of the middle turbinal. It had grown out of the nasal cavity into the free naso-pharyngeal space blocking up the greater part of the same. Before its insertion was discovered, it might more easily have been mistaken for a naso-pharyngeal polypus, as it appeared less oedematous and a little more reddened.

b. Insertion visible. Therefore the polypus is a „pseudo-naso-pharyngeal polypus".

Digitized by Google

Tafel XVII.

Chronische Rhinitis. Pseudonasenrachenpolypen.

Fig. 1. Nasenpolyp rechts von vorne und von hinten zu sehen.

a. Entspringt aus dem rechten mittleren Nasengang, ist in den Nasenrachen hinausgewachsen.

b. Hängt dort tief über unteren Choanenrand herab. Schleimhäute saftreich, geröthet.

Fig. 2. Nasenpolypen rechts und links, von vorne und von hinten zu sehen. Schleimhäute hochroth, geschwellt.

a. Rechts aus der Fissura olfactoria, links aus dem mittleren Nasengang kommend.

b. Postrhinoskopisches Bild.

Fig. 3. Grosser Nasenpolyp vom Hinterende der rechten mittleren Muschel ausgehend. Beim Heben des Gaumensegels sichtbar. Schleimhäute katarrhalisch geröthet.

Fig. 4. Grosser Nasenpolyp vom mittleren Nasengang ausgehend, bleigrau, am Rand röthlich, mit gekörnt warziger Oberfläche einer grossen Gartenerdbeere vergleichbar.

Fig. 5 a. Sehr grosser Nasenpolyp. Bei einfachem Mundöffnen, schon ohne Heben des Gaumensegels zu beiden Seiten des Zäpfchens sichtbar.

b. Operationsstück.

Fig. 6. Grosser, einen fibrösen Nasenrachenpolyp vortäuschender Schleimpolyp. Beobachtet Juni 1895. 17jähriges Mädchen. Seit 1 Jahr Nachts, später auch bei Tag verstopfte Nase, Gefühl, als ob ein Bissen im Hals zu schlucken wäre, näselnde Sprache, Gehör schlecht, Eingenommensein des Kopfes, förmliche Kopfschmerzen, Wallungen nach dem Kopf, Gesicht im Allgemeinen gedunsen. Seit Februar in Behandlung bei einem Arzt, der einen fibrösen Nasenrachenpolypen annahm und vom Mund aus mit Scheere und Zange ein kastaniengrosses Stück entfernte.

a. Der ganze katarrhalisch geröthete Nasenrachen ist derartig ausgefüllt durch eine annähernd viereckige Geschwulst, dass nur der linke Tubenwulst und die linke Rosenmüller'sche Grube zu erblicken ist. Sie kann wegen ihrer rothbraunen, der übrigen Schleimhaut vollkommen gleichenden Farbe und wegen ihrer Härte zunächst ganz wohl für einen fibrösen Nasenrachenpolypen gehalten werden. Auf ihrer linken Seite trägt sie eine grosse, strahlige, eingezogene, derbe, blassgraue Narbe. Beim Umtasten mit dem Finger findet man nun aber, dass ihr Stiel in die rechte Choane hineinzieht und sich zwischen den Muscheln verliert. Es wird eine Stahlschlinge durch die rechte Nasenhöhle in den Nasenrachen geführt, dort um die Geschwulst herumgelegt und glühend gemacht. Der abgetrennte Tumor wird durch die erregte Gaumenmusculatur zunächst förmlich incarcerirt und erst nach 1 Minute ausgespuckt.

Digitized by Google

Plate XVII.

Chronic rhinitis. Pseudo-naso-pharyngeal polypi.

Fig. 1. Nasal polypus on the right as seen from in front and behind.

a. It takes its origin from the right middle nasal meatus and has grown into the naso-pharynx.

b. Here it hangs down far over the inferior border of the choanae. Mucous membranes succulent and reddened.

Fig. 2. Nasal polypi on the right and left visible both from in front and behind. Mucous membranes deep red and swollen.

a. On the right growing out of the fissura olfactoria, on the left out of the middle nasal meatus.

b. Picture in posterior rhinoscopy.

Fig. 3. Large nasal polypus springing from the posterior end of the right middle turbinal. Visible on raising the velum palatinum. Catarrhal reddening of the mucous membranes.

Fig. 4. Large nasal polypus springing from the middle nasal meatus, livid and with reddish margin. Its surface is granular and warty, resembling a big strawberry.

Fig. 5 a. Very large nasal polypus. Visible already on opening the mouth on both sides of the uvula, without having to raise the velum palatinum.

b. Removed by operation.

Fig. 6. Large mucous polypus simulating a fibrous naso-pharyngeal polypus. Observation June 1895. Girl aged 17 years. Nose obstructed since a year first at night and then during daytime; sensation of a lump in the throat, nasal twang, hearing impaired, dizziness, headaches, blood apt to rush to the head, face bloated. Since february under treatment of a medical man, who diagnosed a fibrous naso-pharyngeal polypus and removed a piece about the size of a chesnut through the mouth with scissors and forceps.

a. The whole naso-pharynx shows a catarrhal reddening and is blocked by an almost quadrangular tumour to such a degree that only the left tubal eminence and the left fossa of Rosenmueller are visible. Owing to its red-brown colour, which does not differ from that of the other mucosa, and its firmness, it might at the first glance easily be mistaken for a fibrous naso-pharyngeal polypus. On its left side it presents a large, radiating, indurated, palegrey scar. The examining finger finds that the pedicle comes from the right choane and loses itself between the turbinals. A wire snare is introduced through the right nasal cavity into the naso-pharynx, passed round the tumour there and made red-hot by the electric current. The tumour, after having been detached in this way, was at first completely incarcerated by the reflex action of the palatine muscles and not spat out till about a minute had elapsed.

Digitized by Google

2.

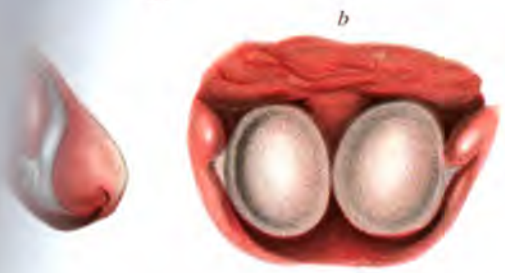

4.

5.

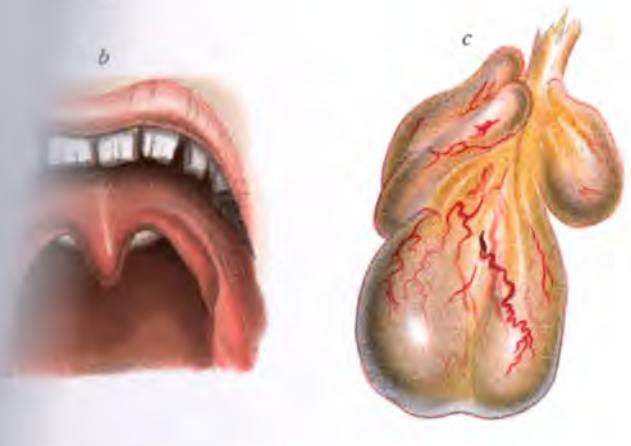

6.

Lith. Anst. v. Werner & Winter, Frankfurt a/M.

Digitized by Google

Plate XVII.

[illegible]. Pseudo-naso-pharyngeal polypi.

[illegible] right as seen from in front and behind.

[illegible] right middle nasal meatus and has grown

[illegible] the posterior border of the choanae. Mucous membrane.

[illegible] right and left visible both from in front and behind.

[illegible] swollen.

[illegible] the fissura olfactoria on the left side of the septum.

[illegible] polypus [illegible] posterior end of the right middle [illegible] Catarrhal reddening of [illegible]

[illegible] nasal polypus [illegible] the middle nasal meatus, lived and with [illegible] and was resembling a big [illegible]

[illegible]. Very large nasal polypus already [illegible] the mouth on both sides of the palate. [illegible]

[illegible]. Removable operation.

6. Large mucous polypus [illegible] nasal polypus. [illegible] operation June [illegible] throat, [illegible] twang [illegible] head, face [illegible] man, who [illegible] about the size of a [illegible]

The [illegible] looked [illegible] and [illegible] tonsil [illegible] left [illegible] brown [illegible] does [illegible] fullness. [illegible] the first glance [illegible] nasopharyngeal [illegible] left side [illegible] pale grey [illegible] the right choana [illegible] between the tumours. A [illegible] through the right nasal cavity into the nasopharynx, [illegible] tumour there [illegible] made reliable by the [illegible] current. The tumour having been detached in this way, was at first completely [illegible] by the reflex action of the palatine muscles and not spat out. [illegible] elapsed.

Digitized by Google

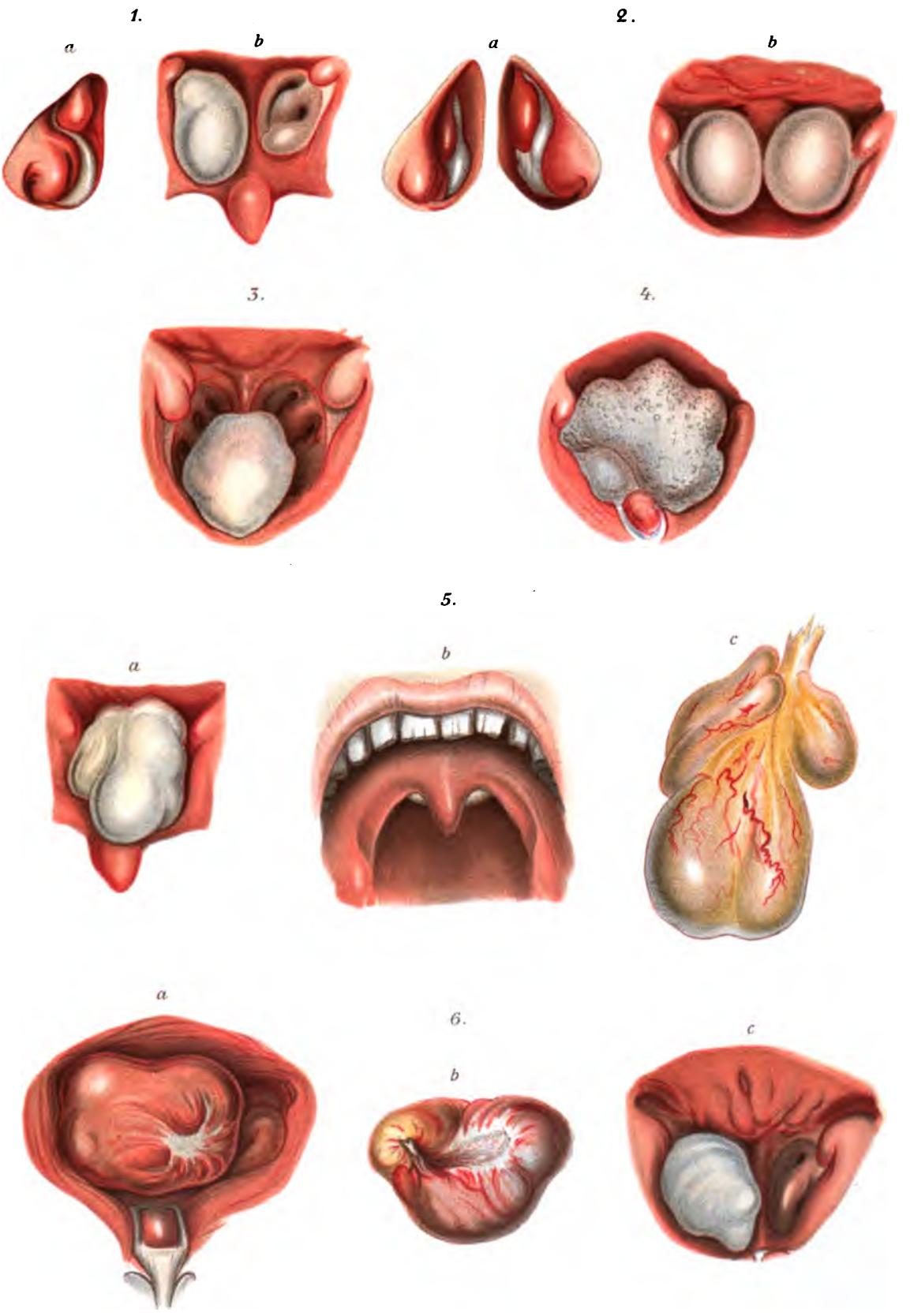

Dr Krieg ad nat. del

Lith. Anst. v. Werner & Winter Frankfurt a. M.

Digitized by Google

Digitized by Google

b. Operationsstück von der Nasenseite gesehen trägt in seiner Mitte den ovalen graugelben Brandschorf. Während es im Ganzen ein derbes, nichttransparentes, blauroth-fleischfarbenes Ansehen hat, ist sein linker oberer Theil gelb, gallertig durchscheinend, ganz wie ein Schleimpolyp, z. B. wie Fig. 6c.

c. Unmittelbar nach Entfernung dieses ersten Polypen bot die Rhinoscopia posterior dieses Bild dar: es war also sofort aus der Nase heraus ein zweiter blaugrauer grosser Polyp in den Nasenrachen nachgequollen. Auch nach dessen Abschnürung lag ein dritter blauer, kirschgrosser, unverletzter Schleimpolyp in der rechten Choane, der aus dem mittleren Nasengang heraushing. Nachdem auch dieser ecrasirt war, erschien die ganze Nase rein. Nach 2 Jahren kam Patientin wieder mit Klagen über neuerdings eingetretene Nasenenge, über Hustenreiz, beim Essen bis zu Stickanfällen, so dass sie oft den Tisch verlassen musste. Jetzt fand sich nicht nur der Nasenrachen wiederum durch einen ähnlichen Polypen wie erstmals ausgefüllt, sondern auch die ganze rechte Nase war bis zur vorderen Nasenöffnung voll von Schleimpolypen. Auch diesmal liessen sich alle Polypen so gründlich entfernen, die vorderen von der Nase aus, der hintere vom Mund her, dass nicht einmal ihre Ursprungsstelle zu finden war.

Digitized by Google

b. Piece removed by the operation as seen from the nasal side, in the centre of which an oval, greyish-yellow eschar is visible. Whereas on the whole it looks non-transparent, blue-red, flesh-coloured and solid, its left upper part is yellow, gelatinous and transparent, quite like a mucous polypus as for instance Fig. 6c.

c. Directly after the removal of the first polypus posterior rhinoscopy reveals the following picture: a second large bluish-grey polypus bulges immediately out of the nose into the naso-pharynx. After this one, too, had been snared, a third intact mucous polypus the size of a cherry and of a blue colour, was to be seen in the right choana, hanging out of the middle nasal meatus. After this one had also been removed by the ecraseur, the whole nose appeared to be free. Two years later patient returned again complaining of nasal stenosis since a short time, of a sensation of irritation during meals causing cough and at times attacks of suffocation obliging her to leave the table. This time the naso-pharynx was not only again blocked by a similar polypus as at first, but the whole right nose up to the anterior nasal opening was full of mucous polypi. Again all the polypi were so thoroughly removed, the anteriorly situated ones through the nose, those situated posteriorly through the mouth, that it was impossible to detect where they had sprung from.

Digitized by Google

Tafel XVIII.

Chronische Rhinitis. Polypöse Hypertrophie.

Fig. 1. Schleimpolypen im Innern einer mittleren Muschel. Die linke mittlere Muschel bildet eine dicke, rundliche, geschlossene Knochenblase, aus deren lateraler Wand mehrere Schleimpolypen hervorspriessen. Die Muschel wird als Ganzes mit der Scheere an ihrem Hals abgetrennt und zeigt sich geöffnet mit einem Schleimpolypen ganz ausgefüllt.

Eine weitere Knochenblase siehe Tafel III, Fig. 6.

Fig. 2. Schleimpolypen durch Nebenhöhlenempyem hervorgerufen. Aus dem rechten mittleren Nasengang wächst ein Bündel heller Schleimpolypen heraus, unter dem ein Strom gelben Eiters über die untere Muschel herabrinnt. Diese ist dadurch gereizt, hochroth, saftig geschwellt, zeigt beginnende papilläre Wucherung. Es liegt Empyem der Kieferhöhle und mehrerer vorderer Siebbeinhöhlen vor.

Fig. 3. Cystöser Schleimpolyp. Beobachtet 1889 bei einem 14jährigen Mädchen. Er nimmt den grössten Theil des Nasenrachenraums ein als blaugraurothe, kirschgrosse, durchscheinende, fluctuirende Kugel. Sie ist tief eindrückbar, sehr dünnwandig, platzt deshalb vorzeitig beim Versuch sie zu umschlingen; so ist es nicht zu verwundern, wenn sie nach 2 Jahren die frühere Grösse wieder erreicht hat. Der Versuch sie zu beseitigen misslingt aus dem gleichen Grunde wieder. Als Patientin nach weiteren 5 Jahren wiederkam mit den alten Beschwerden, war die Cyste wieder auf ihrem Platze. Jetzt gaben aber seither in der Nachbarschaft gewachsene solide polypöse Hypertrophien einen Leitweg zu ihrer Ursprungstelle am unteren Muschelrand hin, nach deren galvanokaustischer Zerstörung die Neubildung bis jetzt nicht mehr wiederkehrte.

Fig. 4. Cystöser Schleimpolyp, dünnwandig, ausgehend von der unteren Lefze des Infundibulum ethmoidale bei einem 16jährigen Mädchen. Seine Wand ist äusserst dünn, theilweise viel dünner als die Haut eines Hühnereis. Doch gelingt es, die Schlinge bis an den Stil zu bringen. Beim Zusammenschnüren platzt sie und eine Masse klaren Wassers stürzt heraus. Die zerrissene Hülle ist in Wasser flottirend gezeichnet. Trotz ihrer Weichheit hat die Geschwulst durch ihren Druck die mittlere Muschel bis auf einen kleinen Rest schwinden gemacht.

Fig. 5. Cystöser Schleimpolyp, dickwandig. Bei einer 21jährigen Frau finden sich am mittleren Nasengang neben mehreren soliden Polypen auch dieser schlank und langgestielte nussgrosse Blasenpolyp. Beim Anfassen entleert sich 1 Kaffeelöffel voll eiterähnlicher Flüssigkeit. Die Blasenwand wird durch eine glatte Membran gebildet. Hinter diesem fand sich noch ein zweiter ebenso grosser Blasenpolyp von platter Gestalt, er enthielt aber klares Wasser.

Fig. 6. Im Entstehen begriffene Schleimpolypen an der medianen Fläche der rechten mittleren Muschel.

Digitized by Google

Plate XVIII.

Chronic rhinitis. Polypoid hypertrophy.

Fig. 1. **Mucous polypi in the interior of a middle turbinal.** The left middle turbinal forms a thick, closed, osseous bulla, from the lateral wall of which several mucous polypi spring. The turbinal was removed entirely at its neck by the scissors and on being opened it was found to be filled up by a mucous polypus.

Another osseous bulla may be seen Plate III, Fig. 6.

Fig. 2. **Mucous polypi caused by empyema of the accessory cavities.** A translucent polypoidal mass grows out of the right middle nasal meatus, from below which a stream of yellow pus flows over the inferior turbinal. The latter is thereby irritated, deep red, succulent and swollen and shows signs of commencing papillary proliferation. In this case empyema of the antrum of Highmore and of several anterior ethmoidal cavities was found.

Fig. 3. **Cystic mucous polypus.** Observation 1889. Girl aged 14 years. The polypus occupies the greater part of the naso-pharyngeal space and appears as blue-grey-red, translucent, fluctuating, globular swelling, the size of a cherry. The tumour yields easily to pressure and, owing to the walls being very thin, it bursts prematurely during the attempt to pass the snare round it. Therefore it is quite natural, that it reappears after a period of two years in its previous size. The attempt to remove the polypus was renewed, but was again unsuccessful for the same reason. When patient returned after another five years with the same complaints, the cyst was found to be in its old place. This time, however, solid polypoid hypertrophic growths, which had in the meantime developed in its neighbourhood, pointed to the inferior border of the turbinal as the seat of its origin. These having been destroyed by the galvano-cautery, the new growth has as yet not returned.

Fig. 4. **Cystic mucous polypus** with thin walls, springing from the inferior border of the infundibulum ethmoidale. Girl aged 16 years. The wall of the polypus is extremely thin, partly much thinner than the skin of a chicken's egg. Nevertheless the snare was successfully passed round the pedicle. On tightening the same the tumour bursts, and a quantity of clear water escapes. The ruptured membrane was drawn with the same floating in water. The tumour, notwithstanding its soft consistence, has by its pressure caused nearly the whole middle turbinal to be become atrophic.

Fig. 5. **Cystic mucous polypus** with thick walls. Woman aged 21 years. In the middle nasal meatus, in addition to several solid polypi, this slender mucous polypus with a long pedicle, the size of a nut, was also discovered. On seizing the same a tea-spoon full of puriform fluid escaped. The wall of the polypus was formed by a smooth membrane. Behind the first a second mucous polypus of the same size with smooth surface, but containing only clear water, was detected.

Digitized by Google

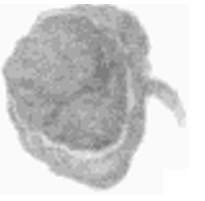

6

Digitized by Google

ted up by

tues. A transl
below w
er is the
ows sign
nencing
antrum
hore

d 14 years.
ond appears
size of a cherry
to pres
walls being very
snare round it.
ost of two weeks in its
was renewed but was
Wh
turned
cyst was found to be
its old
wood hypertrophic growths, which had
pointed to the in
ecle
These having been destr
by the
new growth has as yet not returned.

acous polypus with thin walls, springing from the
bulum ethmoidale. Girl aged 16 years. The wall
mely thin, partly much thinner than the skin of
theless the snare was successfully passed round the pedicle.
the same the tumour bursts, and a quantity
tomatured membrane was drawn
notwithstanding its soft consistence, has by its pressure
middle turbinal to become atrophic.

acous polypus with thick walls. Woman aged 21
meatus, in addition to several solid polypi
polypus
long pedicle, the size of a nut, was also discovered. On
the same
seen full of puriform fluid escaped. The wall of the p
was formed
smooth membrane. Behind the first a
of the
size with smooth surface, but containing
detected.

Digitized by Google

1.

2.

4.

3.

5.

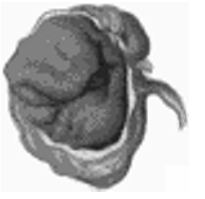

8.

6.

7.

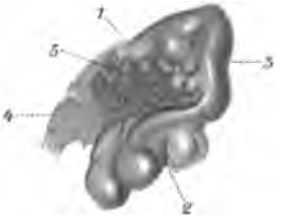

Dr Krieg ad nat. del

Lith. Anst v Werner & Winter, Frankfurt a/M

1. Margo superior conchae mediae. 2. Margo inferior conchae mediae. 3. Margo anterior conchae mediae. 4. Margo posterior conchae mediae. 5. Facies lateralis conchae mediae.

Digitized by Google

Digitized by Google

Fig. 7. Im Entstehen begriffene Schleimpolypen an der lateralen Fläche der rechten mittleren Muschel. Die Muschel ist mit der Scheere an ihrem Hals abgetragen. Die Schleimhaut der lateralen Wand ist fast nirgends mehr gesund; sie erscheint netzförmig gefeldert durch Erhebungen, welche am hinteren Theil nieder und roth gefärbt sind, wie gesunde Schleimhaut, je weiter nach vorne zu gelegen um so höher, rundlicher, blasser, ödematöser werden, bis sie endlich nahe dem vorderen Rande zu völligen Schleimpolypen ausgewachsen sind.

Es leuchtet wohl ein, dass gegenüber einem solchen Brutnest von Polypen Resection der Muschel die einzig richtige Therapie ist.

Fig. 8. Vorwölbung der linken Hälfte des Nasenrückens durch Schleimpolypen, ein Beweis, dass sie auch durch gutartige Geschwülste bewirkt werden kann.

Digitized by Google

Fig. 6. Mucous polypi in an early stage on the median surface of the right middle turbinal.

Fig. 7. Mucous polypi in an early stage on the lateral surface of the right middle turbinal. The turbinal has been removed at its neck by the scissors. The mucosa of the lateral wall is hardly anywhere healthy; it is reticular in appearance and covered with low elevations of a red colour. These resemble posteriorly normal healthy mucosa, but the more anteriorly they are situated, the more do they become prominent, rounded, pale and oedematous, till at last near the anterior border they develop into mucous polypi.

It is easy to understand, that under these circumstances resection of the turbinal was the only effectual way of dealing with such a hot-bed for polypi.

Fig. 8. Bulging of the left half of the nasal dorsum due to mucous polypi, a proof that it may also be brought on by non-malignant tumours.

Digitized by Google

Tafel XIX.

Chronische Rhinitis. Hypertrophie des Septum.

Fig. 1. Normales Tuberculum septi. Spindelförmige Anschwellung des Septum, welche zum grössten Theil auf Verdickung der Schleimhaut, besonders ihres Drüsenlagers, zum kleineren Theil auch des Knochens und Knorpels beruht. Das Tuberculum liegt unmittelbar vor dem Vorderende der mittleren Muschel am vorderen Eingang zur Riechspalte an der Fuge zwischen Cartilago septi und Lamina perpendicularis.

Fig. 2. Hypertrophie des Tuberculum septi. Beobachtet 1897. 41jähriger grosser hagerer Mann. Klagt Trockenheit in Nase und Rachen. Mit Mühe werden vorn und hinten trockene Krusten heruntergeschafft. Solche sind aber bei heutiger Untersuchung nicht zu finden, sondern nur schleimiges Secret. Das Tuberculum septi sowie beide untere Muscheln sind hochgeschwollen ohne stärkere Injection. Von diesem Bild stellt Figur 9 dieser Tafel bei demselben Patienten die Kehrseite dar.

Fig. 3. Hypertrophie des Tuberculum septi in noch höherem Grade. Beobachtet 1888. Ein 26jähriges Mädchen leidet angeblich durch langjährige Beschäftigung in einem feuchten Laden seit 3 Jahren an chronischem Nasenkatarrh, an Anfällen von Asthma bronchiale und Schlaflosigkeit. Solche Anfälle werden hervorgerufen durch heisse und kalte Luft, durch anhaltendes Sprechen, Lachen, Sichniederlegen und Steigen. Druck auf der Brust ist immer vorhanden, leichtere Asthmaanfälle treten durchschnittlich alle drei Tage, schwerere, wo Aufstemmen der Arme nöthig, alle drei Wochen auf. Patientin näselt stark; hat viel Schleim in der Nase. Alle Schleimhäute sind stärker geröthet. Das Tuberculum ist sehr stark geschwellt, die beiden unteren Muscheln und die linke mittlere Muschel weniger. Unmittelbar nachdem das Tuberculum auf beiden Seiten mit dem Thermokauter tüchtig verkleinert worden war — ohne dass an den übrigen Hypertrophieen etwas gemacht worden wäre — ist der Druck auf der Brust, Schlaflosigkeit, Asthma verschwunden. Jetzt erst wird das geschwellte Vorderende der linken mittleren Muschel verkleinert.

Fig. 4. Excessive Hypertrophie des Tuberculum septi. Beobachtet April 1888 an einem 66jährigen Lehrer, der seit einigen Jahren Verfall der Geisteskräfte darbot, die sich in mangelhaftem Erinnerungsvermögen, Verfehlen der Kalendertage, der täglichen Vorkommnisse, in automatisch unbewussten traumhaften Handlungen, wirren Reden und Verlangsamung des Sprechens ausdrückten. Dabei litt er seit 1½ Jahren täglich an epileptoiden Anfällen. Die äussere Nase ist unförmlich dick, hypertrophisch und geröthet. Beide Nasenhöhlen lassen nur sehr wenig Luft durch. Das Septum ist in seiner oberen Hälfte enorm geschwollen, weich, etwas röther gefärbt. Die beiden unteren und mittleren Muscheln sind stark hypertrophisch, aus beiden mittleren Nasengängen ragen Schleimpolypen hervor.

Die beiden Polypen werden abgeschnürt, die Septumschwellung mit dem Paquelin 2mal verkleinert. Darauf werden die Anfälle bald leichter und kürzer

Digitized by Google

Plate XIX.

Chronic Rhinitis. Hypertrophy of the Septum.

Fig. 1. Normal tuberculum septi. Spindle-like swelling of the septum due chiefly to the thickening of the mucosa, especially of its glandular layer, and to a less extent of the cartilage and bone. The tuberculum is situated directly in front of the anterior extremity of the middle turbinal at the anterior entrance to the olfactory cleft, where the suture between the cartilago septi and the lamina perpendicularis runs.

Fig. 2. Hypertrophy of the tuberculum septi. Observation 1897. Tall, thin man aged 41 years. Complains of dryness in the nose and throat. With difficulty dry crusts were removed both anteriorly and posteriorly. On examination now they are no longer to be detected and mucous secretion alone is found. The tuberculum septi and both inferior turbinals are very much swollen without any engorgement of the vessels having taken place. Fig. 9 of this plate is a picture of the same patient representing this condition as seen from behind.

Fig. 3. Hypertrophy of the tuberculum septi in a still higher degree. Observation 1888. Girl aged 26 years. Alleges that she suffers since three years in consequence of continuous employment in a damp shop from chronic nasal catarrh, attacks of asthma bronchiale, and insomnia. These are produced by hot and cold air, by continuous speaking, laughing, lying down and climbing. Feeling of opression on the chest is always present; light attacks of asthma occur on an average every three days, severer ones, in which she has to support herself by holding on to something, about once in three weeks. Patient's voice has a marked nasal twang and she has a good deal of mucus in her nose. All mucous membranes are somewhat reddened. The tuberculum is very much swollen, the two inferior turbinals and the left middle turbinal less so. Immediately after the tuberculum had been greatly reduced in size by the application of the thermo-cautery to both sides, the other hypertrophied parts not being treated at all, the feeling of oppression on the chest, the insomnia and asthma disappeared. Following thereupon the swollen anterior end of the left middle turbinal was partly removed.

Fig. 4. Excessive Hypertrophy of the tuberculum septi. Observation April 1888. School-master aged 66 years. Since a few years decay of mental faculties, showing itself in deficient power of recollection, forgetfulness of the days of the month and of daily events, and in automatic unconscious, dream-like actions, confused language and slowness of speech. Besides this he suffered since a year and a half from daily epileptiform fits. Both nasal cavities allow only very little air to pass through. In its upper half the septum is enormously swollen, soft and slightly reddened. Both inferior and middle turbinals are very much hypertrophied, and out of both middle nasal meatuses mucous polypi protrude. After both polypi had been removed by the snare the swelling of the septum was reduced in size in two sittings by the thermo-cautery. Soon thereafter the fits were of shorter duration and less severe, and the

Digitized by Google

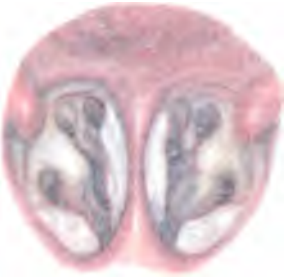

Digitized by Google

Hypertrophy of the Septum.

[illegible] due chiefly
[illegible] ever, and to a less
[illegible] directly in front
[illegible] anterior entrance to
[illegible] and the lamina

[illegible] thin mass
[illegible] With difficulty
[illegible] examination now
[illegible] is found. The
[illegible] often without
[illegible] place. Fig. 9 of this plate is
[illegible] as seen from behind.

[illegible] degree. Observation
[illegible] three years in con-
[illegible] nasal catarrh,
[illegible] reduced by hot and
[illegible] dryness,
[illegible] occur on
[illegible] to support her-
by holding on to [illegible] weeks. Patient's voice
has a marked nasal [illegible] of mucus in her nose.
All mucous membranes are somewhat [illegible]. The septum is very much
swollen, the two inferior turbinals [illegible] turbinal less so. Im-
mediately after the tuberculum [illegible] greatly reduced in size by the
application of the thermo-cautery to both sides, the other hypertrophied parts
not being treated at all, the feeling of oppression on the chest, the insomnia
and asthma disappeared. Following thereupon the swollen anterior end of the
left middle turbinal was partly removed.

2. 4. **Excessive Hypertrophy of the tuberculum septi.** Observation April 1888. Soldier aged 66 years. Since a few years decay of mental faculties, [illegible] deficient power of recollection, forgetfulness of the days of [illegible] and of daily events, and in automatic unconscious, dream-like actions, [illegible] language and slowness of speech. Besides this he suffered since a [illegible] half from daily epileptiform fits. Both nasal cavities allow only [illegible] to pass through. In its upper half the septum is enormously swollen, soft and slightly reddened. Both inferior and middle turbinals are very much hypertrophied, and out of both middle nasal meatuses mucous polypi protrude. After both polypi had been removed by the snare the swelling of the septum was reduced in size in two sittings by the thermo-cautery. Soon thereafter the fits were of shorter duration and less severe, and the

Digitized by Google

Rhinitis chronica. Hypertrophia lævis. Tafel XIX

1.

2.

3.

4.

5.

6.

7a

7b

8.

9.

10.

Digitized by Google

Digitized by Google

und setzen monatelang ganz aus; auch die Sprache ist lebhafter geworden. Patient lässt aber die Behandlung nicht fortsetzen und so kehren jene wieder, laut Nachricht vom März 1899 aber nur nach 5—6wöchentlichen Pausen und nach Dauer und Heftigkeit in abgeschwächtem Grade.

Es ist bemerkenswerth, dass im Fall 3 Beseitigung der Septumschwellung jahrelang andauerndes Asthma und verwandte Beschwerden völlig gehoben und im Fall 4 Verkleinerung der Verdickung jahrelang bestandene epileptoide Anfälle zweifellos gradweise gebessert hat.

Fig. 5. **(Weisse) Hypertrophia septi posterioris.** Auf beiden Seiten des Vomer sieht man bei Rhinoscopia posterior dem Septum eine blass gelblichweisse, ziemlich glatte Verdickung aufgesetzt, welche nach vorn allmählich in das Septum sich verliert, nach hinten immer höher ansteigt, um hart vor der Choanalebene steil abfallend zu endigen. Auch die Schleimhaut der mittleren und unteren Muschel ist leicht verdickt und auffallend hell gefärbt. Keine Beschwerden, zufälliger Befund.

Fig. 6. **Hypertrophia septi posterioris.** Die Schwellung hat eine centrale Vertiefung, erscheint deshalb tellerförmig, sie ist auch hell mit einem Stich ins Violette. Die Hinterenden der Muscheln zeigen die gleiche weisse Hypertrophie. Hier sind Zeichen leichten chronischen Nasenrachenkatarrhs vorhanden.

Fig. 7 u. 8. **Hypertrophia septi posterioris** und der Hinterenden der unteren Muscheln in höherem Grad. Die Schwellung ist hier gelbviolett papillär, gleichmässig gekörnt etwa wie Häringsrogen. Ausgesprochener allgemeiner hypertrophischer Nasenrachenkatarrh. Fig. 7 beweist, dass man die Schwellung auch bei Rhinoscopia anterior sehen kann. Galvanokaustik.

Fig. 9. **Hypertrophia septi posterioris** noch stärker entwickelt, indem die beiden dicken Wülste über dem Vomerrand zusammenschlagen, ihn unter sich begraben; sie sind zart elfenbeinfarbig, ganz glatt und fallen oben und unten steil ab, mit scharfem Rand von der nachbarlichen rothen Schleimhaut abgesetzt. Die ganze Nase sammt den vier Muscheln befindet sich im Zustand hypertrophischen Katarrhs mit schleimig-eitrigem Secret. Auch das Tuberculum septi ist geschwellt (siehe Fig. 2 dieser Tafel). Dabei bekommen die mittleren Muscheln tiefe Eindrücke. Galvanokaustik.

Fig. 10. **Hypertrophia septi posterioris** herzförmig zusammen mit starker Hypertrophie beider Hinterenden der unteren Muscheln.

Fig. 11. **Hypertrophia septi posterioris** in excessiver Entwickelung, wie überhaupt die ganze Nase und Nasenrachen riesige Maasse aufweist. In der linksseitigen Schwellung liegt allerdings ein Hakenfortsatz verborgen. Die Schwellungen haben violette Farbe, blumenkohlähnliche Gestalt; sind weich, schlaff, haben aber dennoch an beiden mittleren Muscheln Druckrinnen ausgebildet. Beschwerden: Verschleimung und Nackenkopfschmerzen. Behandlung: Abmeisselung und Galvanokaustik.

Digitized by Google

patient was sometimes free from fits for months. His speech, too, became more lively. As the patient, however, refused to allow the treatment to be continued the fits returned. According to information, which I received in March 1899, the fits only recurred in intervals from five to six weeks and had greatly diminished both in severity and duration.

It certainly deserves notice, that in case 3 removal of the swelling of the septum was followed by the disappearance of asthma, which had been going on for years, and of similar complaints, and that in case 4 reduction of the thickening has undoubtedly decreased the severity of epileptiform attacks existing for years.

Fig. 5. **(White) Hypertrophia septi posterioris.** In posterior rhinoscopy on both sides of the vomer a pale, yellowish-white, fairly smooth thickening is to be seen surmounting the septum. It disappears in front gradually into the septum, rising at the back higher and higher till it terminates precipitately just before the plane of the turbinals. The mucosa, too, of the middle and inferior turbinal is slightly thickened and of a remarkably light colour. No complaints. Detected by mere chance.

Fig. 6. **Hypertrophia septi posterioris.** The swelling has a depression in its centre and appears therefore plate-shaped. It shows a light colour with a shade of violet. The posterior extremities of the turbinals present the same white hypertrophy. Here there are signs of slight chronic naso-pharyngeal catarrh.

Fig. 7 & 8. **Hypertrophia septi posterioris** and of the posterior extremities of the inferior turbinals in a higher degree; the swelling is here yellow-violet papillated and of a uniform granular appearance, somewhat like the roe of a herring. Pronounced general hypertrophic naso-pharyngeal catarrh. Fig. 7 illustrates how the swelling can also be seen in anterior rhinoscopy. Galvanocaustic treatment.

Fig. 9. **Hypertrophia septi posterioris** developed still more strongly the two thick eminences running together above the border of the vomer and burying the latter beneath them. They are of a delicate ivory colour, quite smooth and terminate abruptly above and below, standing out sharply against the surrounding red mucosa.

The whole nose together with the four turbinals is in a state of hypertrophic catarrh with muco-purulent secretion. The tuberculum septi, too, is swollen (see Fig. 2 in this plate). Deep impressions on both middle turbinals. Galvanocaustic treatment.

Fig. 10. **Hypertrophia septi posterioris** heart-shaped together with marked hypertrophy of both posterior ends of the inferior turbinals.

Fig. 11. **Hypertrophia septi posterioris** excessively developed, and the whole nose and the naso-pharynx of an enormous size. In the swelling on the left, indeed, a coracoid process is concealed. The swellings are of a violet colour and cauliflower-like form. They are soft and flabby, but nevertheless grooves due to pressure are to be found on both middle turbinals. Complains of obstruction by mucus and of pains in the neck and head. Treatment by the chisel and galvano-cautery.

Digitized by Google

Tafel XX.

Chronische Rhinitis. Hypertrophie des Septum. Atrophie in den Nasenhöhlen.

Fig. 1. **Polypöse Hypertrophie des Septum** bei glatter Hypertrophie beider unterer und mittlerer Muscheln. Unter der rothen warzigen, polypösen Anschwellung steigen die physiologischen, hier auch hypertrophischen Septumleisten von hinten unten nach vorne oben empor.

Fig. 2. **Polypöse Hypertrophieen zu beiden Seiten des Septum** von rother Farbe bei Polypenbildung in beiden mittleren Nasengängen und glatter Hypertrophie beider unterer Muscheln.

Fig. 3. **Polypöse Hypertrophie** an linker Seite des Septum, blauroth, leicht ödematös, also Uebergang in echte Schleimpolypen, verursachen nächtliche Stickanfälle.

Fig. 4. **Polypöse Hypertrophie des Septum.** Beobachtet 1895. Die 42jährige Frau leidet seit 12 Jahren durch Nasenpolypen an vollständiger Undurchgängigkeit der Nase mit ihren Folgen. Beiderseits reichen die Polypen vorn bis zur Nasenöffnung, hinten durch die Choanen bis in den Nasenrachen. Mit Ausnahme des Vestibulum ist die Schleimhaut der ganzen Nase, also auch des Nasenbodens, der Scheidewand und der äusseren Wand bis zum Nasendach derart eng mit hanfsamengrossen gelblichen, durchscheinenden, rundlichen Auswüchsen besetzt, dass sie nach Form und Farbe einer gelben Himbeere gleicht. (Siehe auch Tafel XV, Fig. 12.) An einzelnen vorragenden Stellen, wie den mittleren Muscheln, am Rande der unteren Muscheln, an den Labien des Infundibulum sphenoidale und endlich am mittleren Theil des Septum, sind diese ödematösen Warzen gruppenweise zu langgestielten Fäden und durch kolbige Verdickung der Enden zu förmlichen Polypen ausgewachsen. Die äussersten Endglieder sind feine, leicht durchsichtige Gebilde von der zartesten Färbung in Gelb, Grau, Roth und Violett. Ein Beispiel hievon gibt Fig. 4, dessen Original unter Wasser flottirend gezeichnet ist. Das Stück ist mit dem Meissel von der Mitte der linken Septumfläche abgeschnitten. In der linken Hälfte des Bildes sieht man ein Stück zugleich entfernter glatter Schleimhaut, die Wucherungen der rechten Hälfte hatten durch die linke Choane in den Nasenrachen hineingehangen. Es brauchte viele und tiefe Eingriffe (Muschelresectionen), um den Fall zur Heilung zu bringen.

Ein zusammenfassender Rückblick auf die sieben Tafeln XIV—XX ergibt einen solchen Formenreichthum der Bilder, dass es auf den ersten Blick schwer fällt, sie als eine einzige Krankheit anzuerkennen, und dass es nicht zu verwundern ist, wenn bis in die Neuzeit herein die Auffassungen über ihr Wesen

Digitized by Google

Plate XX.

Chronic Rhinitis. Hypertrophy of the Septum. Atrophy in the nasal Cavities.

Fig. 1. Polypoid hypertrophy of the septum with smooth hypertrophy of both inferior and middle turbinals. Beneath the red warty polypoid swelling the physiological — and in this case at the same time hypertrophic — ridges of the septum ascend from behind and below forwards and upwards.

Fig. 2. Polypoid masses of hypertrophied tissue on both sides of the septum of a red colour with formation of polypi in both middle nasal meatuses and smooth hypertrophy of both inferior turbinals.

Fig. 3. Polypoid hypertrophy on the left side of the septum, blue-red slightly oedematous and therefore in a state of transition into true mucous polypi, causing attacks of suffocation during the night.

Fig. 4. Polypoid hypertrophy of the septum. Observation 1895. Woman aged 42 years. Since twelve years she suffers from complete obstruction of the nose with all sequelae by nasal polypi. On both sides the polypi reach anteriorly as far as the nasal entrance and protrude posteriorly through the choanae into the naso-pharynx. With the exception of the vestibulum the mucosa of the whole nose and consequently that of the nasal floor, of the septum, and of the external wall up to the roof of the nose is so densely studded with yellowish, translucent, roundish excrescences the size of a hemp-seed, that in shape and colour it closely resembles a yellow raspberry (see also Pl. XV Fig. 12). In several prominent places as for instance the middle turbinals, the border of the inferior turbinals, the labia of the infudibulum sphenoidale, and lastly the middle part of the septum, these oedematous warts are arranged in groups of long filaments and have developed by the club-shaped, pyriform thickening of their ends into true polypi. These fibres terminate in slender, readily translucent formations of a most delicate yellow-grey-red and violet hue.

In Fig. 4 we find this condition represented, the original sketch having been taken with the specimen floating under water. The piece had been removed by the chisel from the centre of the left surface of the septum. On the left half of the picture a piece of smooth mucosa removed at the same time is to be seen; on the right side the vegetations were protruding through the left choana into the naso-pharynx. Several major operations had to be undertaken (resections of the turbinals) before final recovery took place.

A comprehensive glance at the figures in plates XIV—XX shows such a variety of different forms, that at first sight it is difficult to recognize them as one and the same disease. For this reason, too, it is obvious that up to

Digitized by Google

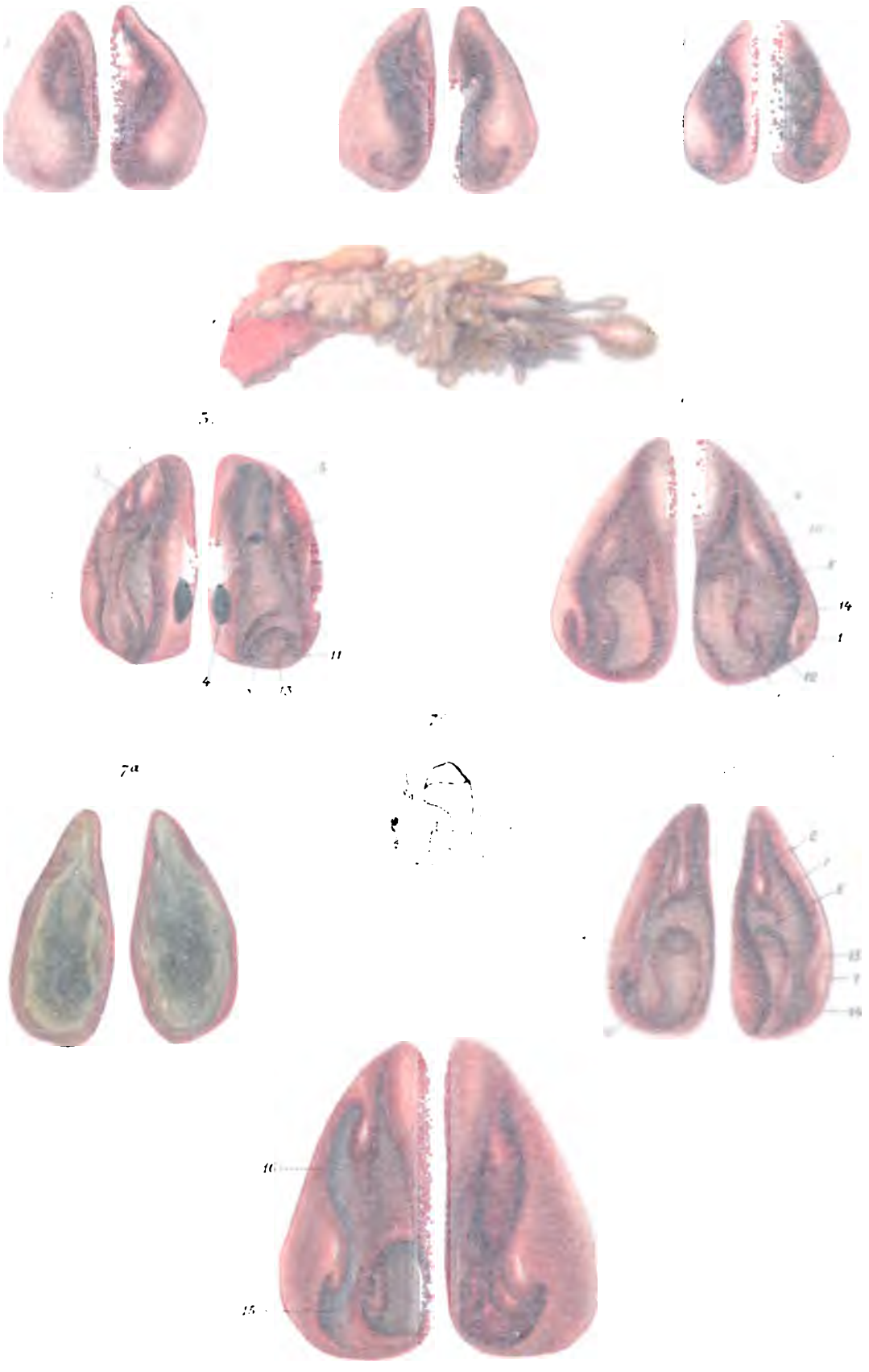

2. Concha media. 3. Cellulae ethmoidales. 4. Perforatio septi. 5. Recessus [illegible]. 6. Ostium sphenoidale. 7. Facies inferior ossis sphenoidalis. 8. Margo Choanae. [illegible] superior. 10. Facies anterior ossis sphenoidalis. 11. Plica salpingopharyngea. [illegible] 13. Facies posterior pharyngis. 14. Sulcus nasalis posterior. 15. Meatus [illegible] 16. Meatus [illegible] 17. [illegible]

Digitized by Google

Digitized by Google

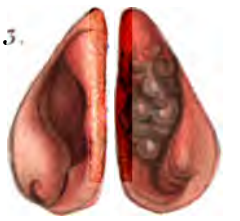

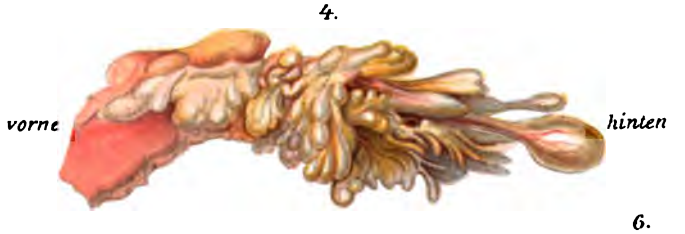

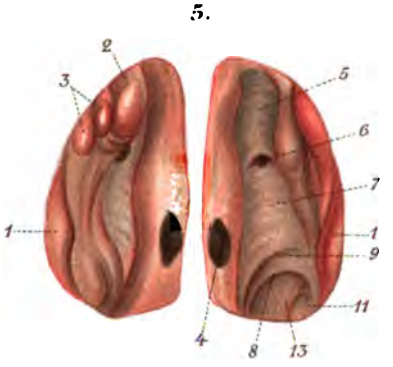

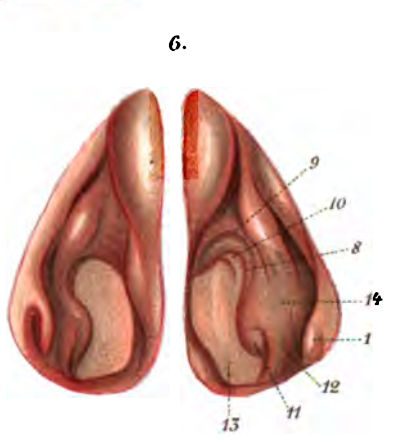

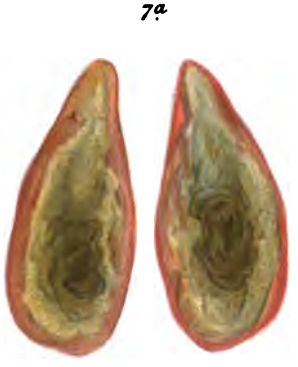

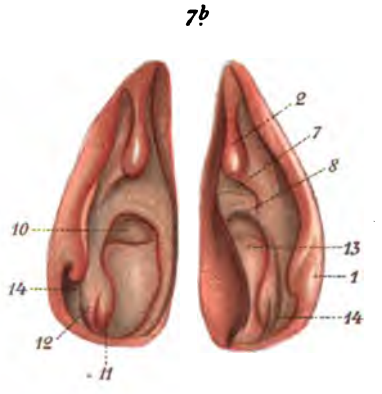

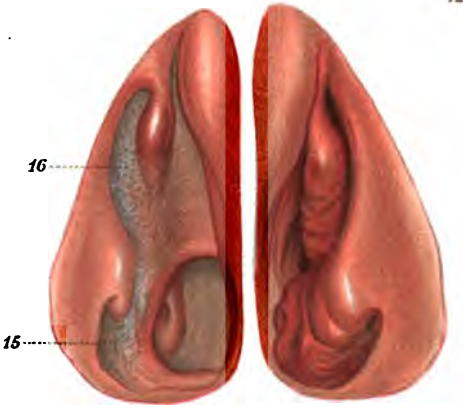

Dr Krieg ad nat del.

Lith Anst v Werner & Winter Frankfurt a M

1. Concha inferior. 2. Concha media. 3. Bullae ethmoidales. 4. Perforatio septi. 5. Recessus sphenoethmoidalis. 6. Ostium sphenoidale. 7. Facies inferior ossis sphenoidalis. 8. Margo Choanae. 9. Crista prächoanalis anterior. 10. Facies inferior ossis sphenoidalis. 11. Plica salpingopharyngea. 12. Plica salpingopalatina. 13. Facies posterior pharyngis. 14. Sulcus nasalis posterior. 15. Meatus nasi inferior. 16. Meatus nasi medius. 17. Plica musculi levatoris veli.

Digitized by Google

Digitized by Google

auseinandergingen, wenn z. B. die glatten Hypertrophieen als nicht entzündliche Hyperplasieen, die Cysten und Schleimpolypen als nicht entzündliche Neubildungen von der chronischen Rhinitis abgespaltet werden sollten.

Aber diese klinischen Blätter stimmen mit den Erfahrungen Zuckerkandl's an den Leichen durchaus darin überein, dass all diese scheinbar so wenig mit einander verwandten Formen auf ein und dieselbe chronische Rhinitis als Ursache zurückzuführen sind, indem sie zeigen, dass von den drei Formen von entzündlicher Hypertrophie, der glatten, der papillären und der polypösen in ein und derselben Nase sehr häufig mehrere, im Fall 2, Tafel XX sogar alle drei neben einander vorkommen, dass an ein und demselben Nasentheil häufig ein Uebergang von einer Form in die andere zu beobachten ist, wie in Tafel XIV Fig. 10, Taf. XV Fig. 3, 5, 9, 11, 12, Tafel XX Fig. 1, 3, 4, und dass sie endlich die Zuckerkandl'sche Erklärung, nach welcher die Form der Hypertrophie durch die Form des sie zeugenden Bodens bestimmt werde, zwar als Regel bestätigen, aber auch Ausnahmen hievon feststellen, welche, eine Lücke im Zusammenhang der drei Formen überbrückend, für deren Einheit zu sprechen im Stande sind. So beweisen z. B. Fall 2, 3 und 4 auf Tafel XX, dass der Satz: Am Septum und an der unteren Muschel kommen Schleimpolypen nicht vor, nicht richtig ist.

Fig. 5. **Atrophie des ganzen Naseninnern.** Beobachtet 1890 bei einer 42jährigen Frau, welche 16mal geboren hat. 7 Kinder sind am Leben, das jüngste 7 Monate alt. 6 Kinder sind vorzeitig geboren, davon lebt eines, im 7. Monat geboren, gesund, während die anderen 4—14 Tage alt starben. Vor 12 Jahren Lungenentzündung, vor 7 Jahren Rippfellentzündung. Patientin hat vor 8 Wochen bemerkt, dass der Zeigefinger beim Bohren in der Nase wegen Krusten von einer in die andere Nasenhälfte gelangt. Die Nase habe häufig geblutet, sei aber wie verschwollen gewesen. 1½ cm hinter dem Nasensteg und 1 cm hoch über dem Nasenboden hat das Septum eine 7 mm tiefe und 8 mm hohe Lücke mit dünnem, scharfem, vernarbtem Rand. Im Umkreis von ca. 1 cm um die Lücke ist das Septum verdünnt, weich, knorpellos. Alle vier Muscheln sind atrophisch; theilweise nur noch niedrige Leisten. Im rechten Nasengang treten zwei Bullae ethmoidales zu Tag. Dadurch sind die Nasenhöhlen ungemein erweitert, so dass man in breiter Ausdehnung die obere Keilbeinvorderfläche mit dem breiten Recessus sphenoethmoidalis und dem Ostium sphenoidale sieht. Durch dieses gleitet die Sonde 1 cm tief nach abwärts. Nur am Nasenboden haftet wenig, etwas übelriechendes, eitriges Secret. Die Schleimhaut ist im Ganzen blass. Der Anamnese nach ist wahrscheinlich Syphilis die Ursache.

Fig. 6. **Atrophie des ganzen Naseninnern.** Beobachtet 1896. Patient, ein 53jähriger Schuhmacher, hat nie in seinem Leben Riechvermögen gehabt. Klagt über Trockenheit in der Nase und Räusperzwang. Nur das Tuberculum septi ist verdickt, sonst aber alles atrophisch. Die unteren Muscheln sind dünn und verkürzt, die mittleren Muscheln kurze, dünne Wülste. Die Schleimhaut ist verdünnt, blassgelb, stellenweise wie narbig. Von Secret ist nichts zu sehen. Ursache: wahrscheinlich geheilte Ozäna.

Fig. 7 a. **Atrophie durch Ozäna.** Beide Nasenhöhlen sind durch graugrüne Borkentrichter vollständig verschlossen.

b. Nach Wegräumen dieser sieht man die weiten Höhlen, die blasse, straffe, dünne Schleimhaut, die Stummeln der unteren und mittleren Muscheln.

c. Gibt das normale Bild der Veränderungen, welche beim Sprechen, Schlucken u. s. w. am rechten Tubenwulst vorgehen: seine beiden Schenkel treten kräftig

Digitized by Google

the present moment opinions as to their nature differed, and that for instance the smooth hypertrophies were to be classed as non-inflammatory hyperplasiae, the cysts and mucous polypi as non-inflammatory new growths apart from the chronic rhinitis.

But their clinical characters entirely bear out Zuckerkandl's experience in the dissecting room on one point viz, that all these different forms, which seem to have so little connection with one another, are in reality one and all caused by the same chronic rhinitis. They show that of the three forms of inflammatory hypertrophy comprising the smooth, the papillary and the polypoid, several may very often occur in the same nose and in case 2 Pl. XX even all three together. They prove moreover, that in one and the same part of the nose intermediate forms exist as the Plates XIV Fig. 10, XV Fig. 3, 5, 9, 11, 12, XX Fig. 1, 3, 4 show. Lastly, they vindicate as a general rule Zuckerkandl's assertion that each form of hypertrophy is determined by the character of the tissue, whence it originates, but at the same time they establish exceptions which, bridging over a gap in the continuity of the three forms, argue in favour of their uniformity. For example Fig. 2, 3 and 4 in Plate XX prove the incorrectness of the doctrine, that mucous polypi do not occur on the septum or inferior turbinal.

Fig. 5. **Atrophy of the whole nasal interior.** Observation 1890. Woman aged 42 years. She had had sixteen children. Seven are living, the youngest being seven months old. Six children were born prematurely; one of these, a seven month's child, is alive and healthy, whereas the others died four to fourteen days after birth. Twelve years ago she was laid up with pneumonia and five years later with pleurisy. Eight weeks ago the patient noticed that, whilst picking her nose on account of crusts, her index finger passed from one half of the nose into the other. According to her statements she frequently suffered from epistaxis though the nose itself had never been swollen. $1^1/_2$ cm behind the bridge of the nose and 1 cm above the nasal floor the septum presents a gap 7 mm deep and 8 mm high with a thin, sharply defined, cicatrized margin. For about 1 cm round the gap the septum is thinned, of a soft consistence and devoid of cartilage. All four turbinals are atrophied and partly only low ridges remain. In the right nasal meatus two bullae ethmoidales are to be seen. An enormous enlargement of the nasal cavities has consequently taken place, allowing a full view of the upper anterior surface of the os sphenoidale together with the broad recessus sphenoethmoidalis, and of the ostium sphenoidale. Through the latter the probe passes 1 cm downwards. A small amount of foul smelling purulent discharge adheres to the nasal floor only. The mucosa is pale throughout. According to the previous history syphilis is probably the cause of the disease.

Fig. 6. **Atrophy of the whole nasal interior.** Observation 1896. Patient a shoemaker, aged 53 years. Congenital absence of sense of smell. Complains of dryness in the nose and hawking. The tuberculum septi alone is thickened, all other parts being atrophied. The inferior turbinals are thin and shortened, the middle turbinals short thin elevations. The mucosa is thinned, pale yellow, and here and there appears more or less cicatrized. No discharge is to be seen. Cause: probably ozaena which had in the meantime healed.

Fig. 7 a. **Atrophy due to ozaena.** Both nasal cavities are completely occluded by greyish-green funnels lined by crusts.

b. After their removal the wide cavities, the pale, rigid, thin mucosa and the remnants of the inferior and middle turbinals are to be seen.

Digitized by Google

nach oben und medianwärts, getragen durch den in Ruhe unsichtbaren, nun in dem Winkel zwischen beiden Schenkeln emporsteigenden Levatorwulst.

Fig. 8. **Atrophie durch Ozäna** auf der rechten Seite, wo durch hochgradige Verkürzung der Muscheln in der Höhe die Nasengänge ungewöhnlich frei liegen. Ihre Aussenwände sehen wie mehlbestäubt aus durch Anhaftung kleinster, aus vertrocknetem Eiter bestehender Schüppchen. Die Schleimhaut ist auch atrophisch, straff. In der linken Nasenhälfte ist die Schleimhaut dagegen eher hypertrophisch, hochroth, kissenartig verdickt, lappig, besonders an der mittleren Muschel leicht blutend. Dagegen hat der Knochen der mittleren Muschel schon zu schwinden begonnen, indem diese in ihrer Höhe verkürzt erscheint. Nur an der Aussenwand ist die Schleimhaut verdünnt, wo sie wie rechts wie bestäubt aussieht. Beide Nasenhälften riechen in gleichem Maasse übel.

Digitized by Google

c. Illustrates the changes, which usually take place at the right Torus tubarius (Tubenwulst) during talking, swallowing etc.: the two crura diverge in an upward and median direction supported by the levator eminence invisible during rest, but now rising in the angle between the two crura.

Fig. 8. **Atrophy due to ozaena** on the right side. Unusually full view of the nasal meatuses owing to the extreme shortening of the turbinals in height. Their external walls look as if they had been sprinkled over with flour, owing to the adherence of tiny scales consisting of inspissated pus. The mucosa, too, is atrophied and rigid, whereas in the left half of the nose it is rather hypertrophied, deep red, velvety thickened, lobulated, and especially over the middle turbinal apt to bleed. On the other hand the bone of the middle turbinal has already commenced to atrophy with the result that the same appears shortened in height. Only on the external wall the mucosa is thinned, looking on the right side just as if covered with dust. From both halves of the nose the same offensive smell emanates.

Digitized by Google

Tafel XXI.

Chronische Rhinitis. Rhinitis sicca.

Fig. 1. Rhinitis sicca universalis ohne Atrophie. Die gesammte Schleimhaut der Nase, des Nasenrachens, des Rachens und Kehlkopfs ist geschwellt, hochroth, aufgelockert, rauh, glanzlos, trocken, wie mit einem getrockneten Firnisshäutchen überzogen, blutet spontan, durch Schneuzen und Berührung sehr leicht und ist allenthalben mit gelbgrünen, braunen bis schwarzen Krusten behängt, welche sich zum Theil brückenförmig von einer Wand zur anderen hinüberspannen.

Dem vorliegenden Fall liegt keine Organerkrankung zu Grund, aber ganz das gleiche Bild sieht man häufig auch bei Organerkrankungen, welche zu Stauungen führen, wie Herz- und Nierenleiden, Atheromatose und besonders Lebercirrhose. Oertliche Therapie: Salben.

Fig. 2. Rhinitis sicca universalis mit Atrophie. Beobachtet 1891 bei einem 33jährigen Mädchen, das nie lungenkrank noch syphilitisch gewesen, wegen Stimmlosigkeit und Husten, Schluckschmerzen und habituellem Nasenbluten in Behandlung tritt. Zwei ihrer Geschwister leiden an demselben Process. Die Schleimhaut von den Naseneingängen bis in die Trachea hinein ist beklebt mit trockenen, eitrigen und blutigen Krusten. Kein übler Geruch. Riechvermögen erhalten. Lungen gesund. Hochgradige Atrophie der blassen, stellenweise auch gelblichbräunlich gefärbten Schleimhaut sowie der vier Muschelknochen; so sieht man beiderseits leicht neben den Stummeln der mittleren Muscheln den Processus uncinatus, den Tubenwulst, die vordere Keilbeinfläche mit dem Recessus sphenoethmoidalis. Behandlung: Salben und Höllensteinpinselungen. Bedeutende Besserung.

Fig. 3. Rhinitis sicca universalis mit Atrophie und Xanthose. Beobachtet 1890. 24jähriger Justizbeamter, welcher wegen fistulös hoher, dünner und unreiner Stimme Hilfe sucht. Die Schleimhaut der ganzen Nase ist atrophisch, glatt, straff an ihre Unterlage angeheftet, von eigenthümlich gelbrother oder braunrother Farbe (Xanthose Zuckerkandl's), reichlich mit gelben, rothen und braunen Krusten belegt, deren Entfernung besonders am Septum reichliche Blutungen veranlasst. Auch die Muscheln sind stark atrophirt, so dass man die Rachenhinterwand, den Tubenwulst, den oberen Choanenrand und die Keilbeinvorderfläche mit dem Ostium sphenoidale sieht. Auf der rechten Seite trägt das Septum eine weit ausladende Crista. Die Schleimhaut der Rachenhinterwand, Uvula und des Larynx sammt den Stimmlippen ist sehr trocken, leicht schmutzig braunroth, durch Atrophie der Stimmlippen ist die Rima glottidis bogig.

Fig. 4. Rhinitis sicca universalis mit Atrophie und Perforatio septi. Eine 42jährige Waschfrau kommt ebenfalls wegen Heiserkeit zum Arzt. Die ganze Nasenschleimhaut ist geröthet, dünn, atrophisch, vielfach mit trockenen Eiterkrusten beklebt, welche nicht riechen. (Im Bild fehlen sie.) Die Muscheln sind hochgradig atrophirt, so dass man beiderseits in grosser Ausdehnung die Bulla ethmoidalis sieht. 16 mm hinter dem Septum cutaneum beginnt eine 10 mm tiefe und 10 mm hohe, 5 mm über dem Nasenboden gelegene Perforation des Septum. Unter der Perforation verläuft eine weit zurückreichende Crista septi.

Digitized by Google

Plate XXI.

Chronic Rhinitis. Rhinitis sicca.

Fig. 1. **Rhinitis sicca universalis without atrophy.** The whole mucosa of the nose, of the naso-pharynx, of the pharynx and larynx is swollen, deep red, spongy, granular, dull in colour, and dry, looking as if it were covered by a thin dried-up coat of varnish. It bleeds spontaneously and often on blowing the nose or after being touched. Scattered over it are everywhere yellow-green, brownish-black crusts, which extend like a bridge from one wall to the other. In this case no organic disease can be found, but the same signs and symptoms may frequently be noticed in organic diseases leading to congestions, as for instance heart and kidney disease, atheromatous degeneration and especially cirrhosis of the liver. Local treatment: ointments.

Fig. 2. **Rhinitis sicca universalis with atrophy.** Observation 1891. Girl aged 33 years. She had never suffered from pulmonary disease nor from syphilis. She consulted me for aphonia, cough, dysphagia, and habitual epistaxis. Two of her brothers and sisters suffer from the same symptoms. The mucosa from the nasal entrances down to the upper part of the trachea is covered with dry pustular and sanious crusts. No offensive odour. Sense of smell present. Lungs sound. Marked atrophy of the pale mucosa, showing here and there a yellow-brown discolouration, and of the four turbinated bones allowing on both sides a good view of the processus uncinatus, the Torus tubarius, the anterior sphenoidal surface with the recessus sphenoethmoidalis, besides the stumps of the middle turbinals.

Treatment: ointments and painting with nitrate of silver. Considerable improvement.

Fig. 3. **Rhinitis sicca universalis with atrophy and xanthosis.** Observation 1890. Solicitor aged 24 years. He consulted me on account of his falsetto head-voice and absence of all power of modulating the same. The entire mucosa of the nose is atrophied, smooth, closely adherent to the substratum, of a peculiarly yellowish-red or brownish-red colour (Zuckerkandl's Xanthosis) and covered with numerous yellow, red and brown crusts, the removal of which leads to profuse haemorrhage, especially at the septum. The conchae, too, are very atrophic, rendering visible the posterior wall of the pharynx, the Torus tubarius, the upper border of the choanae and the anterior surface of the sphenoid bone together with the ostium sphenoidale. On the right side the septum presents a strongly protruding crista. The mucosa of the posterior wall of the pharynx, of the uvula, of the larynx, and the vocal cords are very dry and of a slightly dirty brown-red colour. During laryngoscopic examination it will be seen that owing to the atrophy of the vocal cords they can not be brought into apposition, an oval slit being left between them.

Fig. 4. **Rhinitis sicca universalis with atrophy and perforation of the septum.** Laundress aged 42 years. She, too, consulted the doctor for hoarseness. The entire mucosa of the nose is reddened, thinned, atrophied and covered in numerous places with dry, non-offensive pustular crusts. (In the picture they are missing.)

Digitized by Google

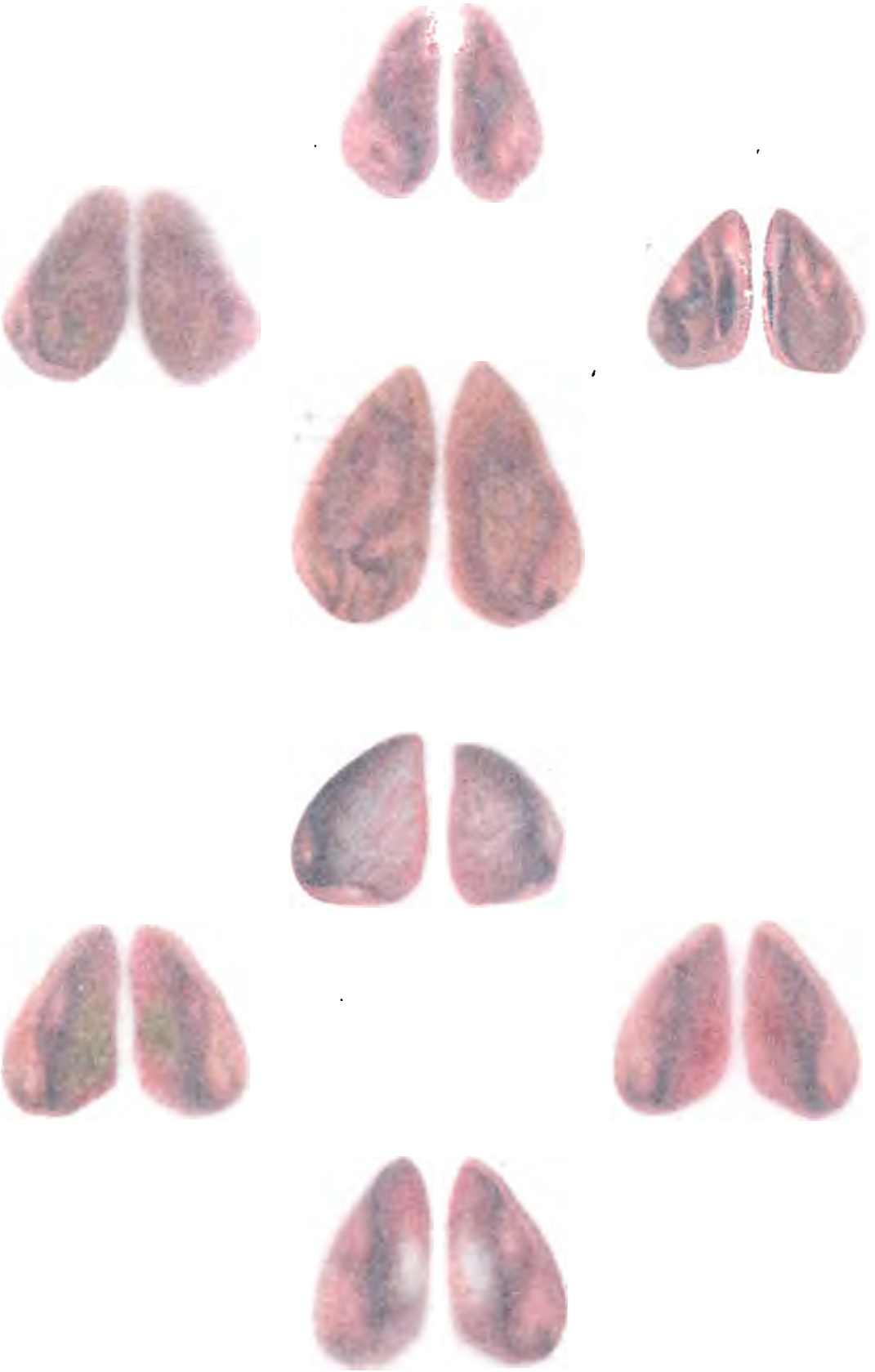

Digitized by Google

Chronic R

Rhinitis sicca universalis … …ost of the nose, …of the naso-pharynx, of … …ted, spongy, …der, dull in colour, and … …thin developed … …h. It bleeds … …nose or …easily touched. Scattered … …greyish-… crusts, which extend like a … … In this … no organic disease can be found, … …ions may … frequently be noted in organic diseases … …for instance … …ered kidney disease, accompanied … …by cirrhosis … …ments.

Rhinitis sicca universalis with atrophy. … …1891. Girl aged … … Secluded never … …mary … …nor from syphilis. … …sexually ripe for … …mestrual epistaxis. Two … …brothers and sisters … …ations. The mucosa from … …entrances down … …part of the trachea is covered with … …offensive odour. Sense of smell present. … … the pale mucosa, showing here and there … …part of the … tubercles allowing on … …processus uncinatus, the … tubarius, the … …with the … sphenoidal …, besides the … …of the middle turbinal.

Treatment: … … with nitrate … Considerable improvement.

Fig. 3. Rhinitis sicca univers… …trophy and xan… … 1890. Solicitor aged 24 … …ted me on … … …ead-voice and absence … …modifying … … … of the nose is … …closely adh… … …lowish-… …-red colour … … …ered with … …ed and … …, the roof … …to pro… …cially … …. The … … …the … … …

1.

2.

4.

3.

5.

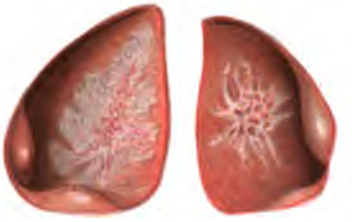

6a

6b

7.

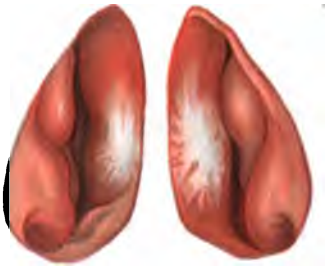

M. Krieg ad nat. del. Lith. Anst. v. Werner & Winter Frankfurt a/M.

1. Processus uncinatus. 2. Torus tubarius. 3. Facies anterior ossis sphenoidalis.
4. Recessus sphenoethmoidalis. 5. Ostium sphenoidale. 6. Crista septi.

Digitized by Google

Digitized by Google

Die ganze Nasenscheidewand, besonders die Umgebung der Perforation ist sehr dünn, weich, schwank. Im Kehlkopf ist die Schleimhaut verdickt, geröthet, eiterbehängt. Behandlung: in der Nase Salben, im Kehlkopf Höllenstein.

Fig. 5. **Rhinitis sicca septi anterior.** Hier spielt sich der chronische Entzündungsprocess vorzugsweise und häufig sogar ausschliesslich am knorpeligen Theil der Nasenscheidewand mit oder ohne Krustenbildung ab, und zwar stellt diese Figur ein Frühstadium dar: das Flimmerepithel ist in Pflasterepithel verwandelt. Dieses ragt in der linken Nasenhälfte als ein Netzwerk von leicht erhabenen grauweissen Bälkchen über die rothe Schleimhaut empor, welche dichter geworden, in der rechten Nasenhälfte eine zusammenhängende, leicht erhabene Platte bilden. Durch Fältelung der oberen Schichten hat auch diese eine netzförmige Zeichnung. Man darf natürlich diese pachydermischen Platten nicht mit syphilitischen Plaques verwechseln.

Fig. 6 a. **Rhinitis sicca septi anterior.** Hier ist der Process schon weiter gediehen. Beobachtet 1891 an einer 42jährigen Frau. Die Nasenscheidewand ist im Ganzen etwas stärker roth. Beiderseits findet sich an ihr nahe dem Nasensteg eine grüngelbe, trockene, schalenförmige Kruste mit aufgerichtetem Vorderrand. Ihre Mitte haftet aber ihrer Unterlage ungemein fest an, so dass sie nur mit grosser Gewalt losgerissen werden kann unter reichlicher Blutung.

b. Man sieht nun — auch dann, wenn man die Borke mit grosser Geduld aufs schonendste beseitigt hat — da, wo die Kruste gelegen hatte, die Schleimhaut blutig roth, hochgradig aufgelockert, mit Grübchen versehen bis zerfasert, aufgelöst, so dass die Sonde sie leicht durchdringt, bis auf den Knorpel gelangt. Dabei blutet es stark. Dieser Macerationsherd ist von gelbbraunem Hof mit ausgedehnten Gefässen umgeben (Xanthose). Durch Aetzungen mit dem Höllensteinstift und Salben wurde der ganze Process unter Narbenbildung beseitigt.

Fig. 7. **Rhinitis sicca septi anterior mit spontanem Ausgang in Atrophie und Vernarbung.** Der entsprechenden Stelle fehlt das Schleimhautroth gänzlich, sie sieht vielmehr weiss aus und ist so hart wie eine Knorpelplatte und hat sternförmige Umrisse durch radiär gestellte zackige Ausläufer. Diese Narbe ist dünner als das übrige Septum und eindrückbar, da auch der Knorpel dort verdünnt ist.

Weitere Ausgänge in Ulcus perforans und blutende Polypen behandeln die Tafeln XXII und XXIV.

Digitized by Google

Very marked atrophy of the turbinals exists, so that the greater part of the bulla ethmoidalis is to be seen on both sides. 16 mm behind the septum cutaneum a perforation of the septum 10 mm deep and 10 mm high commences, being about 5 mm above the nasal floor. Below the perforation runs a crista septi extending far back. The whole nasal septum and especially the neighbourhood of the perforation is very thin and of a soft and flabby consistence. In the larynx the mucosa is thickened, reddened and suppurating.

Treatment: for the nose ointments, for the larynx nitrate of silver.

Fig. 5. Rhinitis sicca septi anterior. Here the process of chronic inflammation is confined chiefly and in fact almost exclusively to the cartilaginous part of the nasal septum with or without the formation of crusts. This figure represents a very early stage, the ciliated epithelium having been converted into pavement epithelium.

The latter with its slightly projecting interlacing grey and white trabeculae is raised above the red mucosa in the left half of the nose. In the right side these trabeculae become denser and form a continuous slightly prominent lamina. By puckering of the upper layers this part, too, is like a network in appearance. These pachydermatous patches must, of course, not he confounded with syphilitic plaques.

Fig. 6 a. Rhinitis sicca septi anterior. Here we have an advanced stage of the disease. Observation 1891. Woman aged 42 years. The nasal septum is throughout somewhat more than normally red. On both sides of the septum in the neighbourhood of the bridge of the nose a greenish-yellow, dry, lozenge-shaped crust with raised anterior border is to be seen. In its centre it is intimately adherent to the substratum, so that it can only be removed by great force with subsequent profuse haemorrhage.

b. Even now, when the crust had been removed with the greatest care and patience possible, one may see there where the crust was situated the mucosa of a deep blood-red colour, exceedingly spongy, dimpled, and even fibrillated. It is, therefore, not in the least astonishing that the probe passes smoothly through till it strikes the cartilage. The passing of the probe is accompanied by profuse haemorrhage. This patch of macerated tissue is surrounded by a yellow-brown areola with numerous dilated blood-vessels (Xanthosis). Repeated application of the caustic stick and ointments resulted in the healing of the process and the formation of a cicatrix.

Fig. 7. Rhinitis sicca septi anterior terminating spontaneously in atrophy and cicatrization. At the spot in question the usual redness of the mucosa is entirely lacking, and instead it appears quite white. To the touch it is as hard as a cartilaginous lamina and presents star-shaped outlines owing to radiating jagged processes. This cicatrix is thinner than the remaining septum and yields to pressure owing to the thinning of the cartilage.

Further terminations in ulcus perforans and bleeding polypi are represented in Plates XXII and XXIV.

Digitized by Google

Tafel XXII.

Perforirendes Septumgeschwür.

Fig. 1. Perforirendes Septumgeschwür. Einseitig, Xanthose, Epithelmaceration, vascularisirter Knorpel. Beobachtet März 1891 bei einer 32jährigen Frau, welche an linksseitigem Empyema sinus maxillaris litt. Bei dieser Gelegenheit fand sich an der linken Seite des Septum eine erbsengrosse macerirte, xanthotische, leicht blutende Stelle der Schleimhaut, durch welche die Sonde bis in den zerfaserten Knorpel eindrang. Nach einigen Wochen war die kranke Schleimhautstelle mit trüb gequollenem Epithel bedeckt, in dessen Mitte der rothe vascularisirte Knorpel blosslag. Rechte Seite gesund. Höllensteinätzungen brachten den Process zur Vernarbung ohne Perforatio septi.

Fig. 2. Perforirendes Septumgeschwür. Einseitig, Epithelmaceration, vascularisirter Knorpel. Beobachtet Januar 1891 bei einem Mechaniker, der wegen Muschelverdickungen Hilfe suchte. An der linken Seite des Septum trug er eine ungemein fest haftende Borke; unter dieser war das Epithel weisslich gequollen, verdickt, leicht blutend. Rechte Seite gesund. Schon nach 6 Tagen zeigte das Epithel in seiner Mitte eine rothe Depression, welche dem vascularisirten Knorpel angehörte. Patient ging keine Behandlung ein.

Fig. 3. Perforirendes Septumgeschwür. Beiderseitig, Xanthose, Perforation beider Schleimhäute und des Knorpels. Beobachtet April 1891. Eine 42jährige Kaufmannsfrau klagt Trockenheit im Hals, viel Nasenbluten. Beiderseits findet sich am Septum eine sehr fest haftende Borke, bei deren Abreissen starke Blutungen eintreten. Die Schleimhaut darunter ist hochroth aufgelockert, links so weich, dass sie mit der Sonde in der Grösse einer Linse abgeschabt werden kann, worauf der Knorpel freiliegt. Nach 4 Wochen ist das Loch in der linken Schleimhaut nicht grösser, aber diese ist besonders in der Richtung nach hinten in grosser Ausdehnung vom Knorpel abgehoben. Dieser selbst ist an der Perforationsstelle der Schleimhaut rauh zerklüftet, bricht auf Sondenberührung sofort durch. Da auch die rechtsseitige Schleimhaut bis zur Zusammenhangstrennung erweicht ist, gelangt die Sonde von der linken in die rechte Nasenhöhle. Die abgehobene Schleimhaut wird geschlitzt und geätzt, der Process ist dadurch völlig ausgeheilt.

Fig. 4. Perforirendes Septumgeschwür. Beiderseitig, Knorpel und rechte Schleimhaut perforirt, links Durchbruch drohend. Beobachtet März 1887. Ein 16jähriges Mädchen kommt wegen häufigen Nasenblutens aus der rechten und linken Seite. Das Septum ist in der Art unregelmässig, dass es rechts vorne einen rundlichen Buckel, links weit zurück eine Crista aussendet. Auf der Spitze des Buckels rechterseits befindet sich ein stecknadelkopfgrosses kraterförmiges Geschwür, in dessen Tiefe der weisse Knorpel sichtbar ist. Die Schleimhaut, welche das Kratergeschwür umrandet, ist rings auf 0,5 cm weit unterminirt. Aber auch der Knorpel erweist sich als schon perforirt. Eine Sonde erscheint deshalb sofort unter der dünnen Schleimhaut der linken Seite und kann, da diese auch hier schon unterminirt ist, weiss durchscheinend zwischen Schleimhaut und Crista 2 cm weit zurückgeschoben werden. Der Perforations-

Digitized by Google

Plate XXII.

Perforating Ulcer of the Septum.

Fig. 1. Perforating ulcer of the septum. Unilateral, xanthosis, maceration of the epithelium, vascularized cartilage. Observation March 1891. Woman, aged 32 years, suffering from empyema of the left sinus maxillaris. On examination situated on the left side of the septum a macerated patch in the mucosa the size of a pea xanthotic and readily bleeding was found, through which the probe penetrated into the fibrillated cartilage. After a few weeks the diseased spot in the mucosa was covered with cloudy swollen epithelium, in the centre of which the red vascularized cartilage lay bare. Right side healthy. Cauterization with nitrate of silver resulted in cicatrization of the process without perforation of the septum.

Fig. 2. Perforating ulcer of the septum. Unilateral, maceration of the epithelium, vascularized cartilage. Observation January 1891. Engineer, who consulted me for thickening of the turbinals. On the left side of the septum he had an exceedingly adherent scab, beneath which the epithelium was of a whitish colour, swollen, thickened and apt to bleed. Right side healthy. Already after six days the epithelium showed a red depression in its centre belonging to the vascularized cartilage. Patient refused all treatment.

Fig. 3. Perforating ulcer of the septum. Bilateral: xanthosis, perforation of both mucosae and of the cartilage. Observation April 1891. Merchant's wife aged 42 years. She complains of dryness of the throat and frequent epistaxis. On both sides of the septum a very firmly adherent scab is found, the removal of which causes severe haemorrhage. The underlying mucosa is deep red and swollen. On the left the same is of such soft consistence that after scraping off a piece the size of a bean with the probe the bare cartilage becomes freely visible. After four weeks the opening in the mucosa on the left side had not enlarged, but the mucosa has been detached from the cartilage, especially posteriorly, for a long distance. At the seat of the perforation of the mucosa the cartilage presents a rough surface, cracks, jagged outlines and breaks into pieces at once on being touched with the probe. Owing to the mucosa of the right side being also of such soft consistence as to lose all continuity, the probe passes without finding any resistance from the left into the right nasal cavity. The detached mucosa was then slit up and cauterized with the result that the process was completely cured.

Fig. 4. Perforating ulcer of the septum. Bilateral: cartilage and mucosa on the right side perforated, on the left perforation imminent. Observation March 1887. Girl aged sixteen years. She consulted me for frequent epistaxis from both the right and the left side. The septum shows the following irregularities: on its right anteriorly a rounded off eminence, and on the left lying far back a crista. On the summit of this eminence on the right an excavated ulceration the size of a pin's head is to be seen and in its depth the white cartilage. The mucosa surrounding the excavated ulceration is undermined on the right side for a distance of 0,5 cm. But on examination the

Digitized by Google

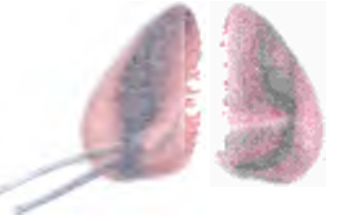

Digitized by Google

Plate XXII.

Perforating Ulcer of the Septum.

Perforating ulcer of the septum. Unilateral, xanthosis, maceration of epithelium, vascularized cartilage. Observation March 1891. Woman, [illegible] suffering from empyema of the left sinus maxillaris. On examination on the left side of the septum a macerated patch in the [illegible] of a deep xanthotic and readily bleeding was found, through [illegible] penetrated into the fibrillated cartilage. After a few weeks [illegible] the mucosa was covered with cloudy swollen epithelium, [illegible] which the red vascularized cartilage lay bare. Right side [illegible] Cauterization with nitrate of silver resulted in cicatrization of the [illegible] perforation of the septum.

Perforating ulcer of the septum. Unilateral, maceration of the epithelium, vascularized cartilage. Observation January 1891. Engineer, [illegible] thickened [illegible] the turbinals. On the left side of the septum [illegible] adhering scab. Beneath which the epithelium was of a [illegible] colour, swollen, thickened and apt to bleed. Right side healthy. After six [illegible] the epithelium showed a red depression in its centre belonging to the vascularized cartilage. Patient refused all treatment.

Fig. 3. Perforating ulcer of the septum. Bilateral: xanthosis, perforation of both mucosæ and of the cartilage. Observation April 1891. Merchant's wife aged [illegible] years. She complained of dryness of the throat and frequent epistaxis. On both sides of the septum a very firmly adherent scab is found, the removal of which causes severe haemorrhage. The underlying mucosa [illegible] and swollen. On the left the same is of such soft consistence that [illegible] bring off a piece the size of a bean with the probe the bare cartilage freely visible. After four weeks the opening in the mucosa on the left had not enlarged, but the mucosa has been detached from the [illegible] especially posteriorly, for a long distance. At the seat of the [illegible] mucosa the cartilage presents a rough surface, [illegible] and breaks into pieces at once on being touched with [illegible] the mucosa of the right side being also of such soft consistence [illegible] all continuity, the probe passes without finding any resistance [illegible] into the right nasal cavity. The detached mucosa was then [illegible] with the result that the process was completely cured.

Perforating ulcer of the septum. Bilateral: cartilage and mucosa on the right side perforated, on the left perforation imminent. Observation [illegible] 1887. Girl aged sixteen years. She consulted me for frequent epistaxis [illegible] both the right and the left side. The septum shows the following [illegible] On the right and nearly a rounded off eminence, and on the [illegible] lying far back [illegible] On the summit of this eminence on the right excavated ulceration, the size of a pin's head is to be seen and in its depth the white cartilage. The mucosa surrounding the excavated ulceration is undermined on the right side for a distance of 0,5 cm. But on examination

Digitized by Google

1.

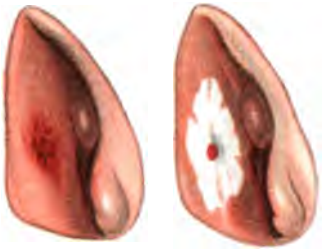

2.

3.

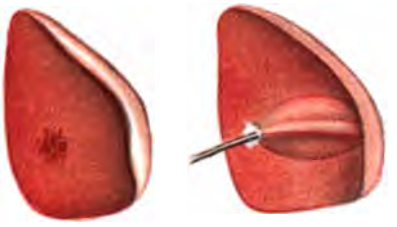

4.

6a

6b

5.

7.

Lith. Anst. v. Werner & Winter Frankfurt a/M.

Digitized by Google

Digitized by Google

stelle im Knorpel entsprechend ist die Schleimhaut auch links so verdünnt, dass sich offenbar hier ein Durchbruch vorbereitet. Das Kratergeschwür rechts und die verdünnte Schleimhautstelle links ist zweifellos der Ausgangspunkt jener Blutungen. Schon auf eine energische Aetzung der ganzen Fistel von vorne bis hinten wurde der Gang enger und kürzer und auf eine zweite heilte alles aus. Eine Untersuchung im März 1899, also nach 12 Jahren ergab: festen derben Narbentrichter an Stelle des Geschwürs rechts, keine Fistel, Knorpel gesund, keine Blutungen mehr. Der Fall ist also im vorgeschrittensten Stadium, unmittelbar vor totaler Perforation durch ärztliches Eingreifen noch zum Stehen gebracht, geheilt worden.

Fig. 5. **Perforatio septi mit einseitiger Vernarbung.** Beobachtet 1886. Bei einem 29jährigen Kaufmann, der sich über häufiges Nasenbluten beklagt, findet sich rechts nach Ablösung einer fest haftenden Eiterborke eine ca. 3 mm grosse ovale Perforation auf rothem Septum. An ihrem Rand ist im Umkreis eines Centimeters das Epithel weisslich macerirt. Links ist das nicht der Fall.

Fig. 6. **Perforatio septi mit einseitiger Vernarbung gleichzeitig mit Perforatio involucri palati duri.** 16jähriger Gymnasist. Rechts ist die Umgebung des Lochs weithin eitrig und blutig verkrustet. Lochrand noch nicht vernarbt. Diese Perforation wurde zufällig entdeckt, als wegen eines Abscesses am harten Gaumen die Nase untersucht wurde. Dieser Abscess hat sich im September 1888 ziemlich schmerzlos in der Grösse eines Fünfzigpfennigstücks in der Mittellinie entwickelt. Nach seiner Eröffnung gelangte die Sonde auf rauhen Knochen. Die Höhle wurde mit dem Höllensteinstift ausgeätzt. Obgleich bei genauer Untersuchung nichts für Syphilis sprach, wurde doch auch Jodkali gegeben. Nach 4 Monaten war aber noch keine Heilung eingetreten; es hatte sich eine Fistelwarze gebildet, welche die Sonde zu rauhem Knochen geleitete. Damals wurde die Perforatio septi gefunden. Die Zähne im Oberkiefer waren alle nicht cariös. Auf wiederholte Höllensteinätzung ist dann der Gaumenabscess bald geheilt.

Fig. 7. **Perforatio septi mit völlig vernarbtem Rand.** Beobachtet 1888 bei einem jungen Kaufmann, der an Eczem des Naseneingangs mit Schrunden und Röthung der Nasenspitze litt. Die Perforation war ganz benarbt, aber mit fest abschliessender Kruste bedeckt.

Es sei hier kurz wiederholt, dass es mehreremal (Fall 1, 3 und 4) gelungen ist, durch energische Therapie den Process zum Stillstand zu bringen, recht im Gegensatz zu dem Verhalten des perforirenden Fussgeschwürs.

Digitized by Google

cartilage, too, is found to be already perforated. A probe appears, therefore, at once beneath the thin mucosa of the left side and, as the same is here, too, already undermined, it is to be seen shining through as a whitish body and can be pushed backwards between the mucosa and the crista for a distance of 2 cm. Corresponding with the seat of the perforation in the cartilage, the mucosa on the left is also so very much thinned, that a perforation is obviously on the point of forming here. The excavated ulceration on the right and the thinned spot in the mucosa on the left are undoubtedly the starting-point of those haemorrhages. Already after one thorough cauterization of the fistula in its whole length the same became narrower and shorter, and after a second application the process was completely cured. An examination in March 1899, that is to say twelve years later, revealed the following condition: firm, indurated, funnel-shaped cicatrix in place of the ulcer on the right, no fistula, cartilage healthy. The haemorrhages have ceased. The case had, therefore, been brought to a standstill and been healed at a very late stage just before perforation would have taken place.

Fig. 5. **Perforatio septi with unilateral cicatrization.** Observation 1886. Merchant aged 29 years. Complains of frequent epistaxis. After removal of a pustular adherent scab on the right, an oval perforation of about 3 mm in size is to be seen on the red septum. Round the margin of the perforation the epithelium is whitish and macerated for a distance of 1 cm. On the left this is not the case.

Fig. 6. **Perforatio septi with unilateral cicatrization together with perforatio involucri palati duri.** School-boy aged 16 years. The neighbourhood of the opening is for some distance covered with sanious and pustular crusts. Margin of the perforation not yet cicatrized. This perforation was only accidentally discovered on making an examination of the nose for an abscess of the hard palate. In September 1888 this abscess situated in the middle line had attained the size of a sixpenny piece without causing hardly any pain. After having been opened, the probe strikes rough bone. Application of the caustic stick to the cavity. Although after a thorough examination nothing pointed to syphilis, jodine of potassium was tried. After four weeks, however, no improvement had taken place, but a sinus with a bunch of granulations sprouting from its orifice had formed, through which the probe passed on to rough bone. At that time the perforatio septi was discovered. None of the teeth in the upper jaw were carious. After repeated application of the caustic stick the abscess of the palate speedily healed.

Fig. 7. **Perforatio septi with completely cicatrized margin.** Observation 1888. Young clerk suffering from eczema of the nasal entrance with rhagades and reddening of the tip of the nose. The perforation was completely cicatrized, but covered with a firmly adherent crust.

I should like to repeat briefly that energetic treatment has several times (Case 1, 3 and 4) succeeded in arresting the process quite in contrast to the cases of perforating ulcer of the foot.

Digitized by Google

Tafel XXIII.

Habituelles Nasenbluten. Epistaxis.

Fig. 1. **Granulationspapille an der unteren Muschel.** An der Medianfläche der rechten unteren Muschel sitzt eine Warze, welche bei Berührung heftig zu bluten beginnt. Seit ½ Jahr waren sehr häufige spontane Blutungen daraus entstanden, welche öfters zu bedenklicher Schwäche geführt hatten. Galvanokaustische Zerstörung der Papille und des Gefässes brachte Heilung.

Fig. 2. **Operculum beider mittlerer Muscheln als Quelle habituellen Nasenblutens.** Beide sind mit gelbgrünen Eiterkrusten bedeckt. Nach Wegnahme der Borken zeigt sich die Schleimhaut blutroth, geschwellt, aufgelockert, rauh, körnig, bei Berührung stark blutend.

Fig. 3. **Zwei Quellen habitueller Blutung, die eine vorne an der unteren Muschel, die andere am Hartmann-Kiesselbach'schen Ort.** Aus der zweiten springt bei Berührung ein pulsirender Blutstrom im Bogen empor.

Fig. 4. **Ectatische Zweige der Kiesselbach'schen Arterie auf beiden Seiten des Septum.**

Fig. 5. **Links eine erweiterte Kiesselbach'sche Arterie, rechts drei grosse Gefässe,** welche einander parallel wie Spalierbäume als 1 mm dicke, Lichtreflexe tragende, schattenwerfende Wülste am Septum von unten nach oben ziehen. Sie haben seit mehreren Monaten unter höchstens zweiwöchentlichen Pausen bedeutende Blutungen verursacht, welche zweimal unmittelbar nachher von epileptoiden Krämpfen (Ohnmachten) gefolgt waren.

Fig. 6. **Beiderseits dicht hinter dem Nasensteg je ein mächtig gewulsteter, blauer venöser Gefässbaum.** Der linke hat seit ¾ Jahren fast jeden Tag, meist Morgens heftige Blutung verursacht. Beseitigung durch Galvanokaustik.

Fig. 7. **Drei wagrecht einander parallel bis auf 3 mm an den Nasensteg heranziehende, ausgedehnte Venen,** welche mehreremal im Tag heftige Blutungen veranlassen.

Fig. 8. **Strauchförmiges arterielles Gefässnetz am Nasenboden und Septum.** Der Kauter fällt sofort in einen weiten, schwammig weichen, cavernösen Raum, aus dem es äusserst heftig blutet. Dessen Zerstörung war nicht ohne kleine Perforation möglich, da der Knorpel schon geschwunden war.

Fig. 9. **Arterie am Kiesselbach'schen Ort, im Bogen spritzend, pulsirend.** Das 6jährige Mädchen ist durch die heftigen, seit Monaten andauernden Blutungen chronisch anämisch geworden. Einmalige Galvanokaustik bringt dauernde Heilung.

Fig. 10. **Blutender Hügel über cavernös entarteter Schleimhaut.** Bei einem Mann, der seit 2 Jahren häufig aus dem rechten Nasenloch blutet, findet sich am

Digitized by Google

Plate XXIII.

Habitual Bleeding from the Nose. Epistaxis.

Fig. 1. Papilla consisting of granulations on the inferior turbinal. On the median surface of the right inferior turbinal a wart is situated, which commences to bleed profusely on being touched. Since six weeks frequent and spontaneous haemorrhage has taken place, often leading to serious debility. The papilla and the bloodvessel having been destroyed by the galvano-cautery, the patient was cured.

Fig. 2. Operculum of both middle turbinals as source of habitual bleeding from the nose. Both are covered with greenish-yellow pustular crusts. After removal of these crusts the mucosa underneath appears deep red, swollen, succulent and granular. The surface is rough and it bleeds readily on being touched.

Fig. 3. Two sources of habitual bleeding, the one anteriorly situated on the inferior turbinal, the other on „Hartmann-Kiesselbach's spot". A pulsating stream of blood escapes in jets from the latter on being touched.

Fig. 4. Dilated branches of Kiesselbach's artery on both sides of the septum.

Fig. 5. On the left a dilated Kiesselbach's artery, on the right three large bloodvessels, which run along the septum from below upwards and are arranged parallel to each other. They form eminences 1 mm thick and bear a certain resemblance to wall-trees by their manner of producing light-reflections and throwing shadows. Since months they have given rise to severe haemorrhages in intervals of two weeks at the outside, followed twice immediately by epileptiform convulsions (fainting fits).

Fig. 6. Directly behind the bridge of the nose on either side a purple plexus of blodvessels enormously engorged and dilated. Since nine months severe haemorrhage had almost daily occured from the left plexus, mostly in the morning. Removal by the galvano-cautery.

Fig. 7. Three dilated veins on the same level and parallel to each other, only 3 mm distant from the bridge of the nose, and leading several times during the day to profuse haemorrhage.

Fig. 8. Vascular network with branching arteries on the nasal floor and septum. The galvano-cautery disappears at once in a large, spongy cavernous space, from where very severe haemorrhage takes place. During the process of destruction a small perforation could not be avoided, as marked atrophy of the cartilage had already taken place.

Fig. 9. Artery in Kiesselbach's spot, spurting and pulsating. Girl aged 6 years. Owing to the frequent attacks of severe haemorrhage existing since months the patient's condition is one of chronic anaemia. A single application of the galvano-cautery results in a permanent cure.

Digitized by Google

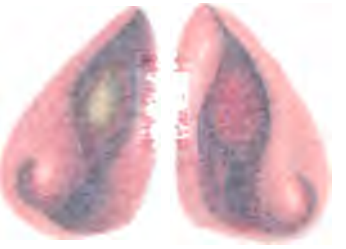

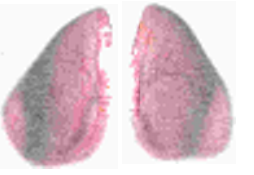

Digitized by Google

Plate XXIII.

I. Habitual Bleeding from the Nose. Epistaxis.

Fig. 1. **Papillary excrescing of granulations on the inferior turbinal.** On the median surface of the right inferior turbinal a wart is situated, which commences to bleed on being touched. Since six weeks frequent and spontaneous nose-bleedings have taken place, often leading to serious debility. The papillary excrescences having been destroyed by the galvano-cautery, the bleeding stopped.

Fig. 2. **Hypertrophy of both middle turbinals as source of habitual bleeding from the nose.** Both are covered with greenish-yellow pustular crusts. After removal of these crusts the mucosa underneath appears deep red, swollen, succulent. Polypi. The surface is rough and it bleeds readily on being touched.

Fig. 3. **Two sources of habitual bleeding, the one anteriorly situated on the inferior turbinal, the other on „Hartmann-Kiesselbach's spot".** A pulsating jet of blood escapes in jets from the latter on being touched.

Fig. 4. **Dilatated branches of Kiesselbach's artery on both sides of the septum.**

Fig. 5. **On the left a dilated Kiesselbach's artery, on the right three large blood-vessels,** which run along the septum from below upwards and are arranged parallel to each other. They form eminences 1 mm thick and bear a certain resemblance to wall-trees by their manner of producing light-reflections and throwing shadows. Since months they have given rise to severe haemorrhage in intervals of two weeks at the outside, followed twice immediately by epileptiform convulsions (fainting fits).

Fig. 6. **Directly behind the bridge of the nose on either side a purple plexus of blodvessels enormously engorged and dilated.** Since nine months severe haemorrhages had almost daily occured from the left plexus, mostly in the night. Removal by the galvano-cautery.

Fig. 7. **Three dilated veins on the same level and parallel to each other, on the septum distaant from the bridge of the nose,** and leading several times daily to profuse haemorrhage.

Fig. 8. **Vascular network with branching arteries on the nasal floor and septum.** By galvano-cautery disappears at once in a large, spongy cavernous space, where very severe haemorrhage takes place. During the process of healing a total perforation could not be avoided, as marked atrophy of the septum had taken place.

Fig. 9. **Artery in Kiesselbach's spot, spurting and pulsating.** Girl aged 6 years. Frequent attacks of severe haemorrhage existing since a year. The constitution is one of chronic anaemia. A single application of the cautery results in a permanent cure.

Digitized by Google

1.

2.

3.

4.

5.

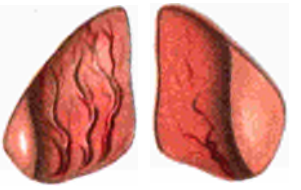

6.

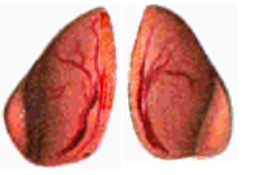

7.

9.

8.

11.

10.

12.

Digitized by Google

Digitized by Google

Kiesselbach'schen Ort, ohne dass ein Gefäss zu sehen wäre, ein etwas helleres glattes Hügelchen, aus welchem es bei Berührung in starkem Strom blutet. Auch links reichliche parenchymatöse Blutung aus einer eczematösen Stelle des Septum. Rechts sinkt der Galvanokauter in einen cavernös erweichten Raum, aus dem es sehr stark blutet.

Fig. 11. **Hartnäckige Blutung bei Perforatio septi.** Ein 60jähriger Mann blutet seit 1½ Jahren fast jeden Tag auf beiden Seiten. Da er in der Nasenscheidewand oft Jucken verspürt, wird dort viel mit dem Finger gebohrt und gekratzt. Vor ¼ Jahr ist ein „Grind" abgegangen, der ihm aber wie Fleisch vorkam. 13 mm hinter dem Septum cutaneum und 12 mm über dem Nasenboden befindet sich ein 6 mm hohes herzförmiges Loch, mit scharfem dünnem Rand. In dessen Umgebung ist nach Entfernung reichlicher Blutkrusten die Schleimhaut blutreich, aufgelockert, enthält kleinste Vertiefungen, aus welchen reichlich Blut fliesst. Der vor dem Loch gelegene Theil des Septum ist ungewöhnlich weich und dünn und nur schwer lässt sich in ihm ein höchst verdünnter Knorpel nachweisen.

Fig. 12. **Hartnäckige Blutung bei grosser Perforation.** Ein 48jähriger Mann hat seit seinem 12. Jahr immer an Krusten in der Nase gelitten, deren Entfernung mit dem Finger leicht Blutung verursachte. Wann die Perforation entstanden ist, weiss er nicht, gibt aber an, dass sie ihm seit seinem 16. Jahr bekannt sei. Er gesteht Gonorrhoe zu, versichert aber, nie syphilitisch gewesen zu sein. 15 mm hinter dem Septum cutaneum, 12 mm über dem Nasenboden liegt eine 10 mm tiefe, 17 mm hohe Perforation mit völlig vernarbtem Rande. Patient klagt über häufiges Nasenbluten, dessen Quelle in der rechten Nasenhöhle am unteren Rand der Perforation liegt. Heilung durch Galvanokaustik.

Aus einem Theil dieser Krankengeschichten geht hervor, wie wichtig es werden kann, habituelles Nasenbluten zu stillen und auch die Betrachtung der Blutfontäne des blutarmen Kindes in Figur 9 lässt begreifen, welch' gewaltige Verluste in kürzester Zeit möglich sind. Um nun beim Aufsuchen der Quelle der Blutung behilflich zu sein, gibt die Tafel XXIII auf Figur 3—12 die Stellen an, wo sie nach der Erfahrung in den bei weitem meisten Fällen gefunden wird, somit auch zu suchen ist: am Septum, und hier wiederum vorzugsweise am Kiesselbach'schen Gefäss mit einigen seiner Varianten.

Ferner ist für den Blutstillenden wichtig zu wissen, dass man sich auf etwaige cavernöse Entartung des Septum gefasst zu machen hat (Fig. 8 und 10).

Weiter ist erwähnenswerth, dass ein Bluter mit dem Finger die Nasenscheidewand durchbohren kann (Fig. 11 und 12).

Sodann sei schon hier bemerkt, dass nach Fig. 1 und 10 am Ort der Dauerblutung andererseits auch Gewebsanhäufung stattfinden kann. (Siehe hierüber weiteres bei Tafel XXXIV.)

Endlich zeigt die Tafel den zweiten Prädilectionsort, die Vorderenden der mittleren Muscheln (Fig. 2) und erst in dritter Linie die unteren Muscheln (Fig. 1 und 3).

Es bedarf einer Erklärung, warum die Epistaxis gerade hier bei der Rhinitis sicca eingefügt ist, von welcher in den meisten der Bilder dieser Tafel keine Spur, sondern nur Ausdehnung von Gefässen zu sehen ist. Für erste sind eben diese Abbildungen von ausgedehnten Gefässen, wie oben erwähnt, vornehmlich in dem Sinn ausgewählt worden, um die Lieblingsstellen des habi-

Digitized by Google

Fig. 10. Bleeding eminence over mucosa, which had undergone cavernous degeneration. In a man, subject since two years to frequent epistaxis from the right side, a somewhat light coloured smooth prominence, situated at Kiesselbach's site of predilection — no vessel being visible — is to be seen, from which, on being touched, severe haemorrhage is started. On the left, too, profuse parenchymatous haemorrhage from an eczematous spot on the septum. On the right the galvano-cautery disappears into a cavernous softened space, from which blood flows copiously.

Fig. 11. Obstinate haemorrhage in a case of perforation of the septum. Man aged 60 years. Since a year and a half epistaxis occurs almost daily on both sides. He suffers often from an itching sensation in the nasal septum, leading to picking and scratching of the nose. Three months ago a „scab" was discharged, which seemed to him to have had a fleshy appearance. 13 mm behind the septum cutaneum and 12 mm above the nasal floor a heart-shaped opening 6 mm high with sharply cut thin margin is to be found. After the removal of numerous blood-crusts the mucosa round the perforation appears engorged, succulent and contains minute recesses, from which blood flows copiously. That part of the septum, which is situated in front of the perforation, is thin and of an unusually soft consistence, and only with great difficulty an extremely thinned cartilage is to be detected therein.

Fig. 12. Obstinate haemorrhage in a case of large perforation. Man aged 48 years. Since his twelfth year he has always suffered from crusts in the nose, the removal of which by the finger often produced haemorrhage. It was impossible to ascertain when the perforation had taken place; but patient remembers that the same had at all events already existed in his sixteenth year. He admits having contracted gonorrhoea, but denies that he ever had syphilis. 15 mm behind the septum cutaneum, 12 mm above the nasal floor a perforation 10 mm deep and 17 mm high with completely cicatrized margin is situated. Patient complains of frequent epistaxis, which originated in the right nasal cavity on the inferior border of the perforation. Healed by the application of the galvano-cautery.

A large number of these cases show, how important it may be to arrest habitual haemorrhage and how great a quantity of blood can be lost in a very short time, as for instance in the case of the anaemic child in Fig. 9. To facilitate the location of the source of the haemorrhage I have in Pl. XXIII Fig. 3—12 pointed out the spots, where according to experience the same has mostly been found and where it should therefore be looked for i. e. on the septum and here again chiefly with only a few exceptions on Kiesselbach's artery.

Further it is important for the medical man, who tries to stop the haemorrhage, to know that there may possibly be cavernous degeneration of the septum (Fig. 8 & 10).

Then, too, it is worth while mentioning that a bleeder may perforate the nasal septum with the finger (Fig. 11 & 12).

Moreover I should like to draw attention already here to the fact, that according to Fig. 1 & 10 a proliferation of tissue may also take place at the site of predilection for habitual haemorrhage (see further Plate XXXIV).

Lastly this plate demonstrates the anterior ends of the middle turbinals (Fig. 2) as the second site of predilection and only in third line the inferior turbinals (Fig. 1 & 3).

Digitized by Google

tuellen Nasenblutens zu kennzeichnen; sodann ist es eine allgemeine Erfahrung, dass, wenn auch ectatische Gefässe ohne Entzündung vorkommen, doch in bei weitem den meisten Fällen von habituellem Nasenbluten die ausgedehnten Blutgefässe mit sichtbarer Rhinitis sicca verknüpft sind. Endlich beweisen die Fälle, wo man makroskopisch nur ectatische Gefässe sieht, noch nicht, dass hier thatsächlich jede Entzündung der Schleimhaut fehle. Wie bedeutende Veränderungen im Inneren der Schleimhaut vorliegen können, ohne dass das blosse Auge etwas davon bemerkt, zeigen die Fälle XXIII 8 und 10, wo der Galvanokauter ganz unvermuthet unter der gesund erscheinenden Decke in grosse vorgebildete cavernöse Räume eingedrungen ist, die doch wohl auch als Folgen entzündlicher Vorgänge zu betrachten sind. Mikroskopische Untersuchungen würden hier gewiss häufig leichte Entzündungserscheinungen haben erkennen lassen. Gegen die Einreihung der Epistaxis bei der Rhinitis sicca wird also wohl nichts einzuwenden sein.

Digitized by Google

It certainly needs explanation why epistaxis has been classed together with Rhinitis sicca, of which in the most of the figures of this plate nothing whatever is to be seen, but only a dilated condition of the vessels. Firstly, these figures showing the dilated vessels have been selected, as already mentioned above, with the sole purpose of demonstrating the favourite sites of habitual epistaxis. Secondly, it is a well established fact that notwithstanding the occurrence of dilatation of the vessels without inflammation, it is in the majority of cases apparently accompanied by rhinitis sicca. Lastly, those cases, in which macroscopically only dilatation of the vessels is to be seen, must not be looked upon as proving the total absence of inflammation in every case. That important changes can take place in the inner part of the mucosa, without being noticeable to the naked eye, is amply proved by the cases 8 & 10 in Plate XXIII. Here the galvano-cautery disappeared quite unexpectedly under the apparently healthy integument into large preformed cavernous spaces produced without doubt by inflammatory processes. In these cases microscopical examination would certainly very often reveal signs of slight inflammation. For these reasons I think no objection can be raised to the classing of epistaxis with Rhinitis sicca.

Digitized by Google

Tafel XXIV.

Blutender Polyp (Granulom, Fibrom, Lymphohämangiom).

Fig. 1. **Blutender Septumpolyp, Granulom.** Beobachtet 1892 an einem 70jährigen Kaufmann, welcher seit einigen Monaten häufig an Nasenbluten leidet. Auf der rechten Seite des etwas gerötheten Septum ist das Kiesselbach'sche Gefäss stark entwickelt und trägt in der Höhe des oberen Randes der unteren Muschel eine blutrothe, zapfenartige Granulationspapille, aus der es bei leichtester Berührung in starkem, pulsirendem Strom blutet. Heilung durch galvanokaustische Zerstörung des ganzen ausgedehnten Gefässes.

Fig. 2. **Blutender Septumpolyp.** Beobachtet 1890. Eine 33jährige Kaufmannsfrau, welche seit 5 Jahren häufig und heftig an linksseitigem Nasenbluten litt, hat vor 2 Jahren in der linken Nase etwas Weiches, Bewegliches gefühlt. Durch heftiges Schneuzen hat sie damals unter sehr heftiger Blutung einen Polypen entfernt von der Grösse des heutigen, darauf hatte sie Ruhe bis Januar 1889, wo sie wieder eine Geschwulst fühlte. Ein Arzt riss damals mit der Zange wiederum einen Polypen und bis August 1889 3 Recidive desselben aus. Die Blutungen wurden zumal durch seither eingetretene Schwangerschaft noch häufiger und heftiger und haben bis heute angedauert. Etwa 1 cm über dem Nasenboden sitzt dem Septum an dem Kiesselbach'schen Ort eine erbsengrosse, erdbeerartig gebuckelte, dunkelviolette, weiche Geschwulst mit leicht eingezogener Basis auf. Mit dem Meissel liess sie sich sammt etwas Schleimhaut auf die Dauer entfernen.

Mikroskopischer Befund. Epithel: an geschützten Stellen geschichtetes Cylinder-(Flimmer-?)Epithel, an freien Stellen unregelmässig, die oberen Schichten theilweise abgeplattet. Gefässe: reichlich, namentlich an der Peripherie Erweiterung der kleinen und kleinsten Gefässe (sinuöse Erweiterung der Capillaren). Grundgewebe: um ein Centrum von Schleimgewebe eine breite fibröse Randschicht, welche namentlich unter dem Epithel sehr reich ist an Rundzellen. Drüsen: an der Basis der Geschwulst in den Stil hineinragend einige Drüsenquerschnitte.

Fig. 3. **Blutender Septumpolyp.** Beobachtet 1890. 34jähriger Bauer. Vor 1 Jahr 6 Wochen lang jeden Tag heftiges Nasenbluten, seither nur hie und da. Links am Septum am Kiesselbach'schen Ort, eine erbsengrosse gestielte, glatte, glänzende, aber gelappte Geschwulst von der Farbe gesunder Schleimhaut. Abtragung mit dem Meissel. Heilung.

Mikroskopischer Befund. Epithel: an freier Oberfläche ausgesprochenes Pflasterepithel, an dem Septum zugewendeter, geschützter Seite geschichtetes Cylinder-(Flimmer-?)Epithel. Gefässversorgung: verhältnissmässig gering, unter der Oberfläche reichliche, aber nicht erweiterte Capillaren. Grundgewebe: locker, schleimig, mit reichlicher Rundzelleneinlagerung um die Gefässe und in der ganzen Randschicht. Drüsen: keine.

Fig. 4. **Blutender Septumpolyp.** Beobachtet 1895. 35jähriger Kaufmann. Seit ½ Jahr hat er in der linken Nasenhälfte ein kleines Geschwülstchen bemerkt,

Digitized by Google

Plate XXIV.

Bleeding Polypus (Granuloma, Fibroma, Lymph-haemangioma).

Fig. 1. Bleeding polypus of the septum, Granuloma. Observation 1892. Merchant aged 70 years. Suffers since a couple of months from frequent epistaxis. On the right side of the slightly reddened septum is to be seen Kiesselbach's artery, strongly developed and presenting on a level with the upper border of the inferior turbinal a deep-red, cone-shaped papilla of granulations, from which immediately at the slightest touch a strong pulsating bloodstream issues. Healing after destruction of the whole dilated artery by extensive cauterization.

Fig. 2. Bleeding polypus of the septum. Observation 1890. Merchant's wife aged 33 years. Suffers since five years from repeated and severe epistaxis on the left side and since two years she has felt the presence of a soft, moveable body in the left nostril. At that time by violently blowing her nose a polypus about the size of the present one was removed accompanied by very severe haemorrhage. This afforded her relief till January 1889, when the tumour reappeared and between this time and August a doctor removed a polypus by the forceps on three separate occasions. On patient then becoming pregnant, the epistaxis, which at present still continues, increased in frequency and severity. About 1 cm above the nasal floor a tumour the size of a pea is to be seen situated on the septum at Kiesselbach's site of predilection. It is of a soft consistence and has a deep dark violet colour, an uneven surface, a slightly depressed base, and resembles a strawberry. A permanent cure was effected by its removal, together with some mucosa, by the chisel.

Microscopical appearance. Epithelium: in places not subjected to pressure stratified cylinder (ciliated?) epithelium, in exposed places irregular, the upper layers being partly flattened. Bloodvessels: numerous, especially in the peripheral parts. Dilatation of the small and minute vessels (sinuous dilatation of the capillaries). Basis substance: a broad fibrous marginal zone with numerous round cells, especially under the epithelium, surrounds a centre of mucous tissue. Glands: at the base of the tumour projecting into its pedicle several glands in transverse section.

Fig. 3. Bleeding polypus of the septum. Observation 1890. Peasant aged 34 years. A year ago he suffered for six weeks from severe daily epistaxis, recurring since then only from time to time. On the left side of the septum, situated at Kiesselbach's site of predilection, is a pedunculated tumour the size of a pea with a smooth shining, but lobulated surface, having the colour of healthy mucosa. Removed by the chisel. Healed.

Microscopical examination. Epithelium: on its free surface typical pavement epithelium. On the non-exposed side facing the septum stratified cylinder (ciliated?) epithelium. Bloodvessels: comparatively few, but below the surface numerous capillaries which, however, are not dilated. Basis substance: spongy, mucous, the marginal zone and the vessels being infiltrated by numerous round cells. Glands: none.

Digitized by Google

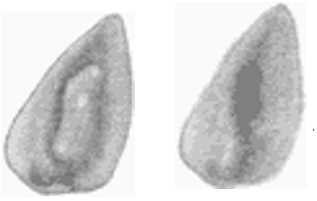

Digitized by Google

Bleed[illegible] Papilloma, Fibroma, Lymph[illegible]

[illegible]

[illegible]

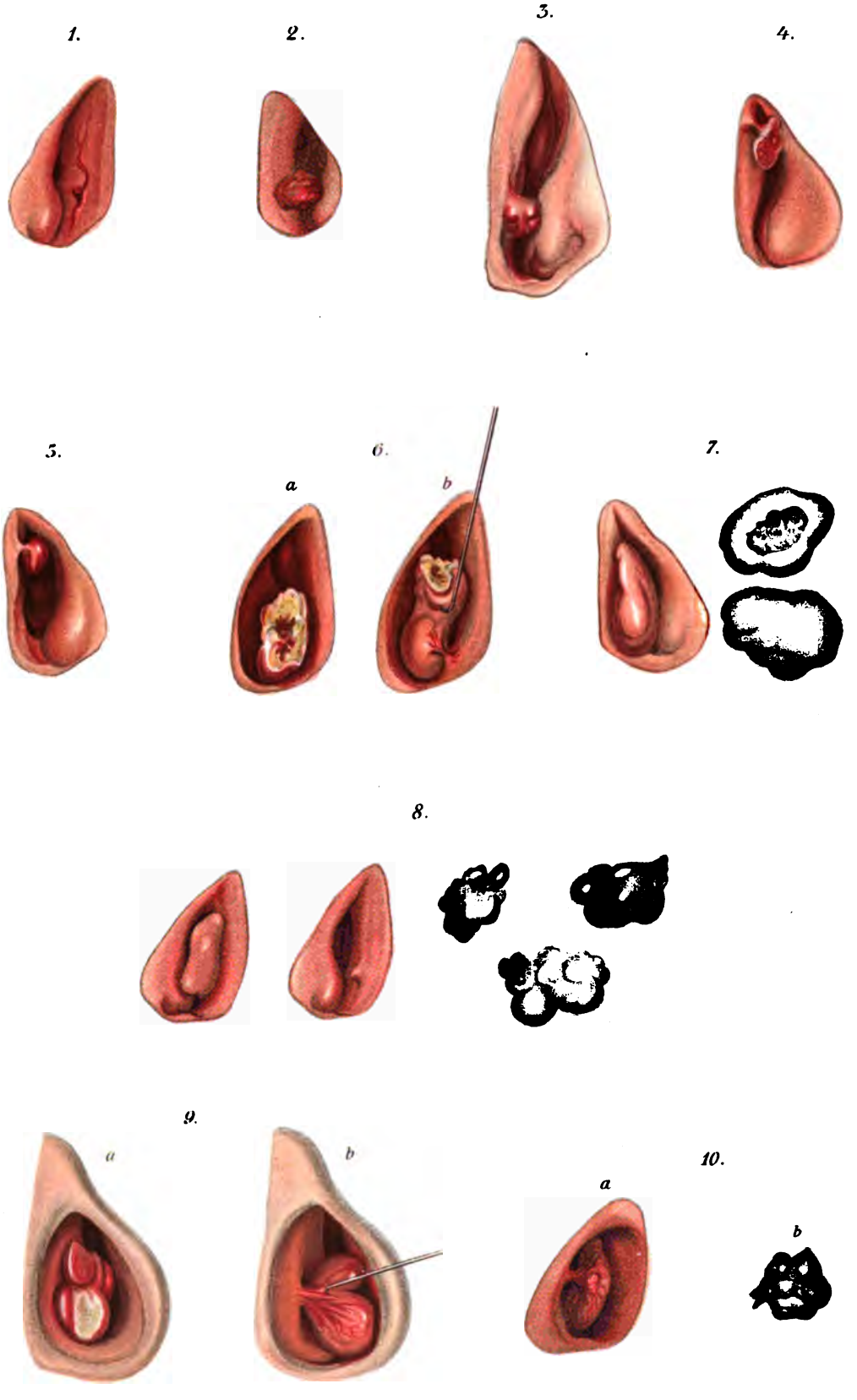

Lith. Anst. v. Werner & Winter Frankfurt a/M.

Digitized by Google

Digitized by Google

nachdem er hier seit einiger Zeit vorher jeden Tag mehreremal und sehr heftig geblutet hatte. Vor 4 Wochen wurde es ihm anderswo mit der Schlinge entfernt, als es so gross war wie der heutige Polyp. Obgleich ihm der Arzt 2 Tage nachher sagte, es sei völlig weg, hat Patient schon nach 8 Tagen es wieder bemerkt. Hoch oben am Septum links in der Frontalebene des Kiesselbach'schen Gefässes hängt eine halberbsengrosse, schlank gestielte, glatte Geschwulst, deren dem Stiel abgewandte Fläche des Epithels entbehrt, rauh granulirt ist, blutroth aussieht und leicht blutet. Excision mit dem Meissel und folgende Galvanokaustik.

Fig. 5. **Blutender Septumpolyp. Granulom.** Beobachtet August 1892 an einer 52jährigen Frau, welche seit März 1892 links viel an Nasenbluten litt, nach 4 Wochen ein Geschwülstchen in linker Nasenhälfte bemerkte, welches vor 4 Wochen von einem Arzt entfernt wurde. An der gleichen Stelle wie Fall 4 ein rundlich glattes, unverletztes kleinerbsengrosses, dünngestieltes Polypchen. Excision mit Schneidezange mit folgender Galvanokaustik.

Das Präparat verdarb durch Verdunstung des Weingeists und war zu mikroskopischer Untersuchung nicht zu gebrauchen.

Fig. 6. **Blutender Septumpolyp.** Beobachtet Januar 1895. Ein 17jähriges Mädchen hat seit Mai 1894 immer aus dem rechten Nasenloch täglich 4—8mal geblutet. Im September 1894 hat sie dort eine Geschwulst bemerkt, welche bei Berührung sofort blutete. In der rechten Nasenhöhle liegt am Boden eine Geschwulst in der Form und Grösse einer grossen Uvula. Ihre nach vorne schauende Fläche ist fast ganz in ein (Reibe-)Geschwür verwandelt mit leicht erhöhtem Rand, concavem, mit gelbem Detritus bedeckten Grund, in welchem mehrere Blutcoagula liegen. Durch Anhaken lässt sich die Geschwulst beinahe senkrecht stellen, dann sieht man, dass sie 3 cm lang, 0,8 cm breit und 1,5 cm hoch, unregelmässig buckelig gestaltet ist und hinter ihrer Mitte an einem dünnen gefässreichen Stiel am Kiesselbach'schen Ort aufgehängt ist, ähnlich einer Schmetterlingspuppe. Die Schleimhaut der ganzen Nase ist hochroth. Abtrennung mit dem Meissel und galvanokaustische Aetzung der Ursprungsstelle. Dauernde Heilung.

Mikroskopischer Befund. Epithel: soweit noch vorhanden geschichtetes Pflasterepithel. Gefässe: gleichmässig und sehr reichlich, Peripherie nicht bevorzugt. Sie treten in Gruppen unregelmässiger kleiner Hohlräume auf, deren Wand häufig sich von dem kernreichen Grundgewebe nicht abscheiden lässt, häufig nur vom Endothel gebildet wird. Die Hohlräume enthalten nur selten vereinzelte rothe Blutzellen. (Bau nach Art der cavernösen Angiome.) Grundgewebe: das eigentliche Grundgewebe ist lockeres Bindegewebe. Drüsen: keine.

Fig. 7. **Blutender Septumpolyp.** Beobachtet Januar 1884 bei einem 16jährigen Kaufmann. Er hat seit 4 Wochen häufiges Nasenbluten, seit 2 Wochen Verstopfung der linken Nasenhöhle, und seit 1 Woche eine Geschwulst als deren Ursache bemerkt. Die linke Nasenhöhle ist beinahe ganz verstopft durch eine krachmandelgrosse, glatte, wenig bewegliche, längliche Geschwulst, welche beinahe bis an die Nasenmündung heranreicht. Nach der Entfernung mit der kalten Schlinge sieht man ihre breite Anheftungsstelle am Kiesselbach'schen Ort, ihren überhängenden Rand, also ihre Fungusgestalt. Im Centrum der Septumwunde spritzte eine Arterie in reichlichem Strom. Stillung durch Galvanokaustik. Durch 6 Monate sistirte die Blutung, seither wieder häufige Blutungen aus capillaren Gefässen. Von Geschwulst keine Spur. Galvanokaustik bringt dauernde Heilung.

Das Präparat ist verloren gegangen.

Digitized by Google

Fig. 4. Bleeding polypus of the septum. Observation 1895. Merchant aged 35 years. Six months ago he noticed in the left nostril a tiny tumour, from which since some time severe haemorrhage had taken place day for day. Four weeks ago the polypus was removed by a medical man with the snare, being of the same size as the one at the present moment. Although he was told by his doctor two days after the operation that the tumour had been completely removed, he noticed the same again already a week later. From the uppermost part of the septum on the left on a level with Kiesselbach's artery a pedunculated, smooth, slender tumour, the size of a split pea, springs, its pedicle being except at the base devoid of epithelium. The free surface of the polypus is denuded of epithelium, rough and granular; it has a deep red appearance and bleeds readily. Excision with the chisel followed by galvanocaustic treatment.

Fig. 5. Bleeding polypus of the septum. Granuloma. Observation August 1892. Woman aged 52 years. Since March 1892 she suffers from frequent epistaxis of the left side. Four weeks later she noticed in the left half of the nose a tiny swelling, which was removed by her medical attendant a month ago. In the identical place as in case 4 there is a roundish, smooth, intact polypus with a slender pedicle, the size of a small pea. Removed by Excising Forceps followed by galvanocaustic treatment.

Unfortunately a microscopical examination of the specimen was not possible owing to the same being destroyed by the evaporation of the alcohol, in which it had been placed.

Fig. 6. Bleeding polypus of the septum. Observation January 1895. Girl aged 17 years. Since May 1894 she suffers from epistaxis of the right side occuring four to eight times every day. In September 1894 she noticed a swelling on the right side, which bled at once on slight manipulation. On the floor of the right nasal cavity there is a tumour resembling in form and size a large uvula. Nearly the whole of its surface, which is directed forwards, is converted into an ulcer with slightly raised edges, its base on which several blood clots are to be seen being concave and covered with yellow débris-tissue. The tumour, seized with the forceps, can be brought into an almost vertical position and is then discovered to be 3 cm long, 0,8 cm broad and 1,5 cm high with an irregular nodular surface. At the back its centre is attached by a slender vascular pedicle to Kiesselbach's site of predilection, so that it closely resembles a chrysalis. The mucosa of the whole nose is deep red. Removal by the chisel and galvanocaustic treatment of the site of origin. Permanent cure.

Microscopical appearance. Epithelium: as far as the same still exists it is composed of stratified pavement epithelium. Bloodvessels: numerous and equally distributed, also at the periphery. They form groups of irregular small cavities. Their walls are often difficult to distinguish from the multinucleated basis substance and frequently consist only of endothelium. The cavities contain now and again isolated red blood corpuscles. (Structure similar to that of the cavernous angeiomata.) Basis substance: consists chiefly of loose connective tissue. Glands: none.

Fig. 7. Bleeding polypus of the septum. Observation January 1884. Clerk aged 16 years. Frequent epistaxis since a month and obstruction of the left nasal cavity since a fortnight. A week ago he discovered a tumour as the cause of all this trouble. The left nasal cavity is almost completely occluded by a pear-shaped tumour the size of an almond, smooth, not freely moveable and extending downwards almost to the external nasal opening. Removed by means of the cold snare its broad base of insertion at Kiesselbach's site of predilection

Digitized by Google

Fig. 8. Blutender Septumpolyp. Beobachtet October 1896 bei einem 8jährigen Mädchen, das seit Sommer 1896 häufig rechts aus der Nase blutete und dort einen wässrigen, fressenden Ausfluss hatte. Anfangs October 1896 entfernte der Arzt ihrer Heimath eine erbsengrosse Geschwulst und eine gleich grosse, die innerhalb 8 Tagen nachgewachsen war. Bei diesen beiden Eingriffen war die Blutung „schrecklich, kaum zu stillen", beidemal trat Otitis media auf mit schweren Hirnerscheinungen, bis das Trommelfell durchbrach. Die rechte Nasenhöhle war jetzt fast ganz verstopft durch einen bohnegrossen, rundlich-höckerigen, glatten, weichen Polypen von durchschnittlicher Farbe. Ich habe ihn mit der kalten Schlinge entfernt, aber wegen Ungeberdigkeit des Kindes jede Aetzung der Ursprungsstelle unterlassen, welche sich als kleines spitzes Zäpfchen am Kiesselbach'schen Ort, 1 cm über dem Nasenboden kennzeichnete. In Folge dessen war Patientin nur 4 Wochen lang frei von Beschwerden, dann traten unter Kopfschmerzen wieder täglich häufige Blutungen ein, z. B. schon durch Bücken, und bald wurde unter zunehmender Verengerung der Nase wieder eine Geschwulst gesehen. Diese fand ich ganz ähnlich der ersten, nur von tieferer blaurother Farbe und höchst leicht und heftig blutend. Diesmal erzwang ich nach Abschnürung der Geschwulst die galvanokaustische Zerstörung ihres Wurzelbodens, wodurch die Heilung dauernd blieb.

Mikroskopischer Befund. Epithel: geschichtetes Cylinderepithel, an der freien Oberfläche unregelmässig und abgeplattet. Gefässversorgung: mässig, keine Sinusbildung, keine Gefässanhäufung unter der Oberfläche. Die Gefässe sind in der Hauptsache angeordnet in Gruppen von Capillaren, welche ohne scharfe Abgrenzungslinie der Wand in sehr kernreichem Gewebe eingebettet liegen; keine Erweiterung der Gefässe. Grundgewebe: das eigentliche Grundgewebe bildet lockeres Bindegewebe. Drüsen: keine.

Fig. 9. Blutender Septumpolyp. Beobachtet September 1894. Eine 23jährige Frau litt seit Mai 1893 an häufigem, linksseitigem Nasenbluten, und bemerkte dort im März 1894 eine erbsengrosse Geschwulst, welche im Juni, Juli und August vom Hausarzt operirt wurde. In der linken Nasenhöhle, 0,5 cm hinter dem Nasenloch, liegt eine mehrfach gelappte, wie die ganze Nasenschleimhaut etwas hochrothe, leicht bewegliche Geschwulst von glatter Oberfläche, der vorderste Lappen trägt ein herzförmiges, seichtes, gelb belegtes Reibegeschwür. Durch Anhaken kann man sie nach links umlegen und sieht dann ihren 1,6 cm hinter dem Nasensteg und 1,5 cm über dem Nasenboden eingepflanzten 0,3 cm starken Stiel, in welchem dicke Gefässbäume verlaufen. Ausschneiden der Geschwulst mit dem Meissel sammt einem Stück Septumschleimhaut. Knorpel darunter gesund. Heilung.

Mikroskopischer Befund. Epithel: an der freien Oberfläche, soweit vorhanden, geschichtetes Pflasterepithel, an geschützten Stellen geschichtetes Cylinderepithel. Gefässe: sehr reichlich, namentlich in Form grosser Hohlräume in der Mitte. Grundgewebe: das aus spärlichem derbem Bindegewebe bestehende Stroma spannt sich strangförmig aus zwischen den von kernreichem Gewebe umgebenen Bluträumen. Diese haben keine regelmässige Wand mehr, unter dem Endothel folgt vielmehr sofort dieses kernreiche Gewebe. Drüsen: keine.

Fig. 10. Blutender Polyp der Aussenwand. Beobachtet April 1898. Eine 31jährige Frau hatte seit $^3/_4$ Jahren fast jeden Tag Blutungen aus beiden Nasenhälften, besonders aus der linken. Seit 7 Monaten wurden beide Nasengänge enger, seit 5 Monaten ist der rechte ganz undurchgängig. Deshalb wurden damals vom Hausarzt rechts Polypen operirt; darauf nur kurze Zeit Besserung, jetzt

Digitized by Google

and overhanging border, somewhat in the form of a fungus, become plainly visible. In the centre of the wound on the septum an artery bleeds profusely. Stopped by the galvano-cautery. For six months the epistaxis ceased, but then frequent capillary haemorrhage again set in. Not the least sign of tumour to be detected. Galvanocaustic treatment results in a permament cure.

The specimen was lost.

Fig. 8. Bleeding polypus of the septum. Observation October 1896. Girl aged 8 years. Since summer 1896 frequent epistaxis from the right side with a watery discharge causing excoriation. At the beginning of October 1896 her medical attendant removed a tumour the size of a pea and soon thereafter another of the same size, which had reappeared within a week. During both operations the haemorrhage was something „fearful and could hardly be stopped". Each time otitis media set in with severe brain symptoms till perforation of the membrana tympani took place. The right nasal cavity was now found to be almost completely occluded by a roundish polypus the size of a bean, with a smooth surface, of a soft consistence and the usual colour. I removed the same by the cold snare, but owing to the unruliness of the child all attempts to cauterize the seat of insertion had to be abandoned. The latter is to be seen as a small pointed cone projecting from Kiesselbach's site of predilection 1 cm above the nasal floor. Consequently the patient remained free from trouble only for four weeks. Then frequent haemorrhages accompanied by headaches again set in daily, for instance already on stooping. Soon the nasal stenosis increased and a tumour then became again visible. It bore the same character as the one which I had removed at the first operation, with the only difference that it was of a deeper purple colour and bled very readily and severely. This time, however, after snaring of the tumour I insisted on the application of the galvano-cautery and succeeded in destroying the base, from which it took its origin. The operation resulted in a permanent cure.

Microscopical appearance. Epithelium: stratified cylinder epithelium, on the free surface irregular and flattened. Blood supply: moderate, no formation of sinuses; no aggregation of bloodvessels beneath the surface. The vessels are mostly arranged in groups of capillaries, which are embedded in a multinucleated tissue without any distinct line of demarcation of their walls. No dilatation of the vessels. Basis substance: is composed chiefly of loose areolar tissue. Glands: absent.

Fig. 9. Bleeding polypus of the septum. Observation September 1894. Woman aged 23 years. Since May 1893 she suffers from frequent epistaxis from the left nostril and in March 1894 she noticed a tumour the size of a pea, which was operated on by her medical attendant in June, July and August. In the left nasal cavity 0,5 cm behind the nasal opening there is a lobulated, freely moveable, smooth tumour. It has the same deep red colour as the remaining mucosa of the nose and presents in its most anterior part a heart-shaped, shallow ulcer due to pressure with a yellowish base. After having seized the tumour with the forceps it is possible to displace the same to the left, whereupon the attachment of its pedicle, having a diameter of 0,3 cm and traversed by tortuous bloodvessels, is revealed 1,6 cm behind the bridge of the nose and 1,5 cm above the nasal floor. Excision of the tumour and a piece of the mucosa of the septum with the chisel. The underlying cartilage is healthy. Cured.

Microscopical appearance. Epithelium: on the free surface as far as the same exists stratified pavement, in non-exposed places stratified cylinder

Digitized by Google

rechts wieder vollständige Verstopfung. An der rechten Aussenwand, über dem vordersten Ende der unteren Muschel, hängt ein haselnussgrosser gestielter Polyp von knolliger Oberfläche, welche hochroth durch eine Menge paralleler Gefässe gestromt ist wie ein Apfel. Der 2 mm dicke Stiel liegt ohne Weiteres frei zu Tage. Bei Berührung blutet die Geschwulst sofort heftig. Ausschneiden mit dem Meissel mit folgender Galvanokaustik. In der linken Nasenhöhle bemerkt man hochgradige Rhinitis sicca: Eiterkrusten, Röthung und Auflockerung der leicht blutenden Schleimhaut.

Mikroskopischer Befund: Lymphohämangiom. An der freien Oberfläche der Geschwulst Plattenepithel mit einer Hornschicht, an der Grundfläche Uebergangsepithel. Die Grundsubstanz wird gebildet von einem zarten Bindegewebe mit zahlreichen Saftlücken. Diese Grundsubstanz ist ausserordentlich reichlich durchsetzt von Gefässräumen, welche theils dünnwandig sind und Inhalt nicht mehr erkennen lassen, immer aber Endothel enthalten, theilweise mit Blut erfüllt sind und häufig deutliche Bestandtheile einer wohl ausgebildeten Gefässwand zeigen. Letztere finden sich keineswegs nur im Innern des Polypen, sondern auch dicht unter der Oberfläche, wo sie auch häufig wurmförmig gewunden sind. Die Rundzelleninfiltration findet sich am stärksten in den äussersten Theilen der Geschwulst.

Ueber die blutenden Polypen ist kurz zusammenfassend zu betonen, dass der Geschwulstbildung ausnahmslos habituelles Nasenbluten vorausgegangen ist, dass seine erste Enstehung aus einem blutenden Gefäss heraus beobachtet wurde, dass sein Sitz fast immer das Septum ist, und dann immer das Kiesselbach'sche Gefäss in seinem unteren, seltener oberen Verlauf, wo der bohrende Finger nicht beikommen kann, dass er aber auch (Fig. 10) an der Aussenwand vorkommen kann, dass sein Aussehen mehr fleischartig ist, als dasjenige des Schleimpolypen, dass er immer nachwächst, wenn der Wurzelboden nicht gründlich zerstört wird, und dass er oft in unerhört kurzen Fristen zur früheren Grösse nachwächst. Ferner weist die Tafel weder ein Vorwiegen eines der beiden Geschlechter, noch einer der beiden Nasenhälften auf.

Was das mikroskopische Verhalten anlangt, so bestand die Decke meist aus Cylinderepithel an geschützten Stellen, aus Uebergangs- und Pflasterepithel an ungeschützten Stellen. Die Blutgefässe waren meist der Zahl nach abnorm vermehrt, und fast immer erweitert, häufig geradezu sinuös, und entbehrten sogar nicht selten eigener Wandungen. Einmal waren auch die Saftlücken stark erweitert. Das Grundgewebe war meist zart und locker, oft schleimig, immer reichlich mit Rundzellen durchsetzt.

Mit der Beziehung zwischen dem blutenden Polypen und Rhinitis sicca verhält es sich ebenso, wie mit derjenigen zwischen Epistaxis und Rhinitis sicca: der blutende Polyp wächst immer auf dem Boden entzündlich wuchernder Blutgefässe, gleichgültig, ob er von der Wand eines einzigen ectatischen Gefässes oder von einer granulirenden oder cavernös entarteten Schleimhautpartie seinen Ausgang nimmt. Auch der blutende Nasenpolyp ist somit meist ein Product der Rhinitis sicca.

So kann man also ungezwungen die vier Tafeln XXI—XXIV (nach Zuckerkandl-Siebenmann) als Schilderung der Rhinitis sicca mit ihren verschiedenen Entwickelungs- und Endstufen als eines einzigen fortlaufenden Processes zusammenfassen, der beginnt mit Umwandlung des Flimmerepithels in Pflasterepithel, welches in sichtbare pachydermische Anbildung gerathen kann.

Digitized by Google

epithelium. Vessels: very numerous especially as large cavities in the centre. Basis substance: the stroma consisting of scanty, tough connective tissue branches out between the blood spaces surrounded by nucleated tissue. These spaces, instead of having regular walls, are lined by endothelial cells and immediately external to the endothelial lining is the above mentioned nucleated tissue. Glands: absent.

Fig. 10. Bleeding polypus of the external wall. Observation April 1898. Woman aged 31 years. Since nine months she suffers almost daily from repeated haemorrhage from both nostrils, but principally from the left side. Since seven months both nasal passages became narrower and since five months the right is completely obstructed. For this reason she was operated on and several polypi were removed from the right side of the nose by her medical attendant. The operation was followed by an improvement in the patient's condition, which lasted, however, only for a short time, and now the right side is again completely obstructed. From the right external wall over the foremost end of the inferior turbinal hangs a pedunculated polypus, the size of a hazel-nut having a nodular surface. The latter, being traversed by numerous vessels running parallel to one another, presents red striae giving it very much the appearance of an apple. The 2 mm thick pedicle is to be seen distinctly. On being touched the tumour bleeds at once profusely. Excision by the chisel followed by cauterization with the galvano-cautery. In the left nasal cavity a very severe form of rhinitis sicca exists: pustular crusts, reddening and softening of the mucosa, which bleeds readily.

Microscopical appearance: Lymphohaemangioma. On the free surface of the tumour pavement epithelium with a keratinoid layer, on the basal surface transitional epithelium. The basis substance is composed of a delicate connective tissue with numerous lymph spaces. In this basis substance numerous spaces and cavities are to be seen. Partly these have thin walls and contents which are not well recognisable, but they are always lined by endothelium. Partly, too, they are filled with blood and frequently show distinct elements of a well formed wall of a vessel. The latter are by no means to be found exclusively inside the polypus, but sometimes directly under the surface where they often take a tortuous course. The round cell infiltration is most marked in the peripheral parts of the tumour.

After a brief review of the Bleeding polypi I should like to lay stress on the following points: the formation of the tumour was in all cases preceeded by habitual epistaxis and a bleeding vessel could be looked upon as its direct exciting cause. Further its seat of predilection was almost always the septum and then invariably Kiesselbach's artery in its lower and more rarely in its upper part, the latter not being within reach of the boring finger. At the same time, however, it must be admitted that the tumour may also spring from the external wall (Fig. 10). It has a more fleshy appearance than the mucous polypus and always recurs, if the base from which it grows has not been extensively destroyed. This explains why in such a large number of cases it grows again to its former size in an exceedingly short time. Finally these cases show no preference for either the one or the other half of the nose; the sex, too, is immaterial.

Microscopical appearance: the uppermost layer consisted chiefly of cylinder epithelium in the non-exposed parts and of transitional and pavement epithelium in the parts subjected to pressure. The bloodvessels were generally

Digitized by Google

Die Schleimhaut wird dadurch trocken, die Blutgefässe werden brüchig. Durch spontane oder besonders durch traumatische oberflächliche oder intramucöse Blutungen entstehen oberflächliche Erosionen und intramucöse Trümmerherde, cavernöse Hohlräume, Gelbfärbung (Xanthose) durch Blutpigmente, und nun sind dreierlei Ausgänge möglich: 1. in Vernarbung, 2. in Zerfall (perforirendes Septumgeschwür), 3. in Gewebswucherung (blutender Polyp).

Folgendes Schema möge dies erläutern:

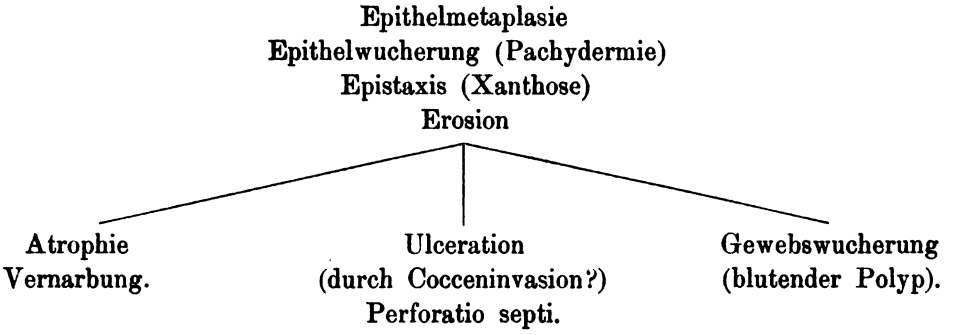

Digitized by Google

very much increased in number and almost without exception dilated, often opening into irregular blood spaces which were not surrounded by proper vessel-walls. In one case a marked dilatation of the lymph spaces, too, had taken place. The basis substance was composed of loose delicate tissue, often mucoid and alway infiltrated by numerous round cells.

Between the Bleeding polypus and Rhinitis sicca the same relations exist as between Epistaxis and Rhinitis sicca: the bleeding polypus always grows from a base formed by bloodvessels proliferating in consequence of inflammation, no matter whether it takes its origin from a single dilated vessel or from a piece of mucosa which is granulating or has undergone cavernous degeneration. The bleeding nasal polypus is therefore also mostly caused by Rhinitis sicca.

For this reason we need not hesitate to look with Zuckerkandl-Siebenmann upon Plates XXI—XXIV as describing the Rhinitis sicca with its various stages of development and termination as one continuous process, commencing with the conversion of ciliated into pavement epithelium, which may again develope into marked pachydermique hypertrophy. This leads to dryness of the mucosa and softening of the walls of the bloodvessels. Spontaneous and especially traumatic haemorrhages under the surface or into the mucosa lead to superficial erosions, necrosed patches of mucosa, formation of cavernous cavities, and yellow discolouration (Xanthosis) by blood pigments. Thus, the following terminations may occur: 1. Cicatrization, 2. Destruction (perforating ulcer of the septum), 3. Proliferation of tissue (bleeding polypus).

With these remarks the following classification may be presented to the reader:

Metaplasia of the epithelium
Proliferation of the epithelium (Pachydermia)
Epistaxis (Xanthosis)
Erosion

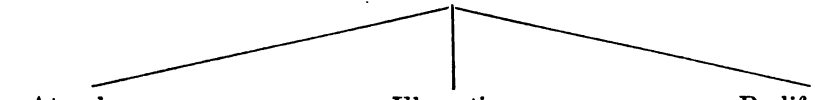

Atrophy Cicatrization.	Ulceration (through invasion of cocci?) Perforation of the septum.	Proliferation of tissue (bleeding polypus).

Digitized by Google

Tafel XXV.

Tuberkulose.

Fig. 1 a. Tuberkulose (lupöse Form) der äusseren und inneren Nase. Beobachtet von 1897 an bei einer 61jährigen Frau. Vor 14 Jahren entstanden auf der rechten Wange zwei Knötchen, die sich trotz Aetzen und Brennen auf den grössten Theil der Wange weiter ausbreiteten, bis sie anno 1890 in der Veielschen Anstalt mit Pyrogallolsalbe gründlich beseitigt wurden.

b. Vor 3 Jahren wurden rothe Wucherungen im Innern der Nase bemerkt, wegen derer damals zuerst gebrannt und anno 1894 auch die Nase geschlitzt wurde, um „Knöchelchen und Fleisch" herauszunehmen. Seit $^3/_4$ Jahren wurden die ersten Knötchen auf dem Nasenrücken bemerkt, welche sich seither rasch vermehrt haben. Am Nasenrücken ist die Operationsnarbe und ihre Umgebung hier und da fleckig geröthet, mit lupösen braunrothen Knötchen durchsetzt. Die rechte Wange ist spurlos geheilt mit weicher, zarter Narbe. An rechter unterer Muschel ist ein granulirender Substanzverlust, im knorpeligen Theil des Septum eine pfennigstückgrosse Perforation. An deren unterem Rand spriessen reichlich eckigkörnige, weiche, rothe, leicht blutende Granulationen; im Uebrigen ist der Lochrand vernarbt. Nachdem diese Septumgranulationen einigemal mit Löffeln, Galvanokaustik und Lapissonde beseitigt worden waren, sind sie bis heute ausgeblieben. Dagegen sind die Hautknötchen am Nasenrücken heute noch nicht endgiltig beseitigt. Die Lungen sind gesund.

Fig. 2 a. Tuberkulose (lupöse Form) der äusseren und inneren Nase. 15jähriges Mädchen. Seit $1^1/_2$ Jahren ist die Nasenspitze eingenommen von einem 1 cm grossen braunrothvioletten Fleck, welcher nach der Mitte zu rundlichkörnig erhaben ist und von dessen Rand vergrösserte Gefässe ausgehen. Die Epidermis ist überall erhalten. Im Innern der Nase finden sich nur reichliche, nicht riechende Eiterkrusten, welche eine geröthete, sehr leicht blutende Schleimhaut bedecken, aber deutliche Ulceration ist nirgends zu sehen. Erst nach 3 Monaten zeigt sich die rechte Seite des Septum in ein grosses flächenhaftes, rothes, körniges Geschwür ohne jeden Detritus und das Vorderende der linken unteren Muschel in einen gleich aussehenden geschwürigen Zapfen verwandelt. Sonde, Löffel, Kauter gelangen von dem Herd der Nasenspitze durch offene Bahnen bis zum Septumgeschwür. Der Process wurde gebessert, aber Patientin entzog sich der Behandlung. Auf den Lungen konnte man nichts von Tuberkulose finden.

Fig. 3. Tuberkulose (lupöse Form) der äusseren und inneren Nase. 15jähriges Mädchen. Beobachtet 1893. Auf der rechten Hälfte der Oberlippe, in den rechten Naseneingang sich hineinziehend, befindet sich ein 12 mm grosses rund-

Digitized by Google

Plate XXV.

Tuberculosis.

Fig. 1 a. Tuberculosis (lupoid form) of the external and internal parts of the nose. Observation 1897. Woman aged 61 years. Two years ago two small nodules appeared on the right cheek. These gradually spread over the greater part of the cheek notwithstanding continuous treatment by the caustic stick and the galvano-cautery. In 1890 they were, however, thoroughly removed in the private medical home of Dr. Veiel by pyrogallic ointment.

b. Three years ago red granulations were noticed within the nose. These were at first cauterised, but 1894 free access to the nose was gained by splitting it in the middle line, when „nodules and flesh" were removed. Nine months ago the first nodules were noticed on the nasal dorsum and since then they have rapidly increased in number. The operation scar on the nasal dorsum and the surrounding tissue presents a mottled appearance and is infiltrated by amber-coloured lupoid nodules. The right cheek is entirely healed and only a soft, pliant scar is left. On the right inferior turbinal there is a granulating loss of substance, in the cartilaginous part of the septum a perforation about the size of a farthing. At the inferior border of the septum numerous angle-shaped, soft, papillary granulations, which are of a red tint and bleed readily, proliferate. The remainder of the perforation has undergone cicatrization. After repeated removal of these granulations of the septum by a Volkmann's spoon and cauterization by nitrate of silver and the galvano-cautery no recurrence has up to the present date taken place. The nodules in the skin, however, have not even up to now been entirely removed. The lungs are apparently healthy.

Fig. 2 a. Tuberculosis (lupoid form) of the external and internal parts of the nose. Girl aged 15 years. Since a year and a half a spot about 1 cm in diameter and of a brownish-red, violet colour has formed on the tip of the nose. The centre, from the edge of which dilated bloodvessels branch off, is granular and slightly prominent. The epidermis is throughout intact. In the interior of the nose, however, numerous non-offensive scabs are to be seen. These cover the mucosa, which is reddened and bleeds very readily, but there are nowhere signs of ulceration. Three months elapsed before a large, shallow, granular, red ulcer appeared on the right side of the septum. Its base was free from all débris and the anterior part of the left inferior turbinal was converted into an ulcerative cone, which presented the same appearance. The probe, Volkmann's spoon, and the galvano-cautery passed from the diseased patch in the tip of the nose right down to the ulcer of the septum without meeting with any resistance. The process began to heal, but the patient refused further treatment. The lungs showed no signs of tuberculous disease.

Digitized by Google

Digitized by Google

Digitized by Google

1a

1b

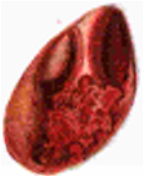

2a

3a

4a

2b

3b

4b

Digitized by Google

Digitized by Google

liches Geschwür, aus welchem sich rundliche, grosse, rothbraune Knötchen erheben. Ebenso ist das vordere Ende der linken unteren Muschel und das Septum linkerseits der Sitz eines Geschwürs mit körnigem Grunde. Auf den Lungen ist nichts nachzuweisen. Durch Löffeln und Galvanokaustik wurde alles Krankhafte entfernt. Bis Juli 1896 kein Rückfall.

Fig. 4. Tuberkulose (lupöse Form) der äusseren und inneren Nase. Beobachtet 1895 bei einem 19jährigen Mädchen. Der rechte Nasenflügel ist von einer körnigen blaubraunrothen ulcerirten Wucherung eingenommen, welche sich über den Nasenboden bis zur rechten unteren Muschel und zum Septum hin fortsetzt. Dieses ist rechts stark verdickt und ulcerirt, und trägt an entsprechender Stelle auch auf der linken Seite eine pilzförmige tuberkulöse Infiltration. Durch scharfen Löffel und Galvanokaustik wurde alles beseitigt, doch hat sich Patientin zu frühzeitig weiterer Behandlung entzogen. Spina ventosa des rechten Mittelfingers. Lungen anscheinend gesund.

Digitized by Google

Fig. 3. Tuberculosis (lupoid form) of the external and internal parts of the nose. Observation 1893. Girl aged 15 years. On the right half of the upper lip, extending into the right side of the anterior nares, a rounded ulcer 12 mm in diameter is to be seen. Large, rounded, reddish-brown tubercles project from its surface. The anterior extremity of the left inferior turbinal and the left side of the septum present the same appearance. Lungs apparently healthy. By a Volkmann's spoon and the galvano-cautery all diseased tissue was removed. Till June 1896 no recurrence.

Fig. 4. Tuberculosis (lupoid form) of the external and internal parts of the nose. Observation 1895. Girl aged 19 years. The right ala nasi is occupied by a granular, bluish-brown-red ulcerating proliferation, which extends along the nasal floor into the right inferior turbinal and into the septum. The latter is very much thickened and ulcerated on the right side, and on the left there is a corresponding fungiform tuberculous infiltration. Removal of all diseased parts by Volkmann's spoon and the galvano-cautery. Patient would not submit, however, to a continuation of this treatment. Spina ventosa of the right middle finger. Lungs apparently healthy.

Digitized by Google

Tafel XXVI.

Tuberkulose.

Fig. 1 a. **Tuberkulose der äusseren und inneren Nase (lupöse Form).** 1898 beobachtet bei einer 50jährigen Frau, welche seit 6 Jahren nasenkrank ist. Damals bekam sie zuerst durch das rechte Nasenloch keine Luft, dann kam die Röthung des Nasenrückens und zuletzt bildeten sich die Borken. Patientin ist schon seit Jahren mehrfach mit Salben und Löffeln behandelt worden. Seit Frühjahr 1897 besteht der jetzige Zustand. Am linken äusseren Augenwinkel befindet sich eine bis zum Knochen gehende Narbe. Der ganze Nasenrücken ist geschwollen und blauroth gefärbt. Auf der Höhe der Schwellung sitzen 3 braungelbe Krusten, welche in Terrassenschichten aufgebaut oben einen umwallten Krater haben, so dass das ganze Bild einer syphilitischen Rupia zum Verwechseln ähnlich sieht.

b. Entfernt man diese Krusten, was leicht geschieht, da sie auf dicker, flüssiger Eiterschicht lagern, so sieht man aus der blaurothen Nasenschwellung 3 haselnussgrosse ulcerirte Hügel ca. 1 cm hoch herausquellen; sie sind blutroth, fischrogenähnlich fein granulirt. Der ganze rechte Nasenflügel, besonders aber die Umrandung des rechten Nasenlochs und das Filtrum ist verdickt, entzündlich infiltrirt.

c. Am Nasenloch beginnt die Maceration dieser infiltrirten Haut, tiefer innen geht sie in Ulceration über mit Bildung von klein- und grosslappigen Granulationen und noch tiefer ist die Schleimhaut wieder einfach rauh geschwürig. Durch jene dicken Granulationen ist das Atrium stark verengt. Patientin unterzieht sich keiner Behandlung.

Fig. 2 a. **Tuberkulose des Naseneingangs (nicht lupöse Form).** Beobachtet November 1895 an einem 16jährigen Mädchen, welches im Frühjahr an Husten mit gelbem Auswurf erkrankte, im Sommer heisere Stimme bekam, und seit 6 Wochen am Aussenrand des rechten Nasenflügels Krusten, nach deren Abreisen ein Geschwür bemerkte, das sich immer mehr vergrösserte. Seit 4 Wochen bestehen Schluckschmerzen, besonders beim Schlucken harter Speisen.

Status präsens. Nase: der untere Theil der rechten Nasenwand ist auf die Strecke von 3 cm von einem tuberkulösen Herd eingenommen, dessen oberes Ende eine geschlossene Infiltration, dessen untere zwei Drittel ein Geschwür darstellen. Oben innen ist dieses Geschwür mit runden roten Granulationen besetzt, während sie unten aussen fehlen. Der unterste Theil des Geschwürs, welcher in die äussere Einfassung ein Loch hineingefressen hat, hat stellenweise gelbweissen Grund, der äusserste Rand aber entbehrt derart jeglicher Granulations- oder Detritusbildung, dass man unverändert die wunden Gewebstheile, also die blutroth umränderte Haut, das schneeweisse fibröse Gewebe und die Knorpel nackt daliegen sieht. Es sieht aus, wie wenn ein Stück des Nasenflügels frisch herausgekrallt worden wäre.

b. Larynx: hochrothe, ödematöse Schwellung der rechten Kehldeckelhälfte; an der Umschlagstelle vom oberen zum rechten seitlichen Rand ein eirundes, kraterförmiges, gelbbelegtes Geschwür. Linke aryepiglottische Falte hoch

Digitized by Google

Plate XXVI.

Tuberculosis.

Fig. 1 a. **Tuberculosis of the external and internal parts of the nose (lupoid form).** Observation 1898. Woman aged 50 years. Since six years she suffers from nasal trouble. At that time the right nostril first became obstructed followed by a reddening of the nasal dorsum and finally by the formation of crusts. Since years the patient has already been treated with ointments and scraping by a Volkmann's spoon. Since spring 1897 the present condition exists. Commencing at the external canthus of the left eye a scar is seen running down to the bone. The whole of the nasal dorsum presents a swollen appearance and a blue-red discolouration. On the summit of this swelling three brownish-yellow crusts are situated, which form a conical concretion with an excavated ulceration in the centre, the whole closely resembling syphilitic rupia.

b. These crusts can be easily detached as they are situated on a layer of thick creamy pus. After their removal three ulcerated eminences about 1 cm high and of the size of a hazel-nut are to be seen projecting from the blue-red nasal swelling; they are of a blue-red colour and of a finely granular structure, thus bearing a marked resemblance to the roe of a herring. The whole of the right ala nasi and especially its surrounding tissue and the filtrum are thickened and show signs of inflammatory infiltration.

c. Round the nostril maceration of this infiltrated skin area has commenced; deeper down ulceration has taken place accompanied by the formation of small and large clusters of granulations. In still deeper layers, again, the mucosa is only rough and ulcerative. A marked stenosis has been caused by the above mentioned large granulations. The patient refused to be treated.

Fig. 2 a. **Tuberculosis of the anterior nares (non-lupoid form).** Observation November 1895. Girl aged 16 years. In spring she was taken ill with a cough accompanied by yellow expectoration, and in the course of the summer her voice became hoarse. Since six months crusts have formed on the outside of the right ala nasi. After their removal an ulcer was noticed, which gradually increased in size. Since a month patient suffers from dysphagia, especially when swallowing solid food.

Present condition. Nose: the lower part of the right nasal wall is occupied by a tuberculous patch extending some 3 cm. Its upper end shows a circumscribed infiltration, but its lower two-thirds have undergone ulceration. Above and internally this ulcer is covered with round red granulations, which, however, are absent below and externally. The lower part of the ulcer, which has eaten its way into the surrounding tissue, presents here and there a yellowish-white base, the peripheral parts being free from all formation of débris or granulation tissue. Therefore the diseased tissues consisting of the skin surrounded by a dusky areola, the fibrous tissue silvery white and glistening, and the cartilage are to be seen freely exposed. Its appearance is that of a piece of the ala nasi recently torn out by the sharp nails of a child.

Digitized by Google

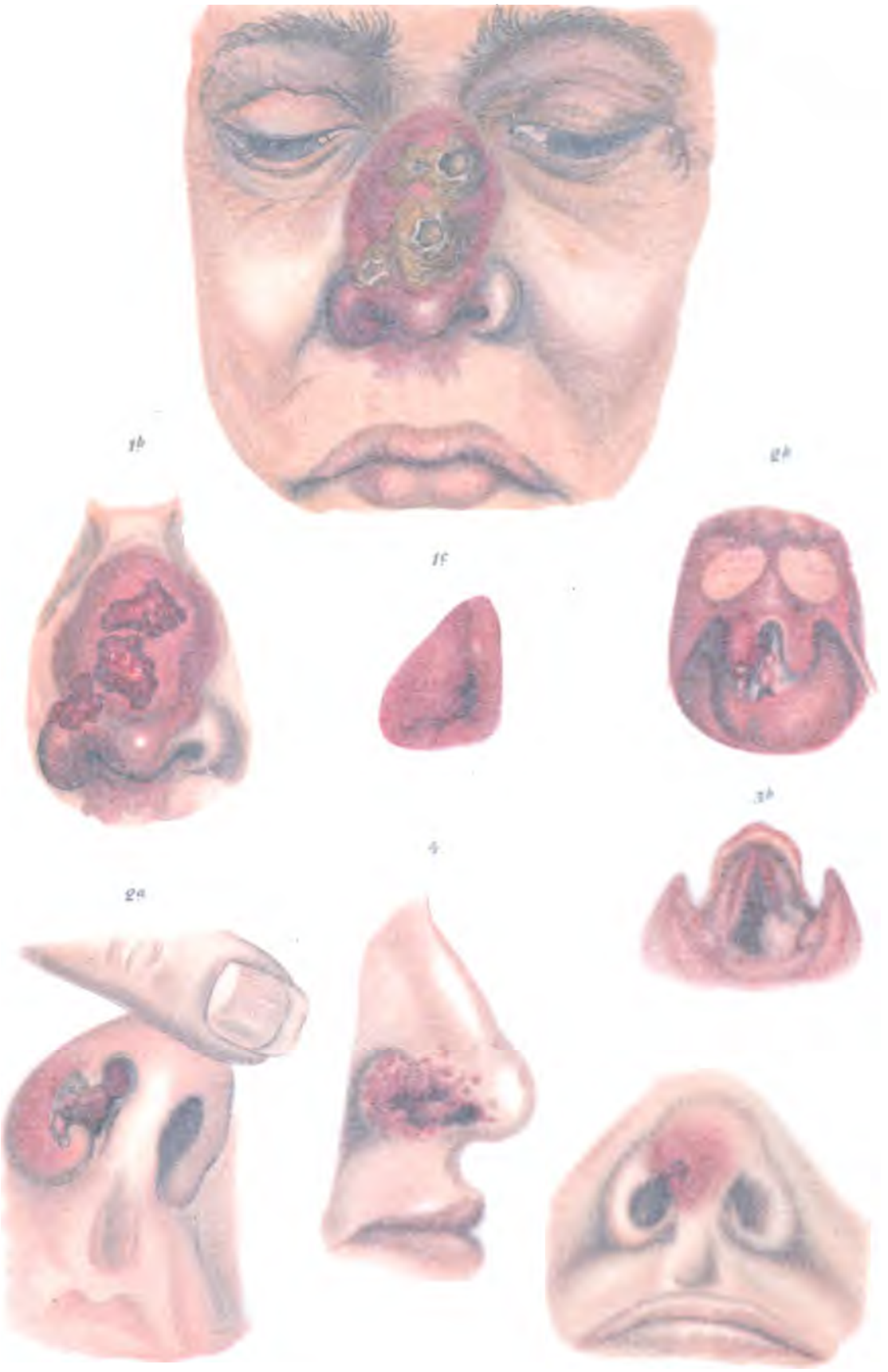

Digitized by Google

Plate XXVI.

Tuberculosis.

[illegible] the external and internal parts of the nose [illegible]

[illegible]

[illegible]

[

1a

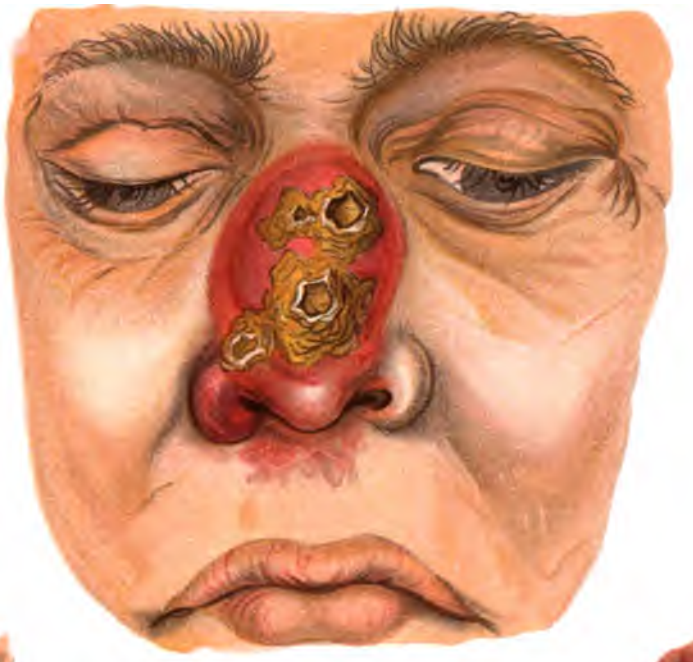

1b

1c

2b

3b

4.

2a

3a

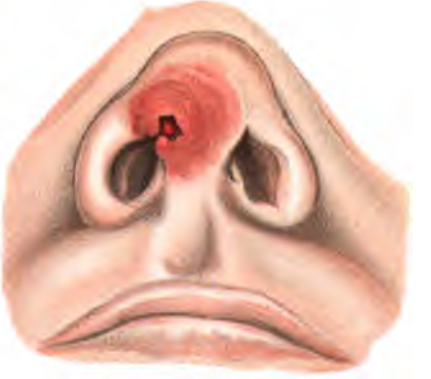

Lith. Anst. v. Werner & Winter Frankfurt a. M.

Digitized by Google

Digitized by Google

geschwollen, ödematös, ihre Innenseite rauh, macerirt, geht allmählich über in ein grosses Geschwür des linken Taschenbands, welches hier gelbgrünweissen Grund hat, dort blassrothe, grosse lappige Granulationen treibt. Von der linken Stimmlippe ist wegen der vergrösserten Taschenfalte nichts zu sehen.

Lungen: auf rechter Spitze vorn und hinten Schall abgeschwächt. Ueber Supra- und Infraclaviculargrube Inspirium abgeschwächt, Exspirium verlängert. Linke Lunge gesund.

Im Verlauf von 5 Monaten wurden das Geschwür der Nase und der Epiglottis durch Galvanokaustik, Löffel und Lapisstift ganz, dasjenige der linken Taschenfalte fast ganz zur Vernarbung gebracht, dann blieb Patientin im April 1896 weg und starb laut Nachricht im Juli 1896 „von den Lungen aus".

Fig. 3 a. **Tuberkulose am Naseneingang (nicht lupöse Form).** Beobachtet April 1899. 26jähriges erblich belastetes Mädchen. Vor 2 Jahren erkrankte es auf den Lungen. Die damals vorhandene Heiserkeit verschwand nach 8 Wochen und stellte sich erst seit Juli 1898 wieder ein, dagegen ist Husten und Auswurf bis heute geblieben.

Status präsens. Nase: im vordersten Winkel des rechten Nasenlochs sieht man ein hanfkorngrosses scharfrandiges Geschwür mit weithin blaurothem unterminirtem Rand. Sein Grund wird durch leuchtend hellrothe Granulationen gebildet. Der Herd stellt sich beim Versuch, ihn zu zerstören, viel breiter und tiefer heraus, als er äusserlich den Anschein hat.

b. Larynx: Die rechte Stimmlippe ist nur hochroth und walzenförmig geschwellt; die linke, ebenfalls hochrothe Stimmlippe trägt ihrem ganzen Rand entlang ein Spaltgeschwür, welches auf die Hinterwand übergeht, denn über der linken hinteren Commissur wächst aus dieser ein zerklüfteter blassrother Granulationshügel mit blassgelben ulcerirten Spitzen heraus.

Lungen: Die ganze linke Lunge ist krank, im Oberlappen sind schon grosse Cavernen. Patientin steht noch in Behandlung. Die Nase war nach dem ersten Eingriff ganz vernarbt und anscheinend von allem Krankhaften befreit, der Kehlkopf, Stimme, Allgemeinbefinden nach 3maliger Galvanokauterisation bedeutend gebessert.

Fig. 4. **Tuberkulose des Naseneingangs (lupöse Form).** Beobachtet April 1892. Ein 20jähriges Mädchen bemerkte im Juli 1891 an der Aussenseite des rechten Nasenflügels Bildung von mehreren Knötchen, Röthung und Borken, welche seit October auch auf das Naseninnere übergegriffen hat. Seit dem letzten Winter hat sie im rechten oberen Augenlid und am rechten Thränensack ebenfalls Knötchen. Der ganze rechte Nasenlochrand und Nasenflügel ist eingenommen von einer warzigen gewulsteten Verdickung, welche aus einzelnen schmutzig braunrothen Knötchen zusammengesetzt ist; gleichbeschaffene Einzelknötchen sind über die übrige untere Nase zerstreut. Dieser Process setzt sich ins Innere der Nase fort als lupöses Ringgeschwür des Vestibulum. Die Lungenuntersuchung ergibt nichts von Tuberkulose. October 1896 wurde Patientin nach einer grossen Reihe von Eingriffen mit dem scharfen Löffel und Galvanokauter geheilt entlassen.

Digitized by Google

b. Larynx: deep-red, oedematous swelling of the right side of the epiglottis; at the junction of the upper with the right lateral border is an oval crater-like ulcer with a yellow base. Left ary-epiglottic fold very much swollen oedematous, its inner surface rough and macerated gradually forms a large ulcer on the left superior thyro-arytenoid ligament, which partly has a yellowish-green-white base and partly is covered by large clusters of pale-red granulations. Of the left vocal cord nothing whatever is to be seen owing to the enlargement of the ary-epiglottic fold.

Lungs: over the right apex both in front and behind percussion note impaired. Over the supra and infraclavicular fossa inspiratory murmur diminished, expiratory murmur prolonged. Left lung healthy. In the course of five months treatment by the galvano-cautery, Volkmann's spoon and the caustic stick was followed by complete cicatrization of the ulcer of the nose and of the epiglottis, and almost complete cicatrization of the left ary-epiglottic fold. In April 1896 patient declined further treatment and according to information received she died in July 1896 from „lung disease".

Fig. 3 a. **Tuberculosis of the anterior nares (non-lupoid form).** Observation April 1899. Girl aged 26 years. History of phthisis in family. Two years ago lungs affected for the first time. The accompanying hoarseness disappeared after two months, but reappeared again in July 1898. At present still persistent cough and expectoration.

Present condition. Nose: in the foremost angle of the right nostril a sharply defined ulcer the size of a hempseed is to be seen. Its edge is blue-red and undermined for a considerable distance. Its base consists of intensely bright red granulations. An attempt to destroy the patch shows that the same extends in reality much deeper down than had seemed to be the case.

b. Larynx: the right vocal cord shows only a deep-red, cylindrical swelling, whereas the left vocal cord, which is of the same deep-red colour, presents a fissure ulcer extending along its whole border. Then its spreads to the posterior wall, from where just above the left side of the arytenoid commissure a ragged, pale-red granulation tumour grows with yellowish ulcerating points.

Lungs: the whole left lung is affected and in the upper lobe large cavities are already to be found. Patient is still under treatment. After the first operation the nose was completely cicatrised and appeared to be all right again. Application of the galvano-cautery three times resulted in a marked improvement of the larynx, voice and patient's general-state of health.

Fig. 4. **Tuberculosis of the anterior nares (lupoid form).** Observation April 1892. Girl aged 20 years. July 1891 the patient noticed on the outside of her right ala nasi a reddening accompanied by the formation of several nodules and crusts, which have extended on to the interior of the nose since October. Since last winter nodules have also formed in the right upper eyelid and lachrymal sac. The whole of the inferior border of the right nostril and of the ala nasi is occupied by a warty, protuberant thickening, which consists of several nodules of a dirty, brown-red colour. Similar isolated nodules occur scattered over the remaining inferior part of the nose. This process extends into the interior of the nose and forms in the vestibulum a circular lupoid ulcer. Examination of the lungs revealed no signs of tuberculosis. In October 1896 the patient was discharged as completely cured after having been repeatedly treated by scraping with a sharp spoon and the galvano-cautery.

Digitized by Google

Tafel XXVII.

Tuberkulose.

Fig. 1 a. **Tuberkulose am Naseneingang (lupöse Form).** Beobachtet October 1892. 18jähriges Mädchen. 2 Brüder leiden an Lungentuberkulose. Patientin erkrankte im August an Röthung der Nasenspitze, Schrunden am Naseneingang und Entzündung des Zahnfleisches. Dazu gesellte sich Husten und seither ist Patientin bleich geworden und stark abgemagert. Die Unterseite der Nasenspitze ist schmutzig violett verfärbt. Diese Injection biegt beiderseits dem Nasensteg entlang zur hinteren Umrandung des Nasenlochs um. Hier ist rechterseits die Cutis dick infiltrirt, in nach hinten aussen convergirende dicke Falten gelegt, auf deren Höhe die Epidermis verdickt, gequollen, trüb, milchblauweiss, theilweise auch macerirt ist. Beim Auseinanderziehen der Falten kommt inmitten dieser eine breite Schrunde zu Tage mit feingranulirtem Grunde. Die Zacken des Zahnfleisches zwischen den oberen Schneidezähnen sind geröthet, geschwollen, aufgelockert, aber nicht ulcerirt. Der Rachen und Kehlkopf ist frei, auf den Lungen ist nur rauhes Atmen in beiden Spitzen nachzuweisen. Seither habe ich Patientin nicht mehr gesehen. Ich höre aber, dass sie im März 1893 eine Lungenblutung bekam und am 2. September 1893 an Lungentuberkulose gestorben ist.

b. Die Schrunde und ihre Umgebung in etwa doppelter Grösse gezeichnet.

Fig. 2. **Tuberkulose am Naseneingang (lupöse Form).** Beobachtet Juni 1897 an einem 12jährigen Mädchen. Ihre Mutter hat sofort nach der Geburt der Patientin, noch im Wochenbett erstmals, und vor 2 Jahren wiederholt an Pleuritis gelitten, dann auch an Husten, Blutspucken und gelbem Auswurf. Patientin soll vor 7 Jahren Hirnentzündung durchgemacht haben. Vor 5 Monaten begann ihr Nasenleiden mit schmerzhafter Schwellung des Nasenrückens, seit 3 Monaten ist der Nasensteg rechts wund und reichlich verkrustet.

Der Nasensteg, ein Theil des Filtrum und der Oberlippe sind leicht geröthet, nach dem hinteren rechten Nasenlochrand hin blauroth; dieser Randtheil selbst ist in eine blaurothe glänzende Infiltration verwandelt, welche nach innen granulirt; auch die ganze untere Muschel- und Septumschleimhaut ist, soweit sichtbar, granulirt. Die Submentaldrüse ist geschwollen. Auf der linken Lungenspitze ist der Schall vorn und hinten leerer. Patientin lässt örtliche Behandlung beginnen, aber nicht vollenden. Nachdem die im Nasenloch sichtbare Granulation beseitigt ist, verschwindet von selbst die erwähnte Hautröthung.

Fig. 3 a. **Tuberkulose im Vestibulum nasi (nicht lupöse Form).** Beobachtet 1885 an einem schlecht ernährten 48jährigen Mann. Anamnese und Lungenbefund fehlt. Grosses Geschwür der ganzen unteren Nasenhöhle, welche das ganze Septum membranaceum verzehrt, den vorderen Theil des Septum cartilagineum bloss gelegt und in seinem hinteren Theil eine 2 cm grosse Perforation gesetzt hat. Die äussere Haut der unteren Nase ist verdünnt, welk, blaurot.

b. zeigt den Fortschritt der Zerstörung innerhalb 5 Monaten.

Digitized by Google

Plate XXVII.

Tuberculosis.

Fig. 1 a. **Tuberculosis of the anterior nares (lupoid form).** Observation October 1892. Girl aged 18 years. Two of her brothers suffer from pulmonary phthisis. Patient's illnes commenced in August with reddening of the tip of the nose, formation of rhagades at the anterior nares, and inflammation of the gums. She then began to cough and grew remarkably pale and emaciated. The under surface of the tip of the nose shows a dirty-violett discolouration, which extends along both sides of the nose up to the posterior border of the nostril. On the right the cutis is very much infiltrated and forms thick folds, which converge backwards and outwards. On their top the epidermis is thickened, swollen, cloudy, of a bluish-white milky colour, and partly macerated. In the centre of these folds, when separated from one another, appears a deep fissure with a finely granular base. The mucosa between the upper incisor teeth is reddened, swollen, spongy, but not ulcerated. The larynx and pharynx are apparently healthy. Only over the apex of both lungs harsh breathing is to be detected. Since then I have not seen the patient again. According to information, however, she had an attack of haemoptoe in March 1893 and died of pulmonary phthisis on September 2nd 1893.

b. The rhagade and its neighbourhood drawn about twice their natural size.

Fig. 2. **Tuberculosis of the anterior nares (lupoid form).** Observation June 1897. Girl aged 12 years. Directly after the birth of this child the mother was taken ill with pleurisy for the first time, and two years ago she suffered from recurrent attacks accompanied by cough, haemoptoe, and yellow expectoration. Seven years ago she was said to have been laid up with inflammation of the brain. Five months ago the nasal trouble commenced with painful swelling of the nasal dorsum, and two months later the right side of the bridge of the nose became excoriated and covered with numerous crusts.

The bridge of the nose and parts of the filtrum and of the upper lip are slightly reddened and towards the posterior border of the right nostril of a somewhat purplish colour. This marginal zone is transformed into a shiny, blue-red infiltration granulating inwards. The whole mucosa of the inferior turbinal and of the septum is also, as far as it is visible, granulating. The submental gland is swollen. Over the apex of the left lung there is impairment of resonance both at the back and in front. Local treatment was begun, but not continued. After the visible granulations in the nostril had been removed, the above mentioned reddening of the skin disappeared spontaneously.

Fig. 3 a. **Tuberculosis in the vestibulum nasi (non-lupoid form).** Observation 1885. Man aged 48 years, poorly nourished. Anamnesis and notes of the result of the examination of the lungs lost. Extensive ulcer of the entire inferior nasal cavity, destroying the whole septum membranaceum, exposing the anterior part of the septum cartilagineum freely, and causing a large perforation (2 cm

Digitized by Google

1

a

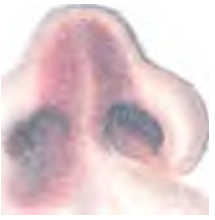

1

b



2.

a

3.

b

4

a

b

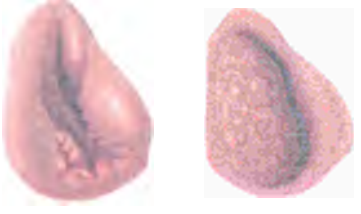

7.

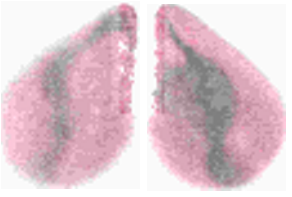

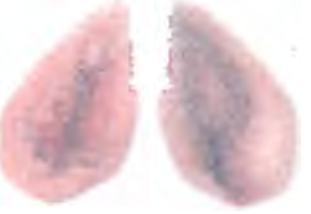

Digitized by Google

Plate XXVII

Tuberculosis.

[illegible] of the anterior nares (lupoid form). [illegible] years. Two of her brothers [illegible] in August with [illegible] at the anterior nares, [illegible] Septum [illegible] and grew rapidly [illegible] and ulcerated [illegible] tip of the nose shows a dirty [illegible] discoloration [illegible] of the nose up to the posterior border of the [illegible] is very much infiltrated [illegible] backwards [illegible] outwards. On their top the [illegible] of a flesh-white milky colour, and [illegible] of these tubes which separated from one another [illegible] purely [illegible] base. The mucosa between the upper [illegible] swollen, spongy, but not ulcerated. The [illegible] heartily. Only over the apex of both lungs [illegible] Since then I have not seen the patient again. [illegible] however, she had an attack of haemoptoe in March 1893 [illegible] pertussis on September 2nd 1893.

[illegible] the glands and its neighbourhood drawn about twice their natural [illegible]

[illegible] Tuberculosis of the anterior nares (lupoid form). Observation June [illegible] aged 12 years. Directly after the birth of this child the mother [illegible] with phthisis for the first time, and two years ago she suffered for [illegible] attacks accompanied by cough, haemoptoe and yellow expectoration [illegible] ago she was said to have been laid up with inflammation of the brain. Five months ago the nasal trouble commenced with painful swelling of the nasal dorsum, and two months later the right side of the bridge [illegible] nose became excoriated and covered with numerous crusts.

The bridge of the nose and parts of the filtrum and of the upper lip [illegible] reddened and towards the posterior border of the right nostril [illegible] a purplish colour. This corrugated zone is transformed into a shiny, [illegible] ulceration [illegible] extending inwards. The whole mucosa of the interior turbinates [illegible] the septum is also, as far as it is visible, granulating. The submucosa [illegible] swollen. Over the apex of the left lung there is impairment [illegible] both at the back and in front. Local treatment was begun, [illegible] used. After the visible granulations in the nostrils had been removed [illegible] and the edges of the skin disappeared spontaneously.

[illegible] vestibulum nasi (non-lupoid form). Observation [illegible] poorly nourished. Anamnesis and notes of the case [illegible] the lungs lost. Extensive ulcer of the entire interior nose [illegible] the whole septum membranaceum, exposing the anterior [illegible] septum cartilagineum freely, and causing a large perforation [illegible]

Digitized by Google

1.
a

1.
b

2.

a

3.

b

4.

a b

5.

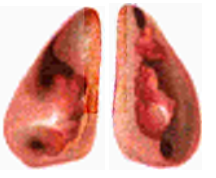

6.

7.

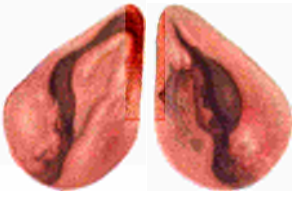

9.

8.

Lith. Anst. v. Werner & Winter, Frankfurt a. M.

Digitized by Google

Digitized by Google

Fig. 4 a. Tuberkulose im Innern der Nase (lupöse Form). Beobachtet 1892. Eine blasse, magere 27jährige Frau litt im 6.—7. Lebensjahre viel an geschwollenen und vereiternden Lymphdrüsen, welche am Hals in der Kinnhalsfalte einen Kranz von Narben zurückgelassen haben; auch an linker Hand und Arm bis zur Achselhöhle sieht man Narben. An der linken Backe, vor dem Ohr besteht seit 5 Jahren ein lupöser Herd. Vor 4 Jahren schwoll die linke Nasenhälfte an, entleerte wässrig-eiterige Flüssigkeit, welche zu Krusten eintrocknete, wurde immer enger, bis zu vollständiger Verlegung. Zugleich begann der linke Thränenkanal zu eitern. Die Schleimhaut vom unteren Theil des Septum cartilagineum, des Bodens und der unteren Muschel ist uneben durch rundhügelige Schwellungen, welche vorne geschwürige Stellen umfassen, nach hinten zu selbst in epithelfreie Granulationen, in Geschwüre übergehen. Nach zweimaligem Löffeln befand sich Patientin so gut, dass sie glaubte 3 Jahre lang aussetzen zu dürfen.

b. Als sie 1895 wiederkam, war das Involucrum, das Septum cartilagineum linkerseits in eine beerenartig hüglige, weisslich macerirte hohe Geschwulst verwandelt, welche den Luftdurchgang völlig verlegend hart bis an den Nasensteg heranreichte. Unter ihrem vorderen Theil war der Knorpel verschwunden, so dass die Sonde unmittelbar unter die Schleimhaut der rechten Seite gerieth. Abschälung der ganzen Geschwulst mit dem Meissel vom Knorpel, der 3×5 cm gross blosslag. Darauf war die Nasenhöhle so weit, dass man alle Muscheln und ein Stück Rachenhinterwand sah. Nachdem noch der Nasenboden und die untere Muschel mit dem scharfen Löffel ausgekratzt war, erschien alles rein. Leider hat sich Patientin zu weiterer Beobachtung nicht eingestellt.

Fig. 5. Gestielte tumorartige Tuberkulose der unteren Muschel (lupöse Form). Beobachtet 1891 an einem 31jährigen Mädchen, welches über mangelhafte Nasenatmung klagte. Aus der rechten unteren Muschel spriesst eine unten stielartig eingezogene, aussen blumenkohlartig lappig sich ausbreitende, hier granulirende Geschwulst hervor. Da wo sie das gegenüberliegende Septum berührt, ist dieses oberflächlich arrodirt. Auch links sieht man am Septum cartilagineum und darüber an der Aussenwand je einen scharf abgegrenzten kleinen Granulationstumor. Sonst lässt sich am ganzen Körper nichts von Tuberkulose nachweisen. Alle drei Knoten werden mit dem Meissel abgeschnitten. Nach einem Vierteljahr war noch kein Rückfall eingetreten. Seither hat sich Patientin nicht wieder gezeigt. Lungenuntersuchung ergab nichts Krankhaftes. Die mikroskopische Untersuchung (Dr. Knauss) ergab Tuberkulose: umschriebene Knötchen mit Riesen- und Epitheloidzellen.

Fig. 6. Tuberkulose der mittleren Muschel und des Nasenbodens (lupöse Form). Beobachtet 1892. Die 47 Jahre alte Frau erinnert sich, als Kind sowie vom 17.—20. Lebensjahr an „Scrophulose", Schwellungen des Gesichts und der Nase, an borkigen Ausschlägen der Oberlippe und Entzündungen der Augen gelitten zu haben. Nachdem sie davon genesen, leidet sie jetzt seit 6 Jahren an Borkenbildung in der rechten Nase. Seit 2 Jahren sitzen in der Cutis der Umrandung vom rechten Nasenloch 5 Lupusknötchen. Im Naseninnern befindet sich rechts am unteren Theil des Septum ein rother granulirender lupöser Heerd ohne Belag, welcher sich über den Nasenboden auf die mediane Fläche der unteren Muschel fortsetzt. Auch die mittlere Muschel zeigt ihren gesammten Schleimhautüberzug roth granulirt. Die linke Nase ist gesund. Durch Resection der ganzen mittleren Muschel, durch Löffeln und Galvanokaustik der übrigen Schleimhautheerde gelang es rasch und dauernd im Innern Heilung zu erzielen. Schwieriger war dies den Heerden in der Cutis gegenüber. Die

Digitized by Google

in size) in the posterior part of the same. The epidermis of the lower part of the nose is thinned, wrinkled and blue-red in colour.

b. shows the progress of the destructive process in five months.

Fig. 4 a. Tuberculosis of the interior of the nose (lupoid form). Observation 1892. Woman aged 27 years, thin and pale. In her sixth and seventh year she suffered frequently from swollen and suppurating lymphatic glands, which have left a collar of scars round the neck immediately below the lower jaw. Scars are also to be seen on the left hand and arm right up to the axilla. On the left cheek, in front of the ear, a lupoid patch since five years. Four years ago the left half of the nose began to swell accompanied by a thin, purulent discharge which dried up and formed crusts. Then stenosis, which gradually grew worse, set in and was soon followed by complete obstruction. At the same time the left lachrymal canal commenced to suppurate. The mucosa of the lower part of the septum cartilagineum, of the nasal floor and of the inferior turbinal presents a rough surface owing to small, roundish, projecting tumours. Anteriorly these surround ulcerated patches, whereas posteriorly they themselves are converted into granulations devoid of epithelium and into ulcers. After Volkmann's spoon had been twice applied, patient felt so well that she believed to be able to discontinue further treatment for three years.

b. On consulting me again in 1895 I found the involucrum of the septum cartilagineum on the left transformed into a prominent, berry-like, whitish, macerated tumour, which reached almost up to the bridge of the nose and prevented all passage of air on this side. The cartilage underneath its anterior part had disappeared, and the probe therefore passed immediately under the mucosa of the right side. By means of the chisel the whole tumour was detached from the cartilage, a piece of which, 3×5 cm, lies bare. This operation lead to such an enlargement of the nasal cavity that all the turbinals and a piece of the posterior wall of the pharynx became visible. After the nasal floor and the inferior turbinal had been scraped by a Volkmann's spoon, all diseased tissues seemed to be removed. Unfortunately I lost sight of the patient and was not able to trace the further course of the case.

Fig. 5. Pedunculated tumour-like Tuberculosis of the inferior turbinal (lupoid form). Observation 1891. Girl aged 31 years. She complained of inability of breathing freely through the nose. A tumour, mushroom-like in shape, springs from the right inferior turbinal. It is attached by a slender pedicle, whilst its projecting upper part branches in a cauliflower-like manner and presents a granulating surface. Where it comes into contact with the septum, superficial erosion of the same has taken place. Both on the left side of the septum cartilagineum and on the external wall above the same a small sharply defined, granulating tumour is to be seen. A thorough examination of the patient reveals no other evidence of tuberculous disease. Removal of all three nodules by the chisel. Three months later no signs of recurrence. Since then I have not seen the patient again. The last examination of the lungs revealed no signs of phthisis. Microscopical examination, however, showed that it was a case of tuberculosis: circumscribed nodes with giant and epitheloid cells and caseation. (Dr. Knauss).

Fig. 6. Tuberculosis of the middle turbinal and of the nasal floor (lupoid form). Observation 1892. Woman aged 47 years. Recollects that she suffered as a child and again from her seventeenth to twentieth year from „Scrophulosis", swellings of the face and nose, pustular eruptions of the upper lip, and inflamed

Digitized by Google

Eingriffe hier wurden zwar immer kleiner und seltener nöthig; aber erst seit April 1896 wurde bei der bis heute fortwährend überwachten Patientin kein Rückfall mehr bemerkt. Die Lungen erwiesen sich immer als gesund.

Fig. 7. **Tuberkulose des Septum und der unteren Muschel beiderseits (lupöse Form).** Beobachtet Juni 1896. 49jährige Frau. Vor 10 Jahren hatte sie an der Backe einen Abscess. Man sieht die davon herrührende Narbe 3 cm seitlich vom linken Mundwinkel. Seit 1 Jahr bemerkte sie, dass die linke Nase zuschwoll und dass etwas aus ihr herauswuchs, seit $^1/_2$ Jahr Schwellung und Röthung der linken Backe. Der grösste Theil der linken Backenhaut ist schmutzig braunblauroth gefärbt, geschwollen und trägt 7 hanfsamengrosse Knötchen von noch dunklerer Farbe. Sechs gleiche sitzen um den linken Nasenflügel herum. Im Innern der Nase befindet sich links am Septum ein grosses unregelmässiges Geschwür mit körnigem, rothem Grund und theils lappig-fetzigen, theils ausgenagten Rändern ohne sichtbare Infiltration. Rechts trägt das Septum an entsprechender Stelle auch ein seichtes Geschwür mit hellrothem Grunde, welches aber eine wallartig erhabene Infiltration einfasst. Die beiden unteren Muschelüberzüge sind ulcerirt, roth granulirend. Dank Pyrogallolsalbe, Löffeln und Galvanokaustik steht Patientin, die leider zu selten zur Behandlung sich einfindet, jetzt vor ihrer Heilung. Auf den Lungen war nie etwas Krankhaftes zu finden.

Fig. 8. **Tuberkulose des Vestibulum nasi (lupöse Form).** Beobachtet 1896. Ein 17jähriges Mädchen, welches an einpfennigstückgrossen, plattgedrückten, tuberkulösen Infiltrationen der Conjunctiven beider rechten Augenlider litt, wurde mir vom Augenarzt zugeschickt zur Heilung der Nase. Hier begann ihr Leiden, indem die rechte Nasenhälfte absolut undurchgängig war, und blassrothe, kleinkörnige Granulationen ohne Belag, ringförmig von den Wänden des Vestibulum ausgehend, einen kurzen stumpfen Trichter bildeten, in dessen Spitze keine Mündung mehr klaffte. Links war nur an der linken unteren Muschel eine körnig rauhe Stelle. Auch an der Rachenhinterwand fand sich eine tuberkulöse Infiltration. In der rechten Nase löste ich mit dem Meissel die ganze Schleimhaut ab, was hinten wegen Mitbetheiligung des Knorpels etwas schwierig und nicht ohne Perforation zu machen war, löffelte und galvanokauterisirte alle übrigen Heerde in Nase und Rachen. Dadurch war die rechte Nase völlig frei geworden. Nach 4 Monaten waren alle sichtbaren Heerde getilgt und benarbt. Seither habe ich sie nie wieder gesehen.

Fig. 9. **Tuberkulose des Septum (lupöse Form), den Uebergang zu den tuberkulösen Tumoren bildend.** Beobachtet 1893. Die 33jährige Frau ist mehrfach erblich belastet. Seit 1 Jahr bemerkte sie, dass das rechte Nasenloch nicht ganz frei ist und leicht blutet, seit 3 Monaten, dass die Nase äusserlich dick geworden ist. Die obere Hälfte der rechten Nasenlichtung ist durch eine aus dem oberen Theil des Septum herauswachsende Geschwulst verlegt, welche weich, beweglich nach vorne unten ein grosses Geschwür trägt mit dünner gelblichrother Detritusschicht und rauhem, zerklüftetem, körnigem Medianrand. Mit dem Meissel lässt sich der ganze Tumor in einem Stück vom Knorpel abschälen, dieser erweist sich aber auch schon angegriffen, erweicht im Umfang einer Erbse; es wird, um den Process rasch zur Heilung zu bringen, im Gesunden, 1 cm hinter dem Nasensteg beginnend, im Septum eine $1{,}3 \times 2{,}0$ cm grosse Perforation angelegt und eine von deren oberem Rand bis zu den Nasenbeinen reichende, subcutane tuberkulöse Infiltration einigemal ausgeschabt, tüchtig mit der Lapissonde verätzt und galvanokauterisirt. Doch mussten bis

Digitized by Google

eyes. In time this all disappeared, but since six years she has noticed the formation of crusts in her right nostril. Since two years five lupoid nodules have appeared in the cutis of the margin of the right nasal aperture. In the interior of the nose on the lower surface of the right side of the septum a red, granulating, lupoid patch free from all discharge is visible extending over the nasal floor right up to the median surface of the inferior turbinal. On examination of the nose the entire mucosa is found to be reddened and granulating, whilst the left side of the nose appears healthy. Resection of the whole middle turbinal, scraping with a sharp spoon, and cauterization of the remaining diseased patches of mucous membrane resulted in a rapid and permanent cure of the interior of the nose. The treatment of the patches in the cutis gave rise to more difficulty. Here, too, only minor operations which in time became less frequent had to be resorted to, and the patient remained unter continuous observation up to April 1896, since which date, however, there has been no recurrence. Lungs never showed any signs of disease.

Fig. 7. **Tuberculosis of the septum and of the inferior turbinal (lupoid form).** Observation June 1896. Woman aged 49 years. Ten years ago an abscess formed on her cheek, the scar of which may still be seen 3 cm to the left of the angle of the mouth. A year ago she noticed that the left side of her nose became obstructed and that there was some growth within the same; since six months the left cheek has become swollen and red. On the left cheek, the greater part of which presents a dirty, brownish-blue-red discolouration and swelling, seven nodules the size of a hempseed and of a rather dark colour are visible. Six others, similar in appearance, are situated about the left ala nasi. Within the interior of the nose on the left side of the septum a large, irregular-shaped ulcer with a red granular base is discovered, its edges partly lobulated and ragged, partly eroded without any marked infiltration. On the right the septum presents a corresponding shallow ulcer with a bright-red base, which is surrounded, however, by an infiltration with raised everted edges. The mucosa of both inferior turbinals is ulcerated and covered wih red granulations. By application of pyrogallic ointment, scraping with a Volkmann's spoon and cauterization the patient, who unfortunately attends too irregulary, is now almost healed. Examination of the lungs revealed no signs of disease.

Fig. 8. **Tuberculosis of the vestibulum nasi (lupoid form).** Observation 1896. Girl aged 17 years; suffers from a flat-topped tuberculous infiltration of the conjunctiva both of the upper and lower right eyelid, about the size of a farthing. The case was sent to me by an eye-specialist for treatment of the nose, where the disease seemed to originate. The right half of the nose was completely occluded by pale-red, fine granulations without any discharge. Arranged in a circle these granulations took their origin from the walls of the vestibulum and formed a short, obtuse funnel, the orifice of which at the apex was almost completely obscured. On the left side a granular, rough patch was only found on the left inferior turbinal. On the posterior wall of the pharynx, too, a tuberculous infiltration was detected. With the chisel I removed the whole of the mucosa in the right side of the nose. This operation in the posterior region was a somewhat difficult one owing to the cartilage, too, being affected and could not be performed without perforation. All other diseased parts in the nose and pharynx I scraped with a Volkmann's spoon and then applied the galvano-cautery with the result that the nasal passages became completely free. Four months later all visible diseased patches had disappeared and undergone cicatrization. Since then I have lost sight of the patient.

Digitized by Google

Juni 1897 häufig, aber immer nur kleinste Heerdchen gebrannt oder geätzt werden. Seither ist die bis zum heutigen Tag alle Vierteljahre zur Untersuchung sich stellende Patienten immer frei von Rückfällen gefunden worden. Die Untersuchung der Lungen hat immer negatives Resultat ergeben.

In Rücksicht auf die interessante Frage des ursächlichen Abhängigkeitsverhältnisses zwischen Tuberkulose der Nase einerseits und des Thränengangs und Auges andererseits sei darauf hingewiesen, dass in Fall XXVI, 4 sowie in Fall XXVII, 8 die Tuberkulose beider genannten Organe auf einer und derselben Kopfhälfte und in beiden Fällen zuerst an der Nase und später erst am Auge aufgetreten ist.

Digitized by Google

Fig. 9. Tuberculosis of the septum (lupoid form) representing an intermediate stage to tuberculous tumours. Observation 1893. Woman aged 33 years. Bad history of phthisis in family. Since a year she has noticed that the right side of the nose is partially obstructed and that it bleeds frequently. Since three months she has observed thickening of the nose externally. The upper half of the right nostril is blocked by a tumour growing from the upper part of the septum. It is of a soft consistence, moveable, and presents anteriorly and below a large ulcer with a thin layer of yellowish-red débris-tissue and a rough, fissured, granular median border. After the whole tumour had been detached in one piece from the cartilage by the chisel, it was found that the latter was already affected and that a piece, about the size of a pea, had undergone softening. With a view to healing the process as quickly as possible a perforation 1,3 : 2,0 cm was made in the septum, commencing in the healthy tissue 1 cm behind the bridge of the nose. Then a subcutaneous tuberculous infiltration reaching from the upper border of the perforation to the nasal bones was repeatedly scraped with a Volkmann's spoon followed by extensive cauterization both by nitrate of silver and the galvano-cautery. Nevertheless it was necessary from then till June 1897 to treat some patches frequently either with the caustic stick or the galvano-cautery, although they were only very small in size. Since then up to to-day the patient, who presents herself regularly every three months for examination, has remained free from all recurrence. Examination of the lungs revealed no signs of tuberculous disease.

Regarding the interesting question as to the etiology between Tuberculosis of the nose on the one side and of the lachrymal duct and the eye on the other, I should like to draw attention to the fact that in case 4 Plate XXVI and in case 8 Plate XXVII Tuberculosis of the two above mentioned organs appeared on one and the same side of the head and, in both cases, first on the nose and only subsequently on the eye.

Digitized by Google

Tafel XXVIII.

Tuberkulose in der Form eines Tumors.

Fig. 1. **Tuberkulöser Septumtumor.** Beobachtet März 1895. Ein 19jähriges Mädchen, dessen Mutter an Lungentuberkulose gestorben ist, hat im Juli 1893 aussen am Nasenrücken einen rothen Buckel bemerkt, der abscedirte, in einem Spital aufgeschnitten, 6 Wochen hindurch mit Einspritzungen und Bleiumschlägen behandelt wurde. Von da fühlte sich Patientin gesund, bis im Oktober 1893 die Nase innen anfieng eng zu werden, und links Thränenträufeln auftrat. Sie suchte desshalb Dezember 1893 wieder das Spital auf, wo sie in 13 Wochen mit Sondiren des Thränenkanals, mit Einlegen von Gummiröhren in die Nase, Irrigationen, Galvanokaustik und Höllensteinätzungen behandelt wurde, ohne viel Erfolg. Die Nase wurde vielmehr bald nach dem Austritt im März 1894 ganz undurchgängig und aussen auf dem Nasenrücken machte sich auch der rothe Buckel wieder bemerklich.

a. Status präsens: Der Aussenherd stellt einen gekrümmten blaubraunrothen erhabenen Wall dar mit einem seichten roth granulirenden Geschwür an seinem oberen Ende. Er ist umsäumt von einer hellen narbigen Zone.

b. Der Innenherd besteht aus einer Verdickung des Septum cartilagineum, welche beiderseits, je in der Grösse einer Rosskastanie in die Nasenhöhle hineinwächst, beide vollständig verlegend. Auf der rechten Seite ist sie in der oberen Hälfte mit glatter auffallend blasser Schleimhaut überzogen, in der unteren wird die Oberfläche rauh, glanzlos, macerirt und geht ganz unten in ein buchtiges wulstiges Geschwür über mit schmutzig gelblichröthlichem Grund. Links ist mit Ausnahme eines schmalen dem Nasensteg parallelen hochroth injicirten Randstreifens die ganze sichtbare Oberfläche in ein Geschwür von gleicher Beschaffenheit wie rechts verwandelt.

Um den Herd als Ganzes zu entfernen, umschnitt ich ihn am 20. März im Gesunden mit einem Winkelmesser entlang dem Nasensteg sowie dem Nasenboden, drückte ihn in die rechte Nasenhöhle und holte ihn mit einer Fasszange in mehreren Stücken heraus.

c. Darauf zeigte das Septum eine Perforation, welche 1,5 cm hinter dem Nasensteg begann, 1,7 cm tief und 2,2 cm hoch war.

Acht Tage später war der Aussenherd durch Löffeln und Aetzen mit Lapis zerstört. Ende April 1895 war alles schön vernarbt ohne irgendwo kranke Stellen erkennen zu lassen. Seither habe ich Patientin nicht wieder gesehen.

Fig. 2. **Tuberkulöser Septumtumor.** Beobachtet Juni 1891. 28jährige Kaufmannsfrau. Seit 14 Monaten ist die Nase krank, enge, verkrustet. Seit 1 Jahr sind die rechten Submaxillardrüsen geschwollen, seit 1/4 Jahr auch die linken.

a. Der Nasenrücken ist unter den Nasenbeinen bedeutend verbreitert und in seiner linken Hälfte auch nach vorne verdickt. Diese Schwellungen sind teigig weich.

Digitized by Google

Plate XXVIII.

Tuberculosis tumour-like in shape.

Fig. 1. Tuberculous tumour of the septum. Observation March 1895. Girl aged 19 years. Her mother died of pulmonary tuberculosis. July 1893 she noticed a red swelling on the outside of the nasal dorsum, which formed an abscess and was opened at a hospital. There it was treated for six weeks by injections and lotio plumbi. Till October 1893 the patient felt quite well, but then nasal stenosis set in accompanied by epiphora on the left side. This caused the patient to return to the hospital in December 1893, where she was treated for thirteen weeks with probing of the lachrymal canal, the introduction of rubber tubes into the nose, irrigations, and cauterization by the galvano-cautery and the nitrate of silver stick. This treatment, however, was not satisfactory, for soon after the patient left the hospital in March 1894 her nose became completely occluded, and externally on the dorsum of the nose the former red swelling reappeared.

a. Present condition: the external patch forms a tortuous, bluish-brown-red, high mound with a shallow, red, granulating ulcer situated in its upper part. It is surrounded by a bright zone of cicatricial tissue.

b. The internal patch consists of a thickening of the septum cartilagineum, which forming on both sides a tumour, about the size of a horse-chesnut, bulges into the nasal cavity and thereby causes complete occlusion of both sides. On the right side the tumour is covered in its upper half by smooth and unusually pale mucosa, whilst the lower half of its surface becomes rough, dull, macerated, and is finally converted at its inferior border into a bossed ulcer with sinuous edges and dirty looking yellowish-red base. On the left the whole surface, as far as it is visible, with the exception of a deeply-red injected marginal zone running parallel to the nasal bridge, is transformed into an ulcer of a similar appearance as the one on the right.

To remove all disease completely a clean incision was made round the tumour and carried by means of an angular knife along the nasal bridge and floor. Then this diseased tissue was forced into the right nasal cavity and removed piecemeal by Faraboeuf's grasping forceps.

c. After this operation the septum presented a perforation commencing 1,5 cm behind the bridge of the nose, about 1,7 cm deep and 2,2 cm high.

A week later the external patch was destroyed by means of a Volkmann's spoon and the caustic stick. By the end of April 1895 healthy cicatrization had taken place and diseased patches were nowhere to be seen. Since then I have not seen the patient again.

Fig. 2. Tuberculous tumour of the septum. Observation June 1891. Merchant's wife aged 28 years. Since fourteen months she complains of her nose, which had become narrow and obstructed by crusts. Since a year the right submaxillary glands are swollen and since three months the left too.

Digitized by Google

a

2.

a

3

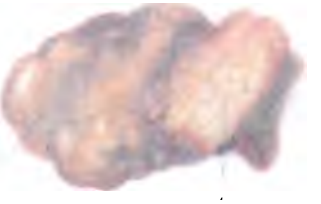

Digitized by Google

Plate XXVIII

Tuberculosis tumour-like in shape.

Fig. 1. Tuberculous tumour of the septum. [illegible] was treated [illegible] and histologically [illegible] swelling reappeared.

a. Pre[illegible]

b. [illegible] which [illegible] tumour, [illegible] septum, but [illegible] thereby caused [illegible] On [illegible] is covered by its [illegible] The [illegible] lower lobe of the [illegible] and is [illegible] at its inferior border into [illegible] edges and [illegible] looking yellowish-red base. On [illegible] surface, [illegible] with the exception of a [illegible] marginal [illegible] to the nasal bridge, is true [illegible] ulcer of a [illegible] the one on the right.

To remove the disease completely a chisel was [illegible] round the [illegible] by means of an angular knife [illegible] bridge and floor. From [illegible] tissue was forced into the [illegible] cavity and removed piecemeal by Hartmann's grasping forceps.

c. After this operation the septum presented a perforation measuring 1.5 cm. [illegible] the bridge of the nose, about 1.7 cm. deep and 2.2 cm. [illegible]

A week later the extruded patch was destroyed by means of a Volkmann's spoon and the cicatricial stock. By the end of April [illegible] the cicatrization had taken place and diseased patches were nowhere to be seen. Since then I have not seen the patient again.

Fig. 2. Tuberculous tumour of the septum. Observation June 1891. Merchant [illegible] aged 28 years. Since fourteen months she complains of her nose, which [illegible] more narrow and obstructed by crusts. Since a year the right submaxillary gland [illegible] are swollen and since three months the left too.

Digitized by Google

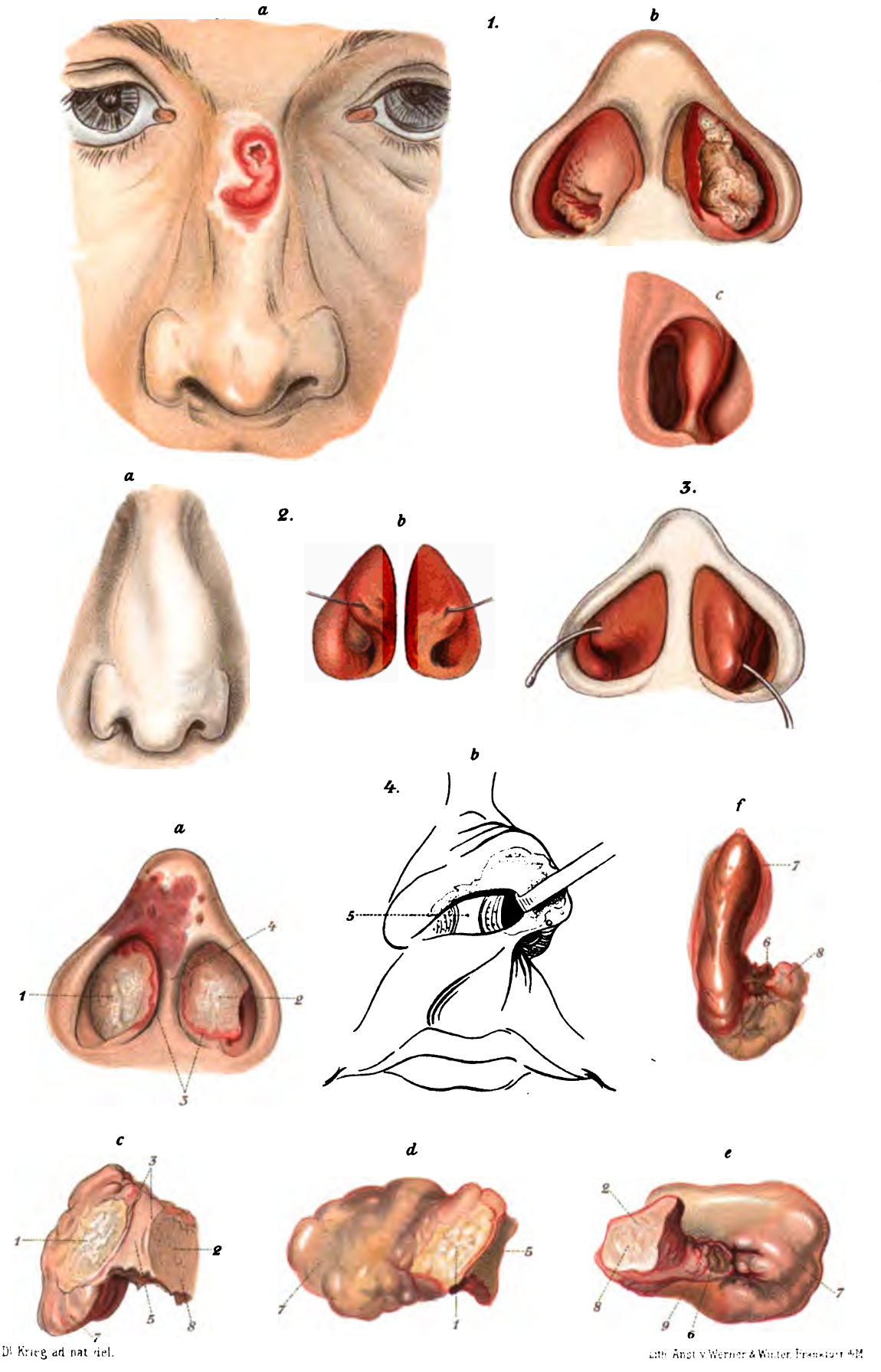

1. Ulcus tritum dextrum. 2. Ulcus tritum sinistrum. 3 Limbus mucosae. 4. Septum cutaneum. 5. Septum tumoris. 6. Insertio posterior. 7. Lamina lateralis tumoris dextra. 8. L. l. t. sinistra. 9. Pons tumoris.

Digitized by Google

Digitized by Google

b. Das Septum ist in einer normal gefärbten weichen Geschwulst untergegangen, welche rechts 2 trichterartige, roth granulirende Geschwürchen zeigt; links ist der Tumor so gross, dass er die Nasenhöhle ganz ausfüllt, und trägt ein grosses, flaches, rothes, leicht blutendes Geschwür. Von den beiden Geschwüren der rechten Seite aus gelangt die Sonde durch den schon perforirten Knorpel hindurch frei in die linke Nasenhöhle. Die submaxillaren Drüsen bilden ein 4 cm hohes und 3½ cm breites Paket; ausserdem bekam Patientin noch einen tuberkulösen Herd in der Sehnenscheide des 2. rechten Fingers und lupöse Herde vor dem linken Ohr und auf der Nasenspitze.

Der Septumtumor wurde durch den scharfen Löffel entfernt, wodurch natürlich eine grosse Perforation im Septum cartilagineum entstand, die Halsdrüsen und der Sehnenscheidenherd wurden ausgeschnitten, die lupösen Knoten an der Nasenspitze und Wange ausgekratzt mit dem Erfolg, dass Patientin bei Untersuchungen in den Jahren 1894, 1895, 1896, 1897 und letztmals Juli 1899 frei von jeder Tuberkulose (auch der Lungen) gefunden wurde.

Fig. 3. **Tuberkulöser Septumtumor.** Beobachtet 1896. Die 53jährige Frau wurde in ihrer Kindheit in der Dr. Veiel'schen Anstalt in Cannstatt von einem lupösen Herd an der linken Backe und tuberkulöser Keratitis befreit. Seit 3 Jahren ist ihre Nase beiderseits verstopft. Sie wurde damals und vor 1 Jahr von ihrem Hausarzt wegen vermeintlicher Nasenpolypen unter reichlicher Blutung, aber ohne Erfolg operirt.

An der rechten Wange ist eine weisse gesunde Narbe; unter dem linken Unterkieferrand und in der rechten Fossa carotica sind stark vergrösserte Lymphdrüsen.

Das Septum ist in einen 1 cm hinter dem Nasensteg beginnenden blassblaurothen, beide Höhlen völlig verlegenden, knollig gefurchten Tumor verwandelt. Rechts bemerkt man eine fistelartige, links zwischen den Furchen ausgedehntere geschwürige Stellen; hier sieht man in der Tiefe Fetzen verdünnten, missfarbenen, erweichten Knorpels flottiren. Die Sonde gelangt durch die Fistel und Geschwüre ohne Hinderniss von der einen Nasenhälfte in die andere. Das Innere des Tumors ist sehr weich und brüchig. Der Tumor wird vorne, soweit erreichbar, im Gesunden umschnitten und herausgehebelt. Auch diese Operation ist mit reichlicher Blutung verknüpft. Wahrscheinlich desshalb lässt sich Patientin nicht wieder sehen, ihr weiteres Schicksal ist mir daher unbekannt.

Fig. 4. **Tuberkulöser Septumtumor in Manchettenknopfform.** Beobachtet Juli 1894. Eine 34jährige Frau hat schon seit Jahren viel Husten und ist seit 8 Jahren vom Arzt für lungenkrank erklärt. Seit Dezember 1893 hat Patientin Krusten in der Nase, welche diese immer mehr und mehr verlegten. Seit 3 Wochen sind beide Nasenwege ganz undurchgängig. Gleichzeitig wurde die daran schuldige Geschwulst gefühlt. Seit 6 Wochen besteht die rothe Platte der Nasenhaut.

a. Status präsens. An der Unterseite der Nasenspitze mit Uebergreifen auf den Nasensteg und den rechten Nasenlochrand sieht man eine unregelmässig begrenzte schmutzig blaurothe Verfärbung der Haut, in welcher etwa ein halbes Dutzend Lupusknötchen zu unterscheiden sind. Zwei weitere solche liegen isolirt ausserhalb dieser Verfärbung.

Die Lichtungen beider Nasenhälften sind rechts ganz, links beinahe ganz durch den Septumtumor verlegt, welcher dem Beschauer flach schalenförmig vertiefte, schmutzig graugelb belegte Geschwürsflächen (1 und 2) zuwendet. Nur ganz aussen am Rande, besonders dem Nasensteg entlang, sieht man schmale, rothe, ausgenagte, etwas aufgeworfene Schleimhauträuder (3).

Digitized by Google

a. The nasal dorsum is very much broadened below the nasal bones and moreover thickened anteriorly on its left side. These swellings yield to the pressure of the finger („pitting").

b. In the place of the septum a tumour of soft consistence and of a normal colour is to be seen, which presents on the right two small, funnel-shaped, red, granulating ulcers. On the left the tumour presents a large, shallow, red ulcer, which bleeds readily and has attained such a size as to fill up the whole nasal cavity. From the two ulcers on the right side the probe penetrates through the cartilage, which is already perforated, directly into the left nasal cavity. The submaxillary glands form a tumour 4 cm in height and 3½ cm in breadth. This swelling of the glands was soon followed by the development of tuberculous disease in the tendon sheath of the right middle finger and of lupoid patches in front of the left ear and on the tip of the nose.

The tumour of the septum was removed by means of a Volkmann's spoon, a large perforation of the septum cartilagineum being unavoidable. The cervical glands and the diseased patch in the tendon sheath were excised. The lupoid nodules on the tip of the nose and on the cheek were scraped with a Volkmann's spoon. The patient was examined in 1894, 1895, 1896, 1897 and for the last time in July 1899 with the result that no sign of tuberculous disease could be detected anywhere.

Fig. 3. Tuberculous tumour of the septum. Observation 1896. Woman aged 53 years. As child she was successfully treated in Dr. Veiel's private home in Cannstatt for tuberculous Keratitis and a lupoid patch on her left cheek. Since three years both sides of the nose are obstructed. At that time and again a year ago she was operated on by her medical attendant for what was diagnosed as nasal polypus. The operation was accompanied by profuse haemorrhage and the patient's condition remained unaltered.

On the right cheek a white, healthy looking scar is to be seen; under the border of the lower jaw of the left side and in the right fossa carotica lymphatic glands are to be felt very much swollen.

One cm behind the bridge of the nose the septum is converted into a pale, bluish-red, nodular, furrowed tumour, which completely occludes both nasal cavities. On the right a fistulous area, on the left between the furrows more extensive ulceration in several places. At the bottom of the latter shreds of thin, softened, discoloured cartilage float. The probe passes through the fistula and the ulcers from one half of the nose into the other without meeting with any resistance. The interior of the tumour is exceedingly soft and friable. With the view of effecting a complete cure I performed an operation on March 20th. I carried the incision as far forwards as to be well beyond the disease round the tumour and detached the same by means of an elevator. This operation, too, was accompanied by severe haemorrhage. For this reason probably the patient did not attend again, and the further course of the case was lost sight of.

Fig. 4. Tuberculous tumour of the septum cuffstud-shaped. Observation July 1894. Woman aged 34 years. Since years she has already been very much troubled with cough, and eight years ago her medical attendant told her that her lungs were affected. Since December 1893 the patient has crusts in her nose, which have gradually obstructed the same more and more. Since three weeks both nasal meatuses are completely occluded. At this time the cause of all her trouble was found to be the above mentioned tumour. Since six weeks the red area of discolouration in the skin of the nose exists.

a. Present condition: on the under surface of the tip of the nose and extending over the bridge of the nose and over the margin of the right nasal

Digitized by Google

Zieht man nun mit einem in den vorderen Winkel z. B. des rechten Nasenlochs eingelegten Haken die Nasenspitze nach links, so folgt diesem Zug nur der dünne Hautsteg (4) während das übrige Septum, hier der Tumor, in der Medianlinie verbleibt. Man ist erstaunt, auf diese Weise durch das rechte Nasenloch in beide Nasenhöhlen hinein zu sehen. Es hat sich also zwischen gesundem Nasensteg und Tumor eine spontane Perforation gebildet, aber nicht wie sonst unter Bildung einer Abstandslücke, sondern Haut und Tumor sind in inniger Berührung geblieben, beide haben sich glatt glänzende, ja sogar epithelbekleidete, dadurch schleimhautähnliche Gleitflächen ausgebildet, so dass der convexe Hautsteg auf dem concaven Tumorsteg (5) so gleitet, wie eine Sehne in ihrer Sehnenscheide.

Dieser teilweise Sequestrirungsprocess hat natürlich die Entfernung des Tumors als Ganzes bedeutend erleichtert: es war nur noch nötig, seine niedere hintere und untere Verbindung mit dem gesunden Septum mit dem Winkelmesser zu durchtrennen, was durch die laterale Lücke im linken Nasengang unschwer gelang. Nun liess sich leicht die Neubildung mit dem in die linke Nasenhöhle eingeführten rechten Zeigefinger aus dieser zuerst in die rechte Nasenhöhle und von da durch das rechte Nasenloch ins Freie herausdrängen. Nachdem so der Tumor in einem einzigen Stück und ohne Abmangel vorlag, sah man, dass er nach Form einem Manchettenknopf glich mit einer grossen (rechten) (7) einer kleinen (linken) (8) Platte und einem Verbindungsstück (9) beider. Er war von blasser, meist graurother Farbe, rundlich buckliger Oberfläche, .welche ausser an jenen Reibegeschwüren und an der Schnittstelle von Epithel bedeckt war. Seine Masse waren: Tiefe 3,7 cm, Höhe 2,7 cm. Breite 2,5 cm. Bei der Seltenheit eines so eigentümlichen und wohlerhaltenen Tumors halte ich es für gerechtfertigt, vier Bilder von ihm zu geben:

c. Operationsstück von vorne,

d. „ „ rechts,

e. „ „ links

f. „ „ oben gesehen.

Endlich sei noch bemerkt, dass bei dieser Patientin von den 4 Schneidezähnen und dem linken oberen Eckzahn nur noch faule Stümpfe vorhanden waren, welche das anliegende Zahnfleisch in argen Reizzustand, Röthung, Schwellung, Erweichung, Maceration versetzt hatten, also ähnlich wie in Fig. 2 b Tafel IX. Nach Beseitigung der Hautknötchen in der Nasenspitze verschwand auch die Verfärbung an dieser Stelle. Als ich nach einem Jahr Patientin wieder sah, fand ich nirgends an der Nase Tuberkulose. Sie soll aber seither an ihrem Lungenübel gestorben sein.

Digitized by Google

aperture an irregularly defined, dirty blue-red discolouration of the skin is to be seen and therein about half a dozen lupus nodules. Two more are situated isolated outside this zone of discolouration.

The right nasal cavity is completely, the left partially occluded by the tumour of the septum which presents shallow, cup-shaped, ulcerated surfaces (1 & 2) of a dirty greyish-yellow colour. Only at the outer border, especially along the bridge of the nose, narrow, red strips of mucosa with eroded and slightly raised edges are visible. (3)

b. On drawing the tip of the nose to the left by means of a small hook introduced into the anterior angle of the right nostril, the thin bridge of skin (4) alone gives way, whilst the septum, viz. in this case the tumour, remains inmovable in the middle line. The complete view one then obtains from the right nostril over both nasal cavities is astonishing. Consequently a spontaneous perforation between the healthy nasal dorsum and the tumour has taken place, but not in the usual manner. Whereas else a gap forms and separates the skin from the tumour, they have in this case remained in close contact and formed for themselves smooth, shiny surfaces. As the latter are even covered by epithelium they very much resemble facets lined by mucosa, and the convex bridge of skin glides upon the concave bridge of the tumour (5) like a tendon in its tendon sheath.

This process of partial sequestration has naturally considerably facilitated the removal of the tumour in one piece: it was only necessary to sever its low posterior and inferior attachment to the healthy septum by means of an angular knife. This operation was performed without difficulty starting from the lateral gap in the left nasal meatus. Hereafter the tumour was easily forced by the right index finger, introduced into the left nasal cavity, into the right nasal cavity and removed from there through the right nostril. After the whole tumour had been removed in this manner in one piece, it was seen to be very much like a cuff-stud in form with a large (right) top (7) and a small (left) bottom (8) both being joined by a connecting piece (9). The tumour, which presented a pale chiefly grey-red colour and numerous roundish prominences, was covered by epithelium excepting at its cut surface and there, where the above mentioned pressure ulcers were situated. The following measurements of the tumour were taken: depth 3,7 cm, height 2,7 cm, breadth 2,5 cm. This being such a rare and peculiar case I felt myself justified in giving four pictures of the tumour which is quite intact. In the plate the specimen removed by the operation is sketched as seen:

c. from in front

d. from the rigtht

e. from the left

f. from above.

Finally I should certainly like to draw attention to the bad and neglected condition of the patient's four incisor and left upper canine tooth, of which only the carious roots remained. These caused so much irritation as to lead to reddening, swelling, softening and maceration of the gums very much like in Fig. 2 b Plate IX. After the nodules in the skin of the tip of the nose had been removed, the discolouration disappeared there too. When I saw the patient a year later, no signs of tuberculosis of the nose were to be detected. In the meantime, however, she has I hear succumbed to pulmonary disease.

Digitized by Google

Tafel XXIX.

Syphilis hereditaria.

Fig. 1. Coryza syphilitica. Beobachtet 1886. 4 Wochen altes Mädchen. Vater activ syphilitisch, Mutter gesund. Das gelbbleiche Kind atmet mühsam und geräuschvoll durch den offenstehenden Mund, da die Nase durch Schwellung ihrer Wände schon am Eingang völlig undurchgängig ist. Schon am 2. Lebenstag zeigten sich Plaques an den Lippen, der Zunge, Backe, später auch am After mit Rhagaden, ferner niedere papulöse Felderung der ganzen Gesichtshaut, Pemphigus der Hand und Fussteller, Onychie sämmtlicher Nägel. Heilung nach vierwöchentlicher Schmierkur. Patientin lebt heute 1900 noch und zwar gesund.

Fig. 2. Syphilitisches Geschwür am Naseneingang. Beobachtet 16. November 1898 an einem $^1/_4$ Jahr alten Kinde, einem Pflegling der Olgaheilanstalt, dessen Vorstand Professor Dr. Sigel ich die Erlaubniss zu dieser Abbildung verdanke. Die beiden Vestibula narium sind unter Verlustiggehen des Septum membranaceum in eine einzige geschwürige Cloake verwandelt, deren Wände blutigroth und infiltrirt erscheinen; ganz besonders verdickt ist das Septum cartilagineum, das durch einen medianen Spalt an seine entwicklungsgeschichtliche Entstehung aus 2 sich verschmelzenden Platten zu erinnern scheint. Das Kind ist nach 4 Wochen an Schwäche gestorben.

Fig. 3. Verlust des Septum. 17jähriges Mädchen; welches seit seiner Geburt Zeichen von Syphilis bot und seit $^3/_4$ Jahren aus der Nase eitert. Das ganze Septum, dessen häutiger, knorpeliger und knöcherner Theil ist vollständig zerstört, vernarbt. Die Nasenspitze liegt als leerer Hautlappen der Oberlippe an. Der geröthete rechte Nasenflügel ist verrucopapulös entartet, theilweise ulcerirt, der Nasenrücken bis zur Glabella ist tief eingesunken. Dadurch und durch Wulstung der Lippen erscheint die Mundpartie rüsselförmig vorragend. Nach 2 Monaten ist durch Jodquecksilberkur der Nasenflügel verheilt.

Digitized by Google

Plate XXIX.

Syphilis hereditaria.

Fig. 1. **Coryza syphilitica.** Observation 1886. Girl aged 4 weeks. Her father exhibits evidence of present specific mischief; mother healthy. The child's skin has a yellowish tint. Its respiration is noisy and difficult. Owing to the complete obstruction of the nose by the swelling of the nasal walls, immediately at the anterior nares, breathing can only be carried on through the mouth. Already forty-eight hours after birth plaques appeared on the lips, the tongue, the cheek, and later on round the anus accompanied by the formation of rhagades. These were soon followed by low papules which covered the whole face, by pemphigus of the palms of the hands and the soles of the feet, and by onychia of all nails. Recovery after treatment by inunction for four weeks. Patient is at the present moment (1900) alive and in good health.

Fig. 2. **Syphilitic ulcer of the anterior nares.** Observation November 1898. Child aged 3 months. In-patient of the Olga hospital. I am indebted for permission to publish and take a sketch of this case to Professor Dr. Sigel, consulting-physician to the hospital. The septum membranaceum was completely destroyed, and both vestibula narium have been converted into a single ulcerative chasm, its walls being of a blood-red colour and infiltrated. The septum cartilagineum especially is very much thickened and, owing to a median fissure, it seems to remind one at once of its embryonic origin from two coalescing lamina. Four weeks later the child died of general weakness.

Fig. 3. **Loss of the septum.** Girl aged 17 years. Directly after birth the child exhibited signs of syphilis, and since nine months there is a purulent discharge from the nose. The whole septum with its membranous, cartilaginous and osseous parts is completely destroyed and cicatrized. The tip of the nose, consisting only of a flap of skin, hangs loosely over the upper lip. Here and there the reddened right ala nasi, which has undergone verruco-papulous degeneration shows ulceration, and the nasal dorsum right up to the glabella is deeply sunken in. This deformity and the protruding lips give the patient somewhat of the look of a negress, as far as the lower part of the face is concerned. Treatment by jodine of potassium and mercury for eight weeks resulted in healing of the ala nasi.

Digitized by Google

Digitized by Google

PLATE XXIX

Syphilis hereditaria.

Fig. 1. [illegible] specific ca[illegible] [illegible] [illegible] [

1.

2.

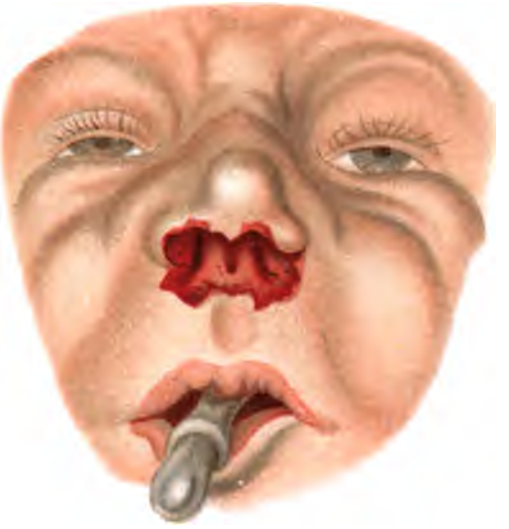

3.

Dr Krieg. n. d. nat. Bel. Lith. Anst. v. Werner & Winter, Frankfurt a/M.

Digitized by Google

Digitized by Google

Tafel XXX.

Syphilis.

Fig. 1. a u. b. **Syphilis am Nasenrücken oben, syphilitische Periostitis der Nasenbeine.** 40jährige Frau. Anamnese unzuverlässig. Gumma des Septum mit 3 geschwürigen Einbrüchen auf der linken Seite. Ihm entspricht äusserlich sichtbar eine leicht geröthete teigige Anschwellung des Nasenrückens am unteren Ende der Nasenbeine. Nach 3 Wochen auf Calomel-Jodkali ist alles geheilt.

Fig. 2. a u. b. **Syphilis am Nasenrücken unten.** 21jährige Frau. Seit 1 Jahr verheiratet; angeblich nie krank gewesen. Seit ½ Jahr in Nase verstopft; seit 3 Wochen Geschwulst an linker Seite des Nasenrückens bemerkt. Der ganze Nasenrücken vom unteren Ende der Nasenbeine an abwärts bis zur Nasenspitze ist leicht gelbbraunroth, teigig geschwollen. Dem entspricht innen am Septum ein perforirtes Gumma. Heilung auf Calomel-Jodkali.

Digitized by Google

Plate XXX.

Syphilis.

Fig. 1. a & b. **Syphilis of the nasal dorsum above; syphilitic periostitis of the nasal bones.** Woman aged 40 years. History of the case unreliable. Gumma of the septum with three broken down and ulcerating places on the left side. Corresponding with this a slightly reddened, pulpy swelling of the nasal dorsum situated at the inferior border of the nasal bones. After treatment by jodine of potassium and calomel for three weeks a complete cure was effected.

Fig. 2. a & b. **Syphilis of the nasal dorsum below.** Woman aged 21 years. Married since a year; professes never to have been ill before. Since six months she suffers from obstruction of the nose, and since three weeks a swelling on the left side of the nasal dorsum has appeared. The whole nasal dorsum from the lower part of the nasal bones downwards to the tip of the nose presents a slightly yellow-brown-red discolouration and pulpy swelling. Corresponding with this swelling on the inner side of the septum a broken down gumma is found. Treatment by jodine of potassium and calomel. Complete recovery.

Digitized by Google

Digitized by Google

Plate XXX

Syphilis.

Digitized by Google

1a

1b

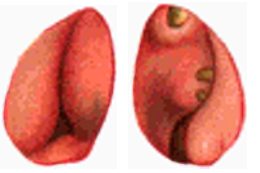

2a

2b

Dr Krieg. ad nat. del. Lith. Anst. v. Werner & Winter, Frankfurt a/M.

Digitized by Google

Digitized by Google

Tafel XXXI.

Syphilis.

Fig. 1. **Gumma der Aussenwand; syphilitische Periostitis des linken Processes nasalis maxillae superioris.** Beobachtet November 1890. 48jähriger verheiratheter Mann. Infection nicht zugestanden; seit 8 Wochen Schnupfen, verstopfte Nase, Nasenbluten.

a. Aeusserlich: von unterer Grenze des linken Nasenbeines bis zum linken Nasenflügel eine ziemlich harte ungefärbte Verdickung der Einfassung der Aperture pyriformis entsprechend.

b. Innen: eine harte, etwas geröthete, die ganze Nasenhöhle verstopfende Verdickung der Aussenwand, in deren Mitte ein kleines mit gelbem Detritus eingefasstes und belegtes Geschwür, mit blaurothem Entzündungshof. Am ganzen Körper, auch am behaarten Kopf ein papulo-vesiculöses Syphilid. Anfangs Januar 1891 vollständig geheilt durch Calomed-Jodkali.

Fig. 2. **Papulo-gummöses Syphilid der Nase und Oberlippe.** Beobachtet 1889 an einer 39jährigen Frau, welche vor 9 Monaten an einem Labium pud. eine Warze entdeckte. Bald darauf erkrankte auch die Nase.

a. Aussen: auf der unteren Nase erheben sich drei blaurothe, flache, derbe, glatte, nicht verschwärte Geschwulstplatten, deren eine den linken Nasenflügel bedeckend in der Nasolabialfalte rauh zerklüftet durch eine nässende Rhagade gegen die Wangenhaut abgegrenzt ist. Drei ähnliche Schwellungen befinden sich auf der Oberlippe hart unter der Nase.

b. Innen: starke Verkrustung. Im Septum cartilagineum eine Perforation 1 cm über dem Nasenboden, 1 cm hinter dem Nasensteg, überall vernarbt. Alle 4 Muscheln sind auffallend klein, besonders im Knochen, während die Schleimhaut immer noch etwas faltig erscheint. Beide Nasenhöhlen sind besonders weit. Heilung durch Calomel-Jodkali.

Fig. 3. **Gumma im linken Nasenflügel.** Beobachtet 1892 an einem 29jährigen Mädchen. Der linke Nasenflügel ist unförmlich verdickt, braunroth, bretthart, ohne deutliche Ulceration. Die Schwellung ist auch innen deutlich, verengt die Nasenhöhle in hohem Grad. Beide Nasenhöhlen sowie der Nasenrachen ist ausgekleidet mit blutigeitrigen Borken. Die Schleimhaut des ganzen Gaumensegels ist gequollen, wachsig durchscheinend, trocken, ihr Epithel vielfach abgestossen. Neben dem rechten hinteren Gaumenbogen liegt eine mächtige längsverlaufende Infiltration, mit einem zackigen, tiefen, speckig belegten Geschwür. Vollständige Heilung nach 2 Monaten durch Calomel-Jodkali.

Fig. 4. **Ulcerirtes Gumma in der linken Nasenwand.** Beobachtet 1886. 31jähriges Mädchen, welches vor 9 Jahren inficirt, kurz darauf ein mehrfach syphilitische Zeichen tragendes, nach 9 Wochen gestorbenes Kind geboren hat. Seitdem der Primäraffect geheilt ist, war Patientin nie in Behandlung. Seit 8 Jahren hat sie oft „rothlaufartige“ Ausschläge an der Nase. Seit 3 Wochen bildete

Digitized by Google

Plate XXXI.

Syphilis.

Fig. 1. **Gumma of the external wall; syphilitic periostitis of the left processus nasalis maxillae superioris.** Observation November 1890. Married man aged 48 years. Denies syphilis; since eight weeks coryza, obstruction of the nose, epistaxis.

a. Externally: from the lower border of the left nasal bone down to the left ala nasi a somewhat indurated, colourless thickening corresponding with the margin of the Apertura pyriformis.

b. Internally: an indurated, slightly reddened thickening causing complete obstruction of the nasal cavity. It is situated on the external wall, which presents in its centre a small ulcer covered with yellowish débris-tissue and surrounded by a blue-red area of inflammation. Scattered over the whole body and over the hairy scalp, too, a papulo-vesicular syphilitic rash. In the first days of January 1891 completely healed by treatment with calomel and jodine of potassium.

Fig. 2. **Papulo-gummatous syphilide of the nose and the upper lip.** Observation 1889. Woman aged 39 years. Nine months ago she noticed the formation of a „wart" on the one labium pudendi. Soon thereafter the nose, too, became affected.

a. Externally: on the lower part of the nose three blue-red, firm, smooth, flat-topped, non-ulcerative swellings. One of these, which covers the left ala nasi, presents a rough, fissured surface in the naso-labial fold and is separated from the cheek by a rhagade secreting a thin discharge. Three similar swellings are to be found on the upper lip immediately below the nose.

b. Internally: formation of numerous crusts. In the septum cartilagineum a perforation, which is situated 1 cm above the nasal floor and 1 cm behind the bridge of the nose, is everywhere cicatrized. All four turbinated bodies are remarkably small, owing chiefly to atrophy of their bony tissue, whereas the mucosa still presents light folds. Both nasal cavities are exceedingly large. Cured by calomel and jodine of potassium.

Fig. 3. **Gumma in the left ala nasi.** Observation 1892. Girl aged 29 years. Greatly disfigured owing to considerable thickening of the left ala nasi, which is of a brown-red colour, of stony hardness, and without any distinct ulceration. The swelling is also internally distinct and causes severe stenosis of the nasal cavity. Both nasal cavities and the naso-pharyngeal space are lined by crusts consisting of blood and pus. The mucosa of the whole velum palati is swollen, semi-translucent, dry, and devoid of epithelium in numerous places. Next to the right posterior palatine arch lies an extensive infiltration running in a longitudinal direction and presenting a deep ulcer with serrated edges and a base covered by a yellow, washleather-like slough. Complete cure after treatment with calomel and jodine of potassium for two months.

Digitized by Google

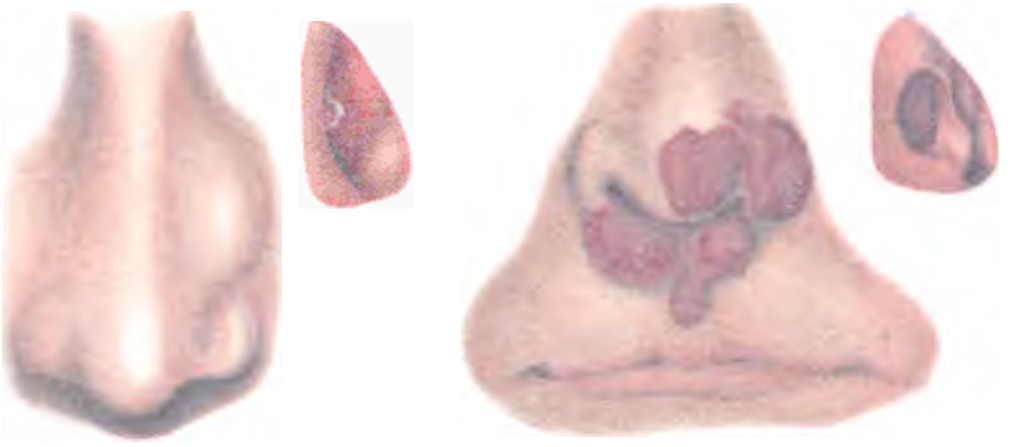

Digitized by Google

[illegible] XXXI

Syphilis.

[illegible] wall; syphilitic periostitis of the left [illegible] bones. Observation [illegible]

[illegible] of the left [illegible] d, [illegible] thickening [illegible] complet[illegible] cavity. It is situated on the external wall [illegible] ulcer covered with yellowish débris-tissue and [illegible] of inflammation. Scattered over the whole [illegible] too, a papulo-vesicular syphilitic rash. In the [illegible] healed by treatment with calomel and [illegible]

[illegible] neurotic syphilide of the nose and the upper lip. Observation 1892. [illegible] years. Nine months ago she noticed the formation of a [illegible] on the one hand, [illegible] pudendi. Soon thereafter the nose, too, became [illegible]

a. [illegible] on the lower part of the nose three blue-red, firm, smooth, flat-topped non-ulcerative swellings. One of these, which covers the left ala nasi, presents a rough, fissured surface in the naso-labial fold and is separated from the cheek by a rhagade secreting a thin discharge. Three similar swellings are to be found on the upper lip immediately below the nose.

b. Internally: formation of numerous crusts. In the septum cartilagineum a perforation, which is situated 1 cm above the nasal floor and 1 cm behind the bridge of the nose, is everywhere cicatrized. All four turbinated bodies are remarkably small, owing chiefly to atrophy of their bony tissue, whereas the mucosa still presents light folds. Both nasal cavities are exceedingly large. Cured by calomel and iodine of potassium.

[illegible] **Gumma in the left ala nasi.** Observation 1892. Girl aged 29 years. Greatly disfigured owing to considerable thickening of the left ala nasi, which is of brown-red colour, of stony hardness, and without any distinct ulceration. The swelling is also internally distinct and causes severe stenosis of the nasal cavity. Both nasal cavities and the naso-pharyngeal space are lined by crusts consisting of blood and pus. The mucosa of the whole velum palati is swollen, semi-translucent, dry, and devoid of epithelium in numerous places. Next to the right posterior palatine arch lies an extensive infiltration running in a longitudinal direction and presenting a deep ulcer with serrated edges and a base covered by a yellow, washleather-like slough. Complete cure after treatment with calomel and iodine of potassium for two months.

Digitized by Google

1.

a

b

2.

a

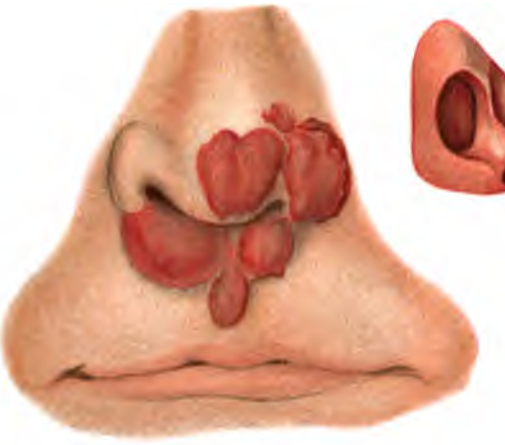

b

3.

4.

5a

5b

D. Kreg. ad nat. del.

Lith. Anst. v. Werner & Winter, Frankfurt a/M.

Digitized by Google

Digitized by Google

sich die Geschwulst an der Aussenseite der Nase. Die Schwellung der Aussenwand im Innern der Nase reicht bis an das Nasenbein und ist weithin ulcerirt. Verordnung von Calomel-Jodkali. Weiterer Verlauf unbekannt.

Fig. 5 a. **Wucherndes papulöses Syphilid (Papulae luxuriantes, s. Tubercula syphilitica cutanea).** Beobachtet October 1893 an einem 32jährigen Mann. Er giebt Tripper zu, leugnet aber Syphilis. Seine Frau und 4 Kinder sind gesund. Am unteren Theil der äusseren Nase sammt beiden Nasenflügeln ist die Haut stark verdickt über die gesunde Umgebung leicht erhaben, so dass hier die Formen der Nase plump verändert sind. Ihre Farbe ist dunkelbraun violett. Auf der Nasenspitze blättert sich die Oberhaut inselförmig ab. Der linke Nasenflügel erscheint warzig höckrig dadurch, dass der Papillarkörper in rundlichen durch Einschnitte getrennten nicht verschwärten Buckeln gewuchert ist. Die die hintere Grenze der Infiltration bildende Nasolabialfalte ist zu einer Rhagade vertieft. Eine ebensolche liegt im vorderen Nasenwinkel. Am rechten Nasenflügel ist die gleiche Wucherung an ihrer Oberfläche schon macerirt, im Zerfall begriffen. Auf der linken Wange neben der Nase sieht man einige gesonderte Papeln. Im Innern der Nase ist nur trocken eitriger Catarrh zu finden. Andere Zeichen vorhandener oder abgelaufener Syphilis sind am übrigen Körper nicht nachzuweisen, ausser trocken eitrigem Catarrh auch im Rachen und Kehlkopf, wodurch sich die belegte Stimme erklärt.

Auf Calomel-Jodkalikur war schon nach 14 Tagen die Haut stark abgeblasst, die vorher über die gesunde Umgebung erhabene Infiltration unter deren Höhe leicht vertieft, die beiden Nasenflügel narbig glatt geworden, so wie

b. die im November 1893 nach der Heilung aufgenommene Zeichnung es darstellt.

Digitized by Google

Fig. 4. Ulcerated gumma in the left nasal wall. Observation 1886. Girl aged 31 years. Nine years ago she acquired syphilis and shortly afterwards was delivered of a child, which showed evident signs of syphilis at the time of birth and died after nine weeks. As soon as the primary sore had been healed, the patient refused further treatment. Since eight years she suffers frequently from „erysipelatous" rashes of the nose. Since three weeks the swelling has formed on the outside of the nose. The swelling of the external wall reaches inside the nose as far as the nasal bones and is ulcerated for a considerable distance. Prescription of jodine of potassium and calomel. Further course of the case not known.

Fig. 5 a. Proliferating papular syphilide (Papulae luxuriantes seu Tubercula syphilitica cutanea). Observation October 1893. Man aged 32 years. Admits gonorrhea, but denies syphilis. His wife and four children are healthy. Externally the skin of the lower part of the nose and of both alae nasi is very much thickenend and slightly raised above the healthy surrounding surface. This produces a great disfigurement of the nose which is of a dark brown-violet colour. On the tip of the nose insular exfoliation of the epidermis in several places. The left ala nasi has a nodular, warty appearance owing to proliferation of the papillary layer of the skin, which forms rounded eminences not ulcerated and separated from one another by furrows. The posterior boundary of this infiltration is formed by the naso-labial fold deepening into a rhagade, another being situated in the anterior angle of the nostril. At the right ala nasi the same proliferation has taken place, the superficial layers being already in a stage of maceration and disintegration. On the left cheek near the nose several isolated papules are visible. The interior of the nose is affected by a dry purulent catarrh. On the other parts of the body evidence of previous or present specific lesions is not to be found excepting a dry purulent catarrh of the pharynx and larynx, which accounts for the present hoarseness.

After using calomel and jodine of potassium for a fortnight the redness of the skin almost entirely disappeared and the infiltration, which before was raised above the healthy surrounding surface, became slightly depressed. Both alae nasi have become cicatrized and smooth as seen in

b. is a sketch of the case taken in November 1893 after the cure.

Digitized by Google

Tafel XXXII.

Syphilis.

Fig. 1 a. **Papulo-gummöses Syphilid.** Beobachtet Juli 1895 an einer 40jährigen Frau, deren Mann vor 8 Monaten an „Leberkrankheit" gestorben ist. Patientin selbst erkrankte im Sommer 1893 an Halsbeschwerden durch Geschwüre im Rachen, wegen derer sie auswärts 1 Jahr lang zweimal täglich gepinselt wurde. Seit Sommer 1894 ist die Nase erkrankt, indem oben eine Papel entstand. Sie wurde bis jetzt nur mit Carbol behandelt. Fast die ganze äussere Nasenhaut ist blauroth, verdickt, leicht erhaben, in Mitten des Rückens von Narben durchzogen. An der rechten Seite der Nasenspitze ist eine hohe Papel mit central erweichtem Herd. Oben am Nasenrücken befindet sich eine, am rechten Nasenflügel 3 Papeln je mit centraler kraterförmiger, gezackter, nicht verschwärter Vertiefung; zwischen diesen Papeln liegt eine schmale, in Darmschlingen ähnlich gewundenen Linien angeordnete papulöse, blaurothe Infiltration, welche eine flache, blassere Area einfasst.

b. Im Naseninnern am Septum vorne ein Gumma mit eben beginnendem Zerfall.

Am weichen Gaumen über dem Zäpfchen 2 Narben, Zäpfchen narbig verkürzt, theilweise noch verschwärt, ebenso beide Gaumenbögen; die ganze Zunge rauh, ihr Epithel theils verdickt, theils abgeschilfert, an rechter unterer Seite Epithelanhäufungen in Schlangenwindungen; sonst keine Zeichen von Syphilis.

Auf Calomel-Jodkalikur vollständige, bis heute andauernde Heilung.

Fig. 2. **Papulo-gummöses Syphilid.** Beobachtet September 1897 bei einem 42jährigen Mann, welcher vor 20 Jahren inficirt worden war (Ulcus penis, Condylomata ad anum, Exanthema thoracis). Seit 1875 war er gesund, bis vor 2 Jahren die Nase beiderseits eng und allmählig vollständig undurchgängig wurde. Dann seien Löchelchen in die Nasenhaut eingebrochen und Warzen wie Haselnüsse darauf gewachsen.

a. Patient hat blasse Gesichtsfarbe, er kann nur durch den Mund athmen. Die ganze Nase von ihrer Wurzel an abwärts ist braunroth oder livid violett verfärbt, plump verdickt, ähnlich wie bei Rhinophyma; an der linken Nasenseite ist die Infiltration unterbrochen durch eine hellere vertiefte Narbeninsel. Die beiden Nasenflügel sind in hellere, warzige Schwellungen verwandelt, deren einzelne Höcker durch verschieden tiefe, rissartige Einschnitte von einander getrennt sind. Die Nasenspitze ist glatt, buckelig. Die gleiche warzenartige Wucherung des Papillarkörpers zeigt das Filtrum der Opperlippe.

b. Naseninneres. Nach Entfernung der reichlichen Krusten sieht man, dass das links skoliotische Septum beiderseits stark verdickt und seine Schleimhaut soweit man sie übersieht, oberflächlich verschwärt ist ohne viel Detritus.

Durch Calomel-Jodkalikur ist nach Ablauf von 2 Monaten alles verheilt mit Hinterlassung von vernarbten, flachen Vertiefungen in der Haut.

Digitized by Google

Plate XXXII.

Syphilis.

Fig. 1 a. **Papulo-gummatous syphilide.** Observation July 1895. Woman aged 40 years. Eight months ago her husband died of „liver disease". Summer 1893 patient herself suffered from throat trouble due to ulcers of the pharynx. These were painted twice daily for a whole year in a hospital. Since the summer 1894 her nose has become affected, a papule forming in its upper part. Up till now this papule had only been treated with carbolic acid. Nearly the whole skin of the external part of the nose is blue-red, thickened, slightly raised and traversed in the centre of the dorsum by scars. On the right side of the tip of the nose a high papule with a patch of softening in its centre. Above on the nasal dorsum a single isolated papule, on the right ala nasi three such, all presenting in the centre a craterlike non-ulcerated depression with serrated edges. Between these papules a narrow zone of blue-red papular infiltration winds its way, the whole being surrounded by an area of a somewhat paler colour.

b. In the nasal interior on the anterior part of the septum a gumma just on the point of breaking down.

On the soft palate above the uvula two scars, the uvula itself being shortened by cicatrization and partly ulcerated. Both palatine arches affected in the same manner. The whole tongue is rough, the surface epithelium being in parts thickened in parts shed, and on its under surface on the right side patches of epithelial thickening forming a tortuous line are to be found. Otherwise no signs of syphilis.

Calomel and jodine of potassium treatment resulted in a complete and permanent recovery.

Fig. 2. **Papulo-gummatous syphilide.** Observation September 1897. Man aged 42 years. Acquired syphilis twenty years ago. (Ulcus penis, Condylomata ad anum, Exanthema thoracis.) Since 1875 he has enjoyed good health, but two years ago both sides of the nose became narrow and gradually completely occluded. Then minute openings in the nasal skin formed, out of which warts similar to hazel-nuts in appearance grew.

a. Patient has a pale, sallow complexion and carries on breathing entirely through the mouth. The whole nose from its root downwards presents a brown-red or livid violet discolouration and an unsightly thickening as in cases of rhinoscleroma. On the left side of the nose the infiltration is interrupted by a bright depressed patch of cicatricial tissue. Both alae nasi are converted into somewhat brighter coloured warty swellings with excrescences which are separated from one another by fissure-like grooves varying in depth. The tip of the nose is smooth and bossed. The filtrum of the upper lip shows the same wart-like proliferation of the papillary body.

b. Nasal interior. After the removal of numerous crusts it is to be seen that the septum, which presents a scoliosis to the left, is very much thickened on both sides and that the mucosa, as far as the same is visible, is ulcerated on its surface without the formation of much débris-tissue.

After treatment by calomel and jodine of potassium for two months all evidence of disease cleared up, and only cicatrized shallow depressions remained in the skin.

Digitized by Google

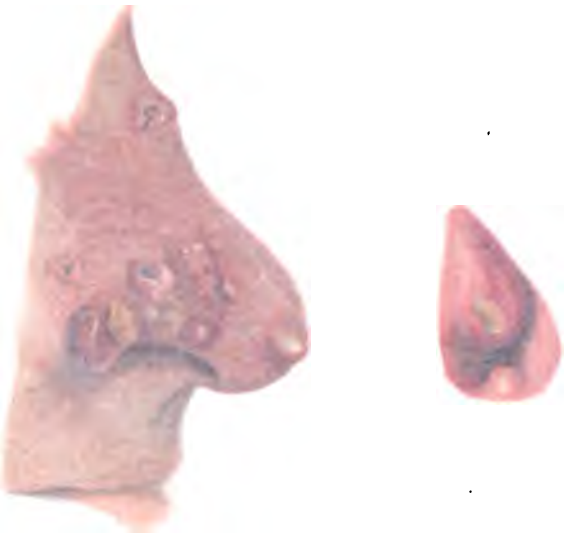

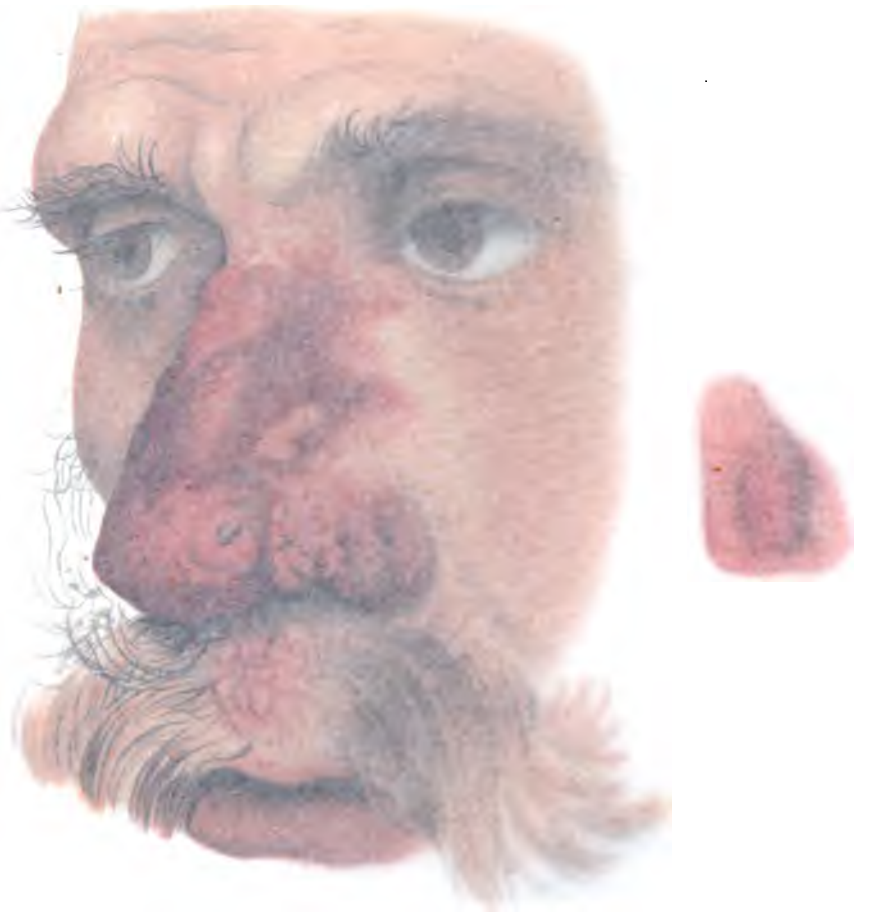

Digitized by Google

Plate XXXII.

Syphilis.

Fig. 1a. **Papulo-gummatous syphilide.** Observation [illegible] Woodcock [illegible] [illegible] years ago for [illegible] disease. Somewhat [illegible] suffered from throat trouble due to goitre of the pharynx. [illegible] inhaled [illegible] daily for a whole year [illegible]. Since the [illegible] has become affected, a papule forming in the tonsil part. [illegible] which [illegible] had only been treated with carbolic acid. Nearly [illegible] the external part of the nose is injected, thickened, slightly [illegible] and covered in the centre by scales. On the right side of [illegible] the nose a high papule with a speck of softening in its centre. [illegible] the nasal dorsum a single isolated papule, on the right ala nasi three such, all presenting in the centre a craterlike non-ulcerated depression with scaly edges. Between these papules a narrow zone of blue-red peculiar infiltration winds its way, the whole being surrounded by an area of a somewhat paler colour.

b. In the nasal interior on the anterior part of the septum a gumma near the point of breaking down.

On the soft palate above the uvula two scars, the uvula itself being shortened by cicatrization and partly ulcerated. Both palatine arches affected in the same manner. The whole tongue is rough, the surface epithelium being in parts thickened in parts shed, and on its under surface on the right side patches of epithelial thickening forming a tortuous line are to be found, otherwise no signs of syphilis.

Calomel and iodide of potassium treatment resulted in a complete and permanent recovery.

Fig. 2. **Papulo-gummatous syphilide.** Observation September 1897. Man aged 42 years. Acquired syphilis twenty years ago. (Ulcus penis, Condylomata ad anum, Exanthema thoracis.) Since 1875 he has enjoyed good health. Two years ago both sides of the nose became narrow and gradually completely occluded. Then minute orifices in the nasal skin formed, out of which were [illegible] similar to hazel-nuts in appearance grew.

a. Patient has a pale, yellow complexion and carries on breathing entirely through the mouth. The whole nose from its root downwards presents a brown-red or livid violet discolouration and an unsightly thickening as in cases of rhinoscleroma. On the left side of the nose the infiltration is interrupted by a bright depressed patch of cicatricial tissue. Both alae nasi are converted into somewhat [illegible] coloured warty swellings with excrescences which are separated from one another by fissure-like grooves varying in depth. The tip of the nose [illegible] smooth and bossed. The filtrum of the upper lip shows the same warty proliferation of the papillary body.

[illegible] nasal interior. After the removal of numerous crusts it is to be seen that the septum, which presents a scoliosis to the left, is very much thickened on both sides and that the mucosa, as far as the same is visible, is ulcerated in its entirety without the formation of much débris-tissue.

After treatment by calomel and iodine of potassium for two months [illegible] the whole of disease cleared up, and only cicatrized shallow depressions remained in the skin.

Digitized by Google

1a

1b

2a

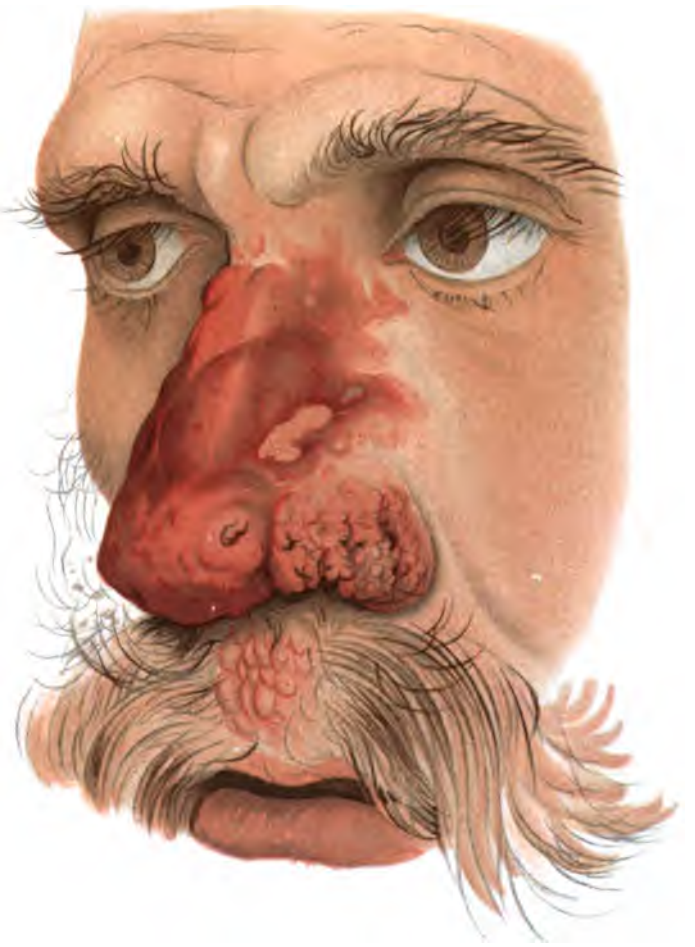

2b

D. Krieg ad nat. del.

Lith. Anst. v. Werner & Winter, Frankfurt a/M.

Digitized by Google

Digitized by Google

Tafel XXXIII.

Syphilis.

Fig. 1. Hautgumma am Naseneingang. Beobachtet Januar 1893. 36jähriger Kaufmann, der sich im Frühjahr 1885 inficirte und im Juli 1887 verheirathete. Schon im August 1887 erlitt seine Frau einen Abort, gebar im Juni 1888 6 Wochen zu früh ein Kind, das sofort gestorben ist, dagegen Juli 1890 rechtzeitig ein Kind, welches bis heute gesund geblieben sein soll. Seit Mai 1892 leidet Patient an Verstopfung der Nase, weshalb er auswärts an angeblichen Nasenpolypen operirt wurde, ohne jeglichen Erfolg.

Der hintere Theil des Septum cutaneum, der benachbarte Theil der Oberlippe sowie des Nasenbodens auf beiden Seiten ist in eine glattglänzende kupferbraunrothe Geschwulst verwandelt, welche am linken Nasenloch einen tiefen Einriss trägt. Hart hinter dem Septum cutaneum befindet sich in der Cartilago quadrangularis eine einpfennigstückgrosse Perforation. Ende Februar ist durch Calomel-Jodkali alles geheilt.

Fig. 2. Polypenförmige, tumorartige Geschwulst (syphilitisches Granulom, Syphilom). Beobachtet Januar 1894 an einem 39jährigen Schutzmann. Patient ist vor einigen Jahren inficirt worden. Seit einigen Wochen Schmerzen im Hals und Hinterkopf und Verstopfung der linken Nase. An der Rachenhinterwand befindet sich eine ulcerirte Infiltrationsleiste. Die Schleimhaut der ganzen linken Nasenhälfte ist blauroth, dick infiltrirt, in der Höhe etwa der Mitte der unteren Muschel trägt das Septum ein gelbes, speckig belegtes Geschwür. Nicht im Zusammenhang mit diesem, sondern getrennt von ihm entspringt der Schleimhaut des Septum, etwa 1 cm hinter dem Nasensteg, ein bohnengrosser, schlank gestielter Polyp von der rothen Farbe der umgebenden Schleimhaut ohne jede Ulceration. Die mikroskopische Untersuchung des ausgeschnittenen Tumors ergiebt lediglich Granulationsgewebe.

Fig. 3. Granulirende tumorartige syphilitische Geschwulst. Beobachtet October 1895 bei einem 26jährigen Mädchen, welches die Zeit der Ansteckung nicht anzugeben weiss. Seit 4 Wochen bemerkt es Schnupfen, seit 3 Wochen völlige Verstopfung der linken Nasenhälfte. 1 cm hinter dem Nasensteg erhebt sich, die ganze sichtbare Höhe des Septum einnehmend, eine hochrothe, in horizontaler Richtung dreimal eingekerbte Granulationsgeschwulst, deren hochrothe Körner durch astförmig von jenen Kerben auslaufende, gelbweisse Vertiefungen eingerahmt sind. Durch Wegdrücken dieser Granulationsgeschwulst sieht man, dass sie den vorderen Rand bildet von einem grossen, ziemlich tiefen, doch nicht perforirenden, speckig belegten Geschwür des knorpeligen Septum, dessen

Digitized by Google

Plate XXXIII.

Syphilis.

Fig. 1. Gumma of the skin at the anterior nares. Observation January 1898. Merchant aged 36 years. In spring 1885 he contracted syphilis and married in July 1887. His wife already had a miscarriage in August 1887 and in June 1888 she gave birth to a child, which was born six weeks before full term and died immediately after birth. In July 1900 she was delivered of a child at full term, which is according to her statement perfectly healthy. Since May 1892 the patient suffers from obstruction of the nose and was operated on by a surgeon for what was diagnosed as nasal polypus. The operation was followed by no improvement whatever.

The posterior part of the septum cutaneum, the adjoining part of the upper lip and of the nasal floor on both sides is converted into a smooth, glazed, copper-brown-red coloured swelling which presents a deep fissure at the left nostril. Directly behind the septum cutaneum a perforation about the size of a farthing is to be seen in the cartilago quadrangularis. After using calomel and jodine of potassium a complete cure was effected by the end of February.

Fig. 2. Polypoid tumour-like swelling (syphilitic granuloma, syphiloma). Observation January 1894. Policeman aged 39 years. A couple of years ago he acquired syphilis. Since a few weeks pains in the throat and at the back of the head followed by obstruction of the left side of the nose. On the posterior wall of the pharynx an ulcerated ridge of infiltrated tissue is visible. The mucosa of the whole left side of the nose is blue-red and very much infiltrated, the septum presenting about on a level with the middle of the inferior concha an ulcer with a yellow, wash-leather-like slough. In no connection with this ulcer a polypus springs from the mucosa of the septum about 1 cm behind the bridge of the nose. It is of the size of a bean, has a slender pedicle and the same red colour as the surrounding mucosa without any ulceration. Microscopical examination of the excised tumour shows that it is composed solely of granulation tissue.

Fig. 3. Granulating tumour-like syphilitic swelling. Observation October 1895. Girl aged 26 years. She can not give the date of the primary sore. Since four weeks she notices coryza, since three weeks complete occlusion of the left side of the nose. One cm behind the bridge of the nose a deep-red granulation tumour arises extending along the whole length of the septum with three notches in a horizontal direction. The bright red granules of this tumour are surrounded by yellowish-white depressions branching off from the above mentioned three notches. On pushing this granulation tumour aside one can see that it forms the anterior boundary of a large somewhat deeply extending, but non-perforating sloughy ulcer of the septum cartilagineum, of which the undermost part is just still visible on the nasal floor of the left side. In the right nasal cavity, too, on the lower part of the septum a small

Digitized by Google

unterste Ecke am linken Nasenboden eben noch zu sehen ist. Auch in der rechten Nasenhöhle ist unten am Septum ein kleines, aber tiefes, von dickem rothem Wall umrandetes, speckig belegtes Geschwür zu sehen. Die gesammte Schleimhaut der Nase ist stark geröthet und geschwollen. Die Uvula und ihre Umgebung ist dick infiltrirt, hoch geröthet, am obersten Ende des linken hinteren Gaumenbogens eine oben zur Ulceration sich anschickende gummöse Infiltration. Nach vierwöchentlichem Gebrauch von Calomel-Jodkalium ist alles geheilt.

Fig. 4 a. **Granulirende, tumorartige, syphilitische Geschwulst am Septum.** Beobachtet Mai 1895 bei einer 38jährigen Nähterin. Sie will vor 12 Jahren Brust- und Rippfellentzündung, 1894 Lungenkatarrh, Januar 1895 Influenza gehabt haben. Seit der letzteren leide sie viel durch Kopfschmerzen, Verstopfung der Nase mit Verlust des Riechvermögens, Schlaflosigkeit, Husten und Schwindel. Patientin ist sehr mager, sieht sehr blutarm aus, auch die Nasenschleimhaut ist auffallend blass. Die linke Nasenhälfte ist völlig undurchgängig durch einen nicht überhängenden, sondern mit rundlichem Uebergang aus dem Septum herauswachsenden Tumor von blasser Farbe und sanft höckerig, welliger Oberfläche. Das Epithel fehlt meist ganz, ist nur an wenigen mohnsamengrossen Stellen erhalten, sogar zu undurchsichtig weissen Plättchen angehäuft. Die Geschwulst liegt gepresst der Aussenwand an. Die Schleimhaut des Nasenbodens ist verdickt, in enge Falten gelegt. Auch die untere Muschel ist geschwollen. Die Rhinoscopia posterior ergiebt keine Abweichung von der Norm. Die rechte Nasenhöhle ist gesund. Hinter dem linken hinteren Gaumenbogen zieht ein flacher Schleimhautwulst herunter, mit strahliger weisser Narbe in der Rachenhinterwand endigend. Die Lungen sind gesund. Sonstige Zeichen von Syphilis sind nicht zu finden.

Die auf die Lungen hinweisende Anamnese, die allgemeine und örtliche Anämie liessen sehr daran denken, ob es sich hier nicht um Lupus handle. Nur waren an der Geschwulst selbst jene Epithelanhäufungen auffallend, und wenn jene Narbe an der Rachenhinterwand ganz wohl auch von spontan ausgeheiltem Lupus herrühren konnte, bildete sie doch einen weiteren Grund dafür, eine Probe mit Jodkali zu machen.

b. Diese fiel positiv aus und Patientin war nach 4 Wochen nicht nur örtlich geheilt, sondern auch im allgemeinen Befinden und äusserer Erscheinung bedeutend gebessert, von allen obigen Beschwerden befreit. Bis heute ist ein Rückfall nicht eingetreten.

Fig. 5. **Tiefgreifende gummöse Ringgeschwüre.** Februar 1897 beobachtet an einem 51jährigen Maler, der, vor 30 Jahren angesteckt, damals und vor 18 Jahren, als er auf dem behaarten Kopf einen Rückfall erlitt, ärztlich behandelt wurde. Jetzt klagt Patient über seit December 1896 bestehende Verengung, neuestens über völlige Undurchgängigkeit beider Nasengänge. Im Vestibulum der rechten Nase ist die Schleimhaut hochroth, in Buckeln dick infiltrirt, rauh, des Epithels beraubt, am Septum zu einer blassrothen, netzförmig granulirten Masse ausgewachsen. Weiter zurück sind Septum, Boden und Aussenwand,

Digitized by Google

but deep ulcer is to be seen, its reddened edges being raised above the surrounding surface and its base being covered with a wash-leather-like slough. The entire mucosa of the nose is very much reddened and swollen, the uvula and its neighbourhood densely infiltrated and also of a deep red colour, the upper part of the left posterior palatine arch forming a gummatous infiltration, which is just on the point of undergoing ulceration.

After the use of calomel and jodine of potassium for a month a complete cure was effected.

Fig. 4 a. **Granulating tumour-like syphilitic swelling of the septum.** Observation May 1895. Seamstress aged 38 years. She states that she had pleurisy and pneumonia twelve years ago, 1894 catarrh of the lungs and in January 1895 influenza. Since this last illness she has been subject to frequent headaches, obstruction of the nose accompanied by loss of smell, sleeplessness, cough, and giddiness. She is exceedingly thin and looks very anaemic, the mucosa of the nose, too, being remarkably pale. The left side of the nose is completely occluded by a tumour of a pale colour and a slightly nodular, undulating surface. It does not project abruptly, but appears as a globular bulging of the septum with which it seems to be continuous. It is destitute of epithelium excepting in a few places, where opaque whitish patches of epithelial thickening about the size of a poppy-seed are to be seen. The tumour is squeezed against the external wall. The mucosa of the nasal floor is thickened and thrown into close folds. The inferior turbinal, too, is swollen. Posterior rhinoscopy reveals nothing abnormal. The right nasal cavity is healthy. Behind the left posterior palatine arch a low ridge of mucosa descends terminating at the posterior wall of the pharynx in a star-shaped white scar. The lungs are healthy. No other signs of syphilis are to be detected.

Considering the former affections of the lungs, as stated above, and the general and local anaemia, it seemed an open question whether it was not a case of lupus. Certainly the aggregations of epithelial cells in this tumour were most remarkable and the fact that the scar on the posterior wall of the pharynx might very well have been due to lupus, which had in the meantime spontaneously healed, formed an additional reason for trying jodine of potassium.

b. As a matter of fact this line of treatment was followed by most satisfactory results. Not only were the local signs cured in a month, but the general appearance and state of health had greatly improved, the various complaints above mentioned having entirely disappeared. Till now no recurrence has taken place.

Fig. 5. **Deeply extending circular gummatous ulcers.** Observation February 1897. Painter aged 51 years. He acquired syphilis thirty years ago. At that time and again twelve years later, when signs of recurrence became noticeable on the hairy scalp, he underwent treatment. Patient complains of nasal stenosis since December 1896 recently followed by complete occlusion of both sides of the nose. In the vestibulum of the right side of the nose the mucosa is deep-red, densely infiltrated, rough and devoid of epithelium. On the septum the mucosa is transformed into a pale-red, granulating retiform mass. Further back the septum, the floor and the external wall of the nose, as far as these structures can be overlooked, are converted into deep ulcers with a yellowish-green-grey base and ragged or granulating edges. The ulcer on the septum extends 1,5 cm behind the bridge of the nose far into the deeper tissues almost down to the cartilage. In the vestibulum of the left side of the nose the mucosa has undergone the same changes as on the right side and in the

Digitized by Google

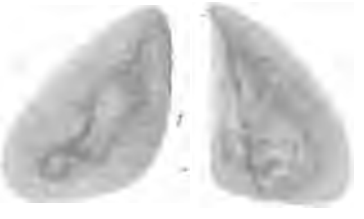

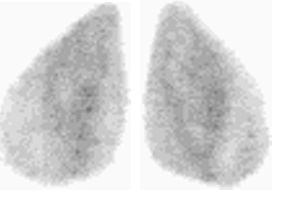

Digitized by Google

Fig. 4 a. **Granulocytes** (tumour-like sepsis) in sections of the sp

Fig. 5. **Pe** **Sections Leeds.** Observation

Digitized by Google

1.

2.

3.

4.

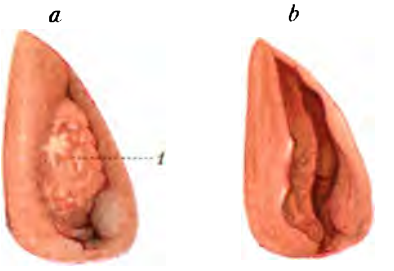

5.

6.

Dr. Krieg, a. l. nat. del. Lith. Anst. v. Werner & Winter Frankfurt a/M.

1. Infiltratio granulans. 2. Ulcus septi. 3. Concha media. 4. Concha inferior.
5. Insertio ossis conchae inferioris.

Digitized by Google



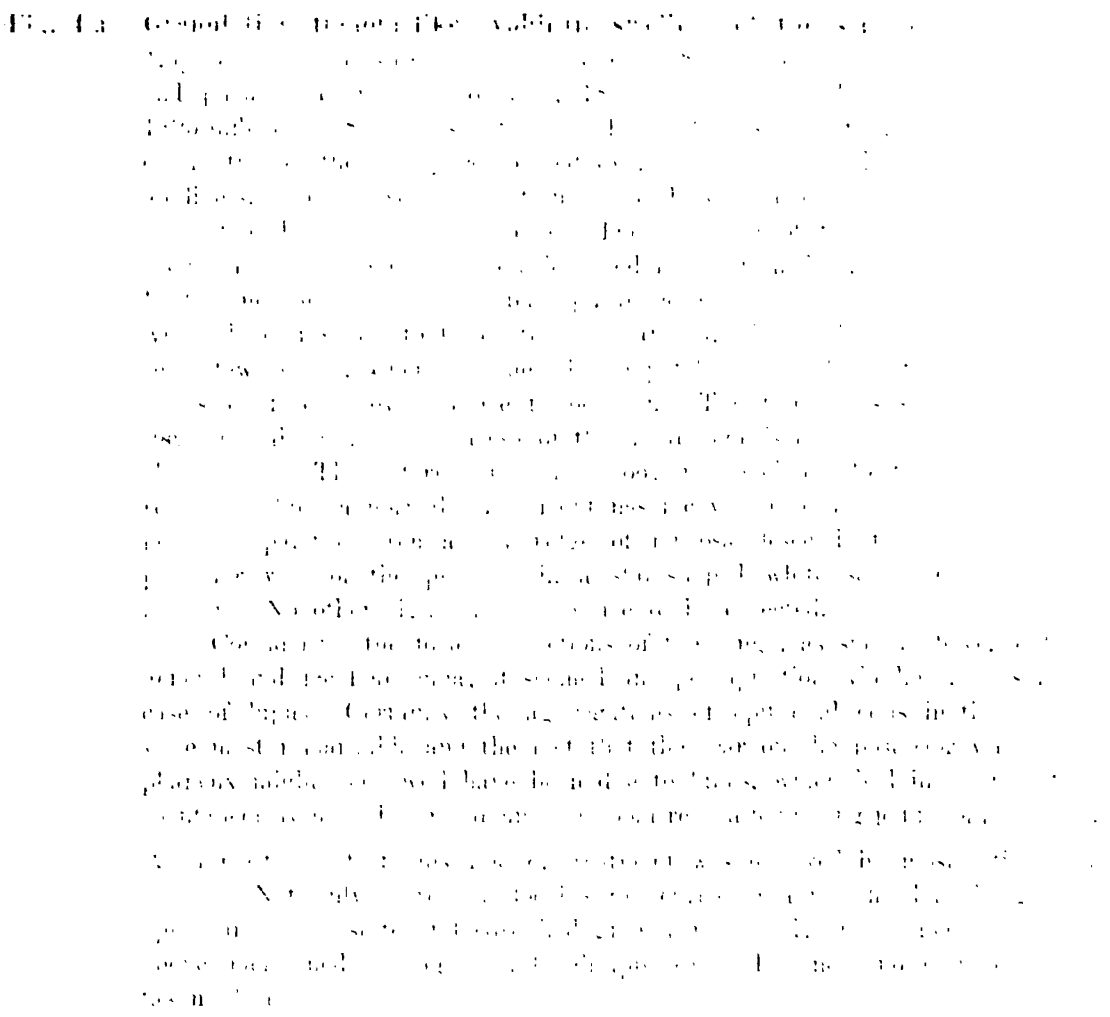



Digitized by Google

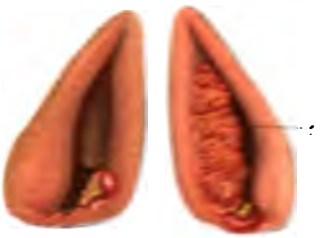

Digitized by Google

Digitized by Google

so weit man nur sieht, in tiefe gelbgrüngrau belegte Geschwüre verwandelt, mit zerfetzten oder granulirenden Rändern. Dasjenige des Septums geht 1,5 cm hinter dem Nasensteg stark in die Tiefe, bis an den Knorpel heran. Im linken Vestibulum verhält sich die Schleimhaut gleich wie rechts, und ebenso bilden die Wände des linken Atrium ein grosses Ringgeschwür von oben geschilderter Beschaffenheit. Auch hier ist es am Septum 1,5 cm hinter dem Nasensteg am tiefsten, bis zum Knorpel vorgeschritten, so dass hier Perforation droht. Weit hinten am Septum stösst die Sonde auch auf blossen Knochen, ebenso im mittleren Nasengang und endlich liegt der Ansatztheil des unteren Muschelknochens frei sichtbar bloss. Weitere Zeichen von Syphilis am übrigen Körper lassen sich nicht nachweisen. Nach sechswöchentlicher Kur mit Calomel und Jodkalium war alles geheilt.

Fig. 6. Gummata am Septum. Beobachtet März 1897. 28jährige Frau, klagt seit 1 Jahr über zunehmende Verstopfung der Nase, Kopfschmerz, Schlaflosigkeit, seit 3 Wochen Schmerzen im linken Nasenbein. Ein kurz vorher geborenes Kind leidet an Coryza und Ausschlag am After.

Auf beiden Seiten sitzen dem Septum flache Gummata auf mit leicht ulcerirter Aussenfläche, welche auf Calomel-Jodkalikur rasch verschwinden.

Digitized by Google

walls of the left atrium the same circular ulcer as the one described above is situated. Here, too, at the septum 1,5 cm behind the bridge of the nose, extending down to the cartilage, it has made such progress that perforation is imminent. In the posterior part of the septum the probe strikes bare bone and again in the middle nasal meatus, the upper border of the inferior turbinal bone being finally freely visible. No further signs of syphilis to be detected in other parts of the body. After six weeks treatment by jodine of potassium and calomel a complete cure was effected.

Fig. 6. Gummata of the septum. Observation March 1897. Woman aged 28 years. Since a year she complains of increasing obstruction of the nose, headaches and sleeplessness. Since three weeks pains in the left nasal bone. A child born shortly before this trouble commenced suffers from snuffles and a rash round the anus.

On both sides of the septum flat-topped gummata with slightly ulcerated surface. They disappeared rapidly on patient taking jodine of potassium and calomel.

Digitized by Google

Tafel XXXIV.

Syphilis.

Fig. 1 a. **Ulcus septi.** Beobachtet December 1894 an einem 38jährigen Mann, der vor 16 Jahren angesteckt wurde. Seither will er gesund gewesen sein, bis vor 1/4 Jahr, wo er Verengerung der Nase bemerkte. Die linke Seite ist ganz undurchgängig, die rechte nur verengt.

Auf der linken Seite des Septum, etwa 4 cm hinter dem Nasensteg, sieht man ein zwanzigpfennigstückgrosses Geschwür mit gelbgrauem Grund und hohem, theils glattem, theils rauhgranulirtem Wall, seinem oberen Ende gegenüber an der linken mittleren und unteren Muschel ebenfalls ein Geschwür, aber ohne solch hohen Grenzwall. Eine kugelige Ausbauchung des Septum auf der rechten Seite kennzeichnet sich durch seine unnachgiebige Härte als nichtsyphilitische Crista.

b. Rhinoscopia posterior ergiebt hochgradige Infiltration der Schleimhaut des oberen Vomertheils, des Rachendachs, der linken Tubenwülste und linken Muscheln. Sie ist meist verschwärt, zottige Granulationen treibend.

c. Das ganze Velum sammt Uvula ist hoch blauroth, plump verdickt. Während der Ausführung der Rhinoscopia posterior, welche keineswegs aussergewöhnliche Gewaltanwendung erfordert, sieht man plötzlich links über der Uvula an der Vorderfläche des Gaumensegels und an der Uvula selbst hochrothe, pralle, nur vom dünnen Epithel bedeckte Blutblasen auftreten, ein Beweis für den hohen Grad von Brüchigkeit, welchen die Blutgefässwände durch die Krankheit erlitten haben (Endarteriitis syphilitica).

Fig. 2. **Ulcus septi beiderseits.** Beobachtet Juni 1897. 31jähriger Mann. 1885 Ulcus penis. Nach einigen Monaten Heiserkeit bis Stimmlosigkeit. Nach einigen weiteren Monaten, und von da an 8 Jahre lang eiternde Pusteln am ganzen Körper. Seit 1/4 Jahr Schmerzen in der Glabella, Schläfe, Hinterkopf, Nacken, seit 1/2 Jahr Verengung der Nase wie durch Schnupfen, seit 6 Wochen harte, eitrigblutige Krusten. Seine Frau hat nie concipirt. Patient hat von Anfang an bis heute noch nie etwas gegen seine Krankheit gebraucht.

Aussehen gut, leichtes Näseln. Am Rumpf und Nacken hunderte von erbsengrossen weissen Narben. Nirgends Lymphdrüsenschwellungen. Links trägt das Septum ein 1 cm hinter dem Nasensteg beginnendes, dickes Gumma mit blaurother Schleimhaut. An zwei Stellen sind scharfrandige, gelbbelegte Geschwüre eingebrochen. Das obere ist sehr tief, in seinem Grund liegt der Knochen bloss. Rechts ist das Septum vorne ohne sichtbare Veränderung, erst im knöchernen Theil befindet sich ein tiefes Geschwür mit scharf absetzendem, zackigem, senkrechtem Vorderrand, hinter welchem blosser Knochen sichtbar und fühlbar ist. Hier sind auch die beiden Muscheln hochroth, rauh, leicht blutend, ulcerirt. Im Nasenrachen ist nur Röthung und Schwellung aller Weichtheile zu finden. Calomel-Jodkalikur.

Nach 7 Tagen sind alle Schmerzen fort, und beide Nasengänge gut durchgängig, nach 4 Wochen alles geheilt, ohne Perforation.

Digitized by Google

Plate XXXIV.

Syphilis.

Fig. 1 a. **Ulcus septi.** Observation December 1894. Man aged 38 years. He had acquired syphilis sixteen years ago. Professes to have been quite well until three months ago when stenosis of the nose set in. There is a complete occlusion of the left half of the nose, but only a stenosis on the right side.

On the left side of the septum, about 4 cm behind the bridge of the nose, is an ulcer the size of a sixpence. It has a yellow-grey base and its edges, which rise prominently above the surrounding surface, are partly smooth partly rough-granular. Opposite its upper border situated on the left middle and inferior turbinal a second ulcer is to be seen, the edges of which, however, are not raised above the surrounding surface. A globular swelling of the septum on the right side is characterised by its unyielding hardness as a non-syphilitic crista.

b. Posterior rhinoscopy reveals very marked infiltration of the mucosa of the upper part of the vomer, of the roof of the pharynx, of the left tori tubarii and of the left turbinals. The greater part of this infiltrated mucosa is ulcerated and covered with exuberant granulations.

c. The whole velum and the uvula are of a deep purple colour and present an unsightly thickening. During the posterior rhinoscopic examination for which no undue force was employed, haematomata are seen to form suddenly to the left above the uvula on the anterior surface of the velum palati and on the uvula itself. They are deep-red, tense and covered only by thin epithelium. Their sudden formation is a proof for the excessive friability, caused by the former specific disease, of the walls of the blood vessels (Endarteritis syphilitica).

Fig. 2. **Ulcus septi bilateral.** Observation June 1897. Man aged 31 years. Ulcus penis 1885. After a few months hoarseness terminating in aphonia. After another few months and from that time onward for the next eight years a pustular eruption over the whole body. Since three months pains over the glabella, in the temporal region, in the occiput and nape of the neck. Since six months stuffiness of the nose as in cases of a cold in the head. Since six weeks formation of firm crusts consisting of blood and pus. His wife has never been pregnant. From the beginning of all this trouble up to now patient has never been under treatment.

General appearance healthy; slight nasal twang. Scattered over the neck and the whole body hundreds of white scars, the size of a pea. Nowhere swelling of the lymphatic glands. On the left 1 cm behind the bridge of the nose the septum presents a thick gumma with blue-red mucosa. In two places sharply defined, broken down ulcers with a yellow slough. The upper one extends very deeply, the bone lying bare at its bottom. On the right the anterior part of the septum appears normal, whilst its osseous part presents a deep ulcer with a sharply defined, serrated, steep anterior border. Behind the same the bare bone is visible and can be felt. Both turbinals are deep-red,

Digitized by Google

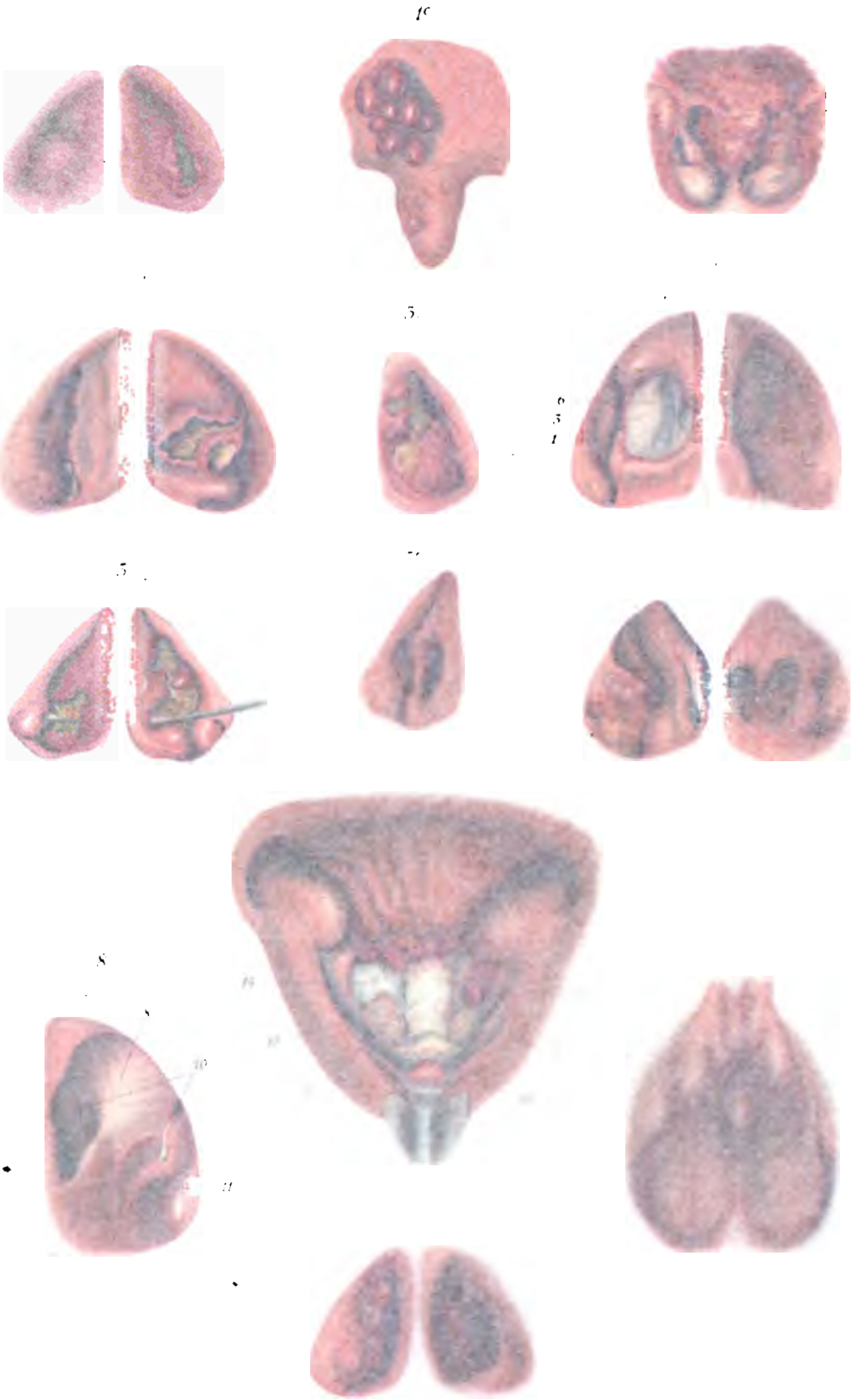

Digitized by Google

Plate XXXIV.

Syphilis.

Fig. 1. [illegible] Observation. [illegible] Man aged [illegible] years. [illegible] [illegible] Patient [illegible] [illegible] [illegible]

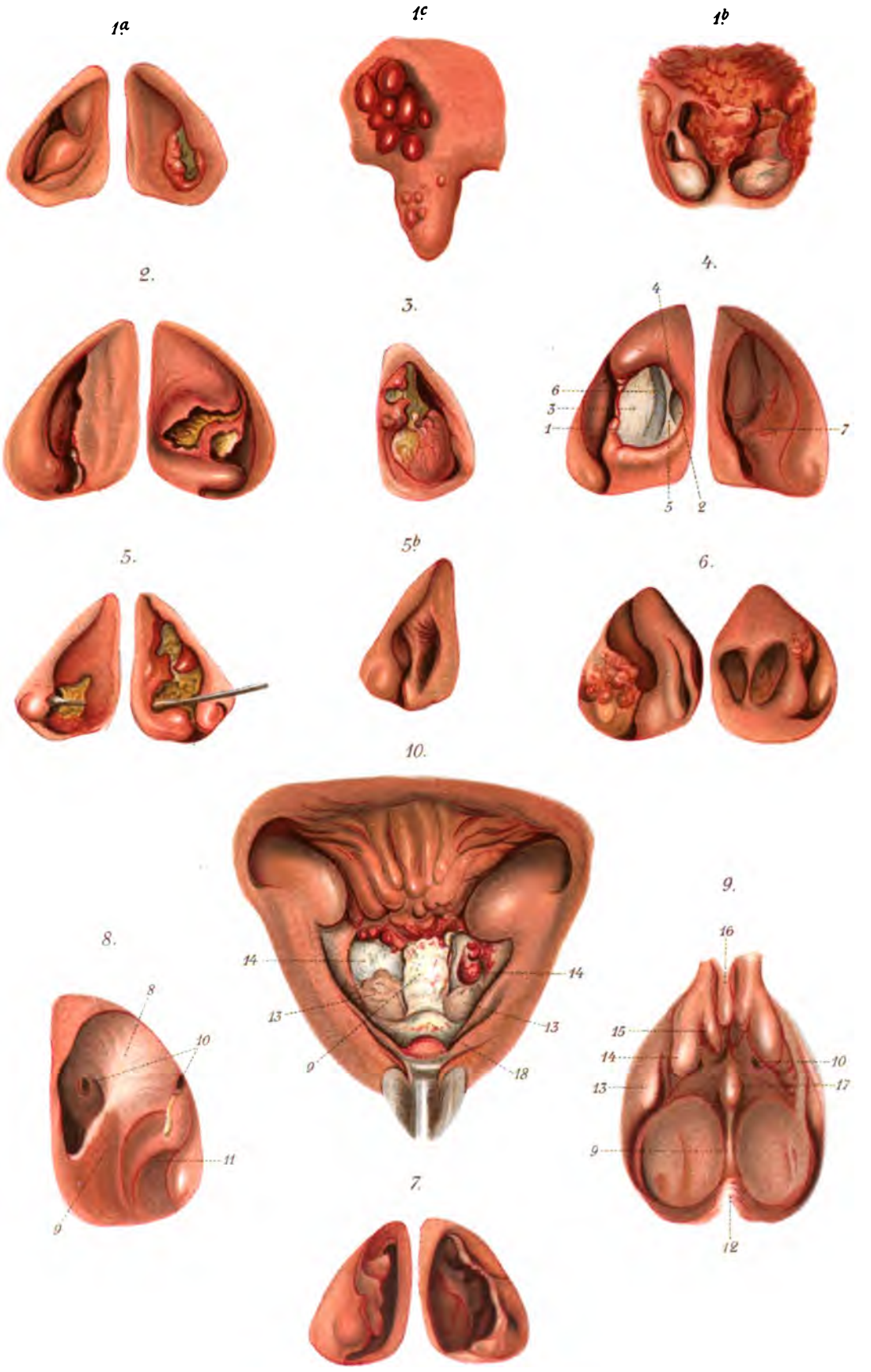

Lith. Anst. v. Werner & Winter, Frankfurt a. M.

1. Membrana mucosa partis dextrae. 2. Membrana mucosa partis sinistrae. 3. Submucosa. 4. Perforatio cartilaginis quadr. 5. Margo posterior perforationis cartilaginis qu. 6. Facies dextra cartilaginis qu. 7. Ulcus conchae infer. sinistrae. 8. Facies anterior ossis sphenoidalis. 9. Vomer. 10. Ostia sphenoidalia. 11. Margo Choanae. 12. Crista nasalis ossium maxillar. et palatin. 13. Concha inferior. 14. Concha media. 15. Concha superior. 16. Lamina perpendicularis ossis ethmoidalis. 17. Rostrum ossis sphenoidalis. 18. Velum.

Digitized by Google

Digitized by Google

Fig. 3. **Ulcus septi.** Beobachtet Februar 1895 bei einem 14jährigen Mädchen, dessen Eltern ich im Jahre 1889 an tertiärer Syphilis behandelt habe, die Mutter wegen Geschwüren im Rachen mit Perforatio veli, den Vater wegen Perforatio septi cartilaginei. Bei dem Mädchen ist links der Ueberzug des Septum gummaartig verdickt, hochroth, unten uneben, rauh bis oberflächlich verschwärt, oben befindet sich ein buchtiges, gelbgrau belegtes Geschwür von granulirenden dicken Schleimhautlappen begrenzt.

Fig. 4. **Ulcus septi. Drohende Perforation.** Beobachtet September 1897. 58jähriger Mann. Seit einigen Monaten Schmerzen in der Stirne und Hinterkopf; ferner Schmerzen von der rechten Nasenhälfte ausgehend, über rechten Augenwinkel bis in den Scheitel. Klagen über lästige Krustenbildung. Jegliche Ansteckung wird hartnäckig geleugnet.

In der nahezu völlig undurchgängigen rechten Nasenhöhle befindet sich am Septum mit leimartig zäher, krustiger Absonderung bedeckt, ein etwa markstückgrosses, tiefes, schüsselförmiges Geschwür. Es beginnt etwa 1 cm hinter dem Nasensteg. Sein Rand ist wallartig aufgeworfen und weithin geschwollen und hochroth. Allein die infiltrirte Submucosa hat einen Durchmesser von 1 cm. Den Grund des Geschwürs bilden zunächst in seinem vorderen Theil zwei erbsengrosse, macerirte, matsche, missfarbene, lose Knorpelsequester, hinter ihnen der vom übrigen Septumgerüst zwar noch nicht abgetrennte, aber ebenso macerirte, von den beiderseitigen Schleimhautüberzügen abstehende, restliche Knorpel. Nach Wegnahme jener losen Knorpelsequester sieht man die geschwürige Medianfläche der Schleimhaut der linken Nasenhöhle. Das Bild 4 gibt also einen Durchschnitt der deutlich unterscheidbaren Schichten des Septum mit Ausnahme der Schleimhaut der linken Nasenhöhle, somit im Moment unmittelbar bevorstehender completer Perforation. An der linken unteren Muschel befindet sich eine oberflächliche, leicht blutende, mit leimartigem, zähem Secret bedeckte, geschwürige Stelle.

Wegen der hochgradigen Infiltration der Weichtheile und wegen der umfangreichen Sequesterbildung am Knorpel wurde Ulcus perforans septi ausgeschlossen, der zweite Punkt sprach auch gegen Tuberkulose, während beide Erscheinungen mit Syphilis vereinbar erschienen. Patient weigerte sich zwar Hg zu nehmen, aber auch unter Jodgaben war schon nach 8 Tagen die Infiltration auf die Hälfte ihrer Mächtigkeit geschwunden, nach weiteren 8 Tagen alles vernarbt und zwar ohne Perforation.

Fig. 5 a. **Ulcus septi mit Perforation.** Beobachtet Mai 1890. 25jähriger Mann. Trotz nachgewiesener Narbe am Penis leugnet er jede Infection. Seit 6 Jahren ist die Nase verstopft, seit 1 Jahr auch aussen geschwollen und geröthet, ebensolange ist der rechte Hoden vergrössert zum Umfang eines Gänseeis, seit Januar ein zerfallendes Gumma an der linken Gaumenmandel. An beiden Seiten befinden sich am Septum Geschwüre, welche 2,2 cm hinter dem Nasensteg beginnen, 2,0 cm tief nach innen ziehen, scharf und tief abfallende infiltrirte Ränder und speckig belegten Grund haben, die Sonde findet eine fertige Perforation vor.

Unter Calomel-Jodkalikur heilten die Geschwüre aus mit Zurücklassung einer bohnengrossen Perforatio septi, der Hoden ist beinahe bis auf die Norm verkleinert.

b. **Vernarbte Perforation,** zu dem vorhergehenden Fall gehörig. Es sei darauf hingewiesen, dass diese Perforation sich nach Ort, nach Beschränkung auf gewisse Gerüsttheile des Septum, nach Grösse und Form, nach Beschaffenheit der Randschleimhaut, kurz in keiner Richtung unterscheidet von den durch

Digitized by Google

rough, ulcerated and bleed readily. In the naso-pharynx only reddening and swelling of all soft parts is to be discovered. Calomel and jodine of potassium treatment.

After a week all pains had disappeared and air passed freely through both sides of the nose. After four weeks complete cure without perforation.

Fig. 3. **Ulcus septi.** Observation February 1895. Girl aged 14 years. In 1889 her parents were under my treatment for tertiary syphilis. Her mother suffered from ulcers of the pharynx and perforation of the velum palati, her father from perforation of the septum cartilagineum. On the left the covering of the patient's septum presents a gummatous-like thickening and deep-red discolouration. Below its surface is uneven, rough and slightly ulcerated, above a bossed ulcer with a wash-leather-like slough surrounded by thickened, granulating patches of mucosa.

Fig. 4. **Ulcus septi. Perforation imminent.** Observation September 1897. Man aged 58 years. Since several months pains about the forehead and the back of the head. Suffers besides from pains starting from the right side of the nose and running along the inner canthus of the right eye over the right side of the head. Complains of crust-formation causing much discomfort. Persists in denying syphilitic infection.

In the right nasal cavity, which is almost completely occluded, a deep ulcer about the size of a shilling is found on the septum. It commences about 1 cm behind the bridge of the nose, is cup-shaped and covered with a glutinous, adhesive secretion of crusts. Its edges are raised above the surrounding tissue which is swollen for some distance and is of a deep-red colour. The infiltrated submucosa alone has a diameter of 1 cm. The anterior part of the base of the ulcer consists of two loose sequesters of cartilage, the size of a pea, which are macerated, softened and discoloured. Behind these the remnants of the cartilage, which are not as yet separated from the remaining septal structure, but are in the same stage of maceration and only loosely covered by the mucosa on both sides. After the removal of these loose sequesters of cartilage the ulceration of the median surface of the mucosa of the left nasal cavity is to be seen. Fig. 4 represents a section through the different layers of the septum, which with the exception of the mucosa of the left nasal cavity can be plainly distinguished from one another. The sketch was therefore taken just when complete perforation was impending. Situated on the left inferior turbinal is an area of superficial ulceration, which bleeds readily and is covered with a viscid, glutinous discharge. The extensive formation of sequesters in the cartilage certainly argued against tuberculosis and associated with the dense infiltration of the soft parts almost excluded ulcus perforans septi, whilst both facts seemed to point strongly to syphilis as the cause of all mischief.

Patient refused, however, to take mercury and so jodine of potassium had to be given. In a week's time the infiltration had been reduced to half its former size and after another eight day's treatment complete cicatrization without perforation had taken place.

Fig. 5 a. **Ulcus septi with perforation.** Observation May 1890. Man aged 25 years. Notwithstanding the presence of a scar on the penis he denies infection. Since six years the nose is obstructed. A year ago a swelling accompanied by reddening formed on the outside of the nose and since then the right testicle has become enlarged to about the size of the egg of a goose. Since January a gumma in the act of breaking down is to be seen on the left tonsil. On both sides of the septum ulcers are situated, which commence 2,2 cm behind

Digitized by Google

irgend eine andere Ursache veranlassten Perforationen, und ich möchte hierzu beifügen, dass derartige syphilitische Perforationen im knorpeligen Septum gar nicht selten sind, siehe auch Tafel XXX Fig. 2b und Tafel XXXI Fig. 2b, jedenfalls viel häufiger, als die landläufige Ansicht sagt, wonach syphilitische Perforationen fast nie im knorpeligen, sondern fast ausschliesslich im knöchernen Theil des Septum zu finden seien.

Fig. 6. **Vernarbte Doppelperforation.** Beobachtet November 1892 bei einem 24jährigen Mädchen, das leugnet, jemals angesteckt gewesen zu sein. Vor 7 Jahren begann die Nase beiderseits, besonders rechts sich zu verengen, und nach 1 Jahr reichlich Eiter abzusondern. Vor 6 Jahren wurden von einem Arzt Salben gegeben, von einem anderen wurden Quellstifte angewendet ohne Erfolg. Das Septum zeigt in kurzem Abstand vom Nasensteg beginnend zwei vernarbte, nur durch eine ganz schmale Schleimhautsäule getrennte, eiförmige Perforationen; in der Nähe der hinteren befindet sich links eine granulirende Erhöhung, ebenso ist der grösste Theil des Vorderendes der rechten unteren Muschel in eine höckerige, granulirende Fläche verwandelt. Die mikroskopische Untersuchung ergibt keine Tuberkulose, sondern einfaches Granulationsgewebe. Heilung auf antisyphilitische Kur.

Fig. 7. **Grosse Perforatio septi.** Beobachtet Februar 1895. 48jähriger Mann. Anno 1878 inficjrt, seither angeblich gesund. Seit November Kratzen im Hals, seit Anfang Januar starke Schmerzen im Hals und in der Stirn, seit 14 Tagen Näseln, seit 3 Wochen Loch in der Nasenscheidewand bemerkt. Bis heute ward vom Arzt nur Gurgeln mit Borsäure verordnet.

Sprache näselnd wie bei grossem Gaumendefect. Grosse Perforation im Septum, so dass von ihm nur wenig mehr vorhanden, sie ist ziemlich vernarbt. Dagegen an der rechten unteren Muschel ein grosses speckiges Geschwür und an Stelle der rechten mittleren Muschel mehrere ulcerirte Schleimhautlappen. Die linke mittlere und untere Muschel sind atrophische Stummeln. Im Rachen ein weit verzweigtes Ulcus, welches die ganze Uvula aufgezehrt, über ihr noch weit in das Velum hineingefressen hat, von da auf beide Gaumenbögen und von ihnen auf die Rachenhinterwand übergegangen ist. Von deren Mucosa sind nur noch kleine, dick infiltrirte Inseln übrig geblieben. Die Ulcera sind dick mit Detritus und Eiter belegt. Rasche Vernarbung auf Hg und Jodkali. Bis heute kein Rückfall.

Fig. 8. **Sehr grosse Perforatio septi.** Zufällig beobachtet im März 1890 bei einem wegen rheumatischer Recurrenslähmung Hilfe suchenden Mann, welcher anno 1870 inficirt wurde. Schon 1871 hat er nach einer Zeit hartnäckiger Nasenverstopfung ein halbes Jahr lang durch Schneuzen Knöchelchen entfernt. Das Bild stellt die Nase beim Einblick durch die linke Nasenöffnung vor. Vom Septum ist nur noch der Vomer vorhanden. Man sieht beide Ostia sphenoidalia freiliegen, da auch die mittleren und oberen Muscheln fehlen. Aus dem linken ist ein Strom eitrigen Schleims herabgeflossen.

Fig. 9. **Vollständiger Septumdefect** mit Ausnahme eines schmalen Streifchens vom hinteren Vomerrand. Seit 5 Jahren abgelaufener Process. Da auch das häutige Septum fehlt, kann man in der Mittellinie in die ausgewaidete Nase hineinsehen: unten am Boden erhebt sich die Crista nasalis der Ossa maxillaria und palatina, auf der nur ganz hinten als schmales Säulchen der hintere Rand des Vomer sich stützt; darüber sieht man das Rostrum ossis sphenoidalis vorspringen,

Digitized by Google

the bridge of the nose and extend inwardly 2 cm deep. They are sharply defined and present steep infiltrated edges and a base covered with a wash-leather-like slough. Examination by means of the probe showed that a perforation had already taken place.

Treatment with jodine of potassium resulted in healing of the ulcers leaving a perforation of the septum, the size of a bean. The testicle is now almost of normal size again.

b. **Cicatrized perforation** belonging to the preceeding case. I should like to draw attention to the fact that considering the situation of this perforation, its limitation to certain parts of the septal structure, its size and form, the appearance of its mucosa at the edges, it must be admitted that it in nowise differs from perforations produced by other causes. Further I should like to remark that such syphilitic perforations in the cartilaginous part of the septum — see also Plate XXX Fig. 2 b and Plate XXXI Fig. 2 b — are not at all infrequent. They certainly occur much more often than most medical men believe, according to whom syphilitic perforations are hardly ever to be found in the cartilaginous, but almost exclusively in the osseous part of the septum.

Fig. 6. **Cicatrized bilateral perforation.** Observation November 1892. Girl aged 24 years. Denies syphilitic infection. Seven years ago stenosis of both halves of the nose, particularly on the right side, set in followed a year later by the discharge of a good deal of pus. Six years ago one doctor treated her with ointments, whilst another tried dilatation by the introduction of tents without any improvement taking place. In the neighbourhood of the nasal bridge the septum presents two cicatrized oval-shaped perforations separated from one another only by an exceedingly narrow strip of mucosa. Near the posterior perforation on the left side a granulating protuberance is situated and the greater part of the anterior and of the right inferior turbinal is also converted into a nodular granulating surface. The microscopical examination reveals no evidence of tuberculosis, but merely granulation tissue. Healed after anti-syphilitic treatment.

Fig. 7. **Large perforatio septi.** Observation February 1895. Man aged 48 years. He acquired syphilis 1878. Since then he professes to have always been in good health. Since November feeling of irritation in the throat, since the beginning of January severe pains in the throat and over the forehead, since a fortnight nasal twang and since three weeks a perforation of the nasal septum noticed. Up till now she had been treated by her doctor with boric acid gargles.

The voice has a nasal twang as in cases of a large defect of the palate. Large perforation in the septum, which is now almost everywhere cicatrized. Of the septum therefore very little remains. On the right inferior turbinal, however, a large ulcer with a wash-leather-like slough and in the place of the right middle turbinal several ulcerated patches of mucosa. The left middle and inferior turbinal are atrophic stumps. In the pharynx a far-spreading ulcer, which has destroyed the whole of the uvula and eaten its way far into the velum palatinum. From there it has extended on to both palatine arches and thence to the posterior wall of the pharynx. Of the mucosa of these structures only small densely infiltrated patches are here and there visible. The ulcers are covered with a thick layer of débris-tissue and pus. After taking mercury and jodine of potassium rapid cicatrization. Up till now no recurrence.

Fig. 8. **Very large perforatio septi.** Casually detected. Observation March 1890. Patient consulted me for paralysis of the recurrent laryngeal nerve after rheu-

Digitized by Google

daneben das Ostium sphenoidale klaffen und am Nasendach drängen sich die Stummeln der Lamina perpendicularis und der oberen und mittleren Muscheln zusammen.

Fig. 10. Nasensyphilis von hinten gesehen. Beobachtet November 1896 bei einer 54jährigen Frau, welche (wann?) von ihrem kranken Mann inficirt sein will. Seit 4 Wochen ist ihre Nase eng, so dass sie schlecht schläft, nichts riecht, im Mund austrocknet. An der Innenkante der rechten Tibia hat sie einen 5×3 cm grossen Tophus. Der Hinterrand des Vomer ist gewaltig verdickt, in ein Geschwür verwandelt, aus dessen gelbem Detritusbelag rothe Granulationen hervorscheinen. Das Geschwür setzt sich nach unten auf das Velum, nach oben auf das Rachen- und Nasendach und von da auf die beiden mittleren Muscheln fort, von denen die rechte mit gelbem Detritus bedeckt, die linke mit höckerig lappigen Granulationen besetzt ist. In kurzer Zeit vollständige Vernarbung durch Calomel-Jodkalium.

Digitized by Google

matic fever. In 1870 he had acquired syphilis. Already in 1871 he suffered from obstinate obstruction of the nose and during a period of six months tiny pieces of bone were discharged on blowing the nose. The sketch represents the nose as seen from the left anterior nares. Of the septum only the vomer remains. Both ostia sphenoidalia are much exposed as the middle and superior turbinals, too, are missing. A stream of muco-pus has trickled down from the left side.

Fig. 9. **Complete defect of the septum** with the exception of an exceedingly narrow strip of the posterior border of the vomer. Infection five years ago. As the membranous part of the septum, too, is missing, one can see right through the centre of the nose. Below on the nasal floor the crista nasalis of the ossa maxillaria et palatina rises, on the most posterior end of which the posterior border of the vomer rests as an exceedingly narrow small column. Above this the rostrum ossis sphenoidalis projects and next to it gapes the ostium sphenoidale. On the roof of the nose the remnants of the lamina perpendicularis and of the upper and middle turbinals are crowded together.

Fig. 10. **Nasal syphilis as seen from behind.** Observation November 1896. Woman aged 54 years. Professes to have been infected by her syphilitic husband (date unknown). Since four weeks her nose has become narrow and since then sleeplessness, loss of smell and dryness of the mouth. On the inner side of the right tibia a tophus 5 : 3 cm. The posterior border of the vomer is very much thickened and converted into an ulcer. Its base is covered with yellow débris-tissue from which red granulations project. The ulcer extends downwards on to the velum, upwards on to the roof of the pharynx and of the nose. From here it spreads to both middle turbinals, of which the right one is covered with yellow débris, whilst the left is studded with clusters of nodular granulations. After treatment by calomel and jodine of potassium complete cicatrization within a very short time.

Digitized by Google

Tafel XXXV.

Carcinom.

Fig. 1. **Carcinoma septi.** Beobachtet Mai 1895 bei einer 75jährigen Frau, welche seit einem Jahr Verstopfung der linken Nasenhälfte bemerkte, dort leicht und häufig blutete und sich über Appetitlosigkeit, Abmagerung und Schwäche beklagte.

Die linke Hälfte der äusseren Nase von den Nasenbeinen abwärts ist stark nach links vorgewölbt. Die linke Nasenöffnung ist ausgefüllt mit einer blaugraurothen ulcerirten fleischartigen Geschwulst. Unter ihr ist die Cutis der Oberlippe blass geröthet durch ausfliessende scharfe Flüssigkeit. Durch Zurückdrängen der Nasenlochumrandung und Sondiren ergibt sich, dass die Neubildung dem Septum entspringt, dass ihre Insertion 0,5 cm hinter dem Nasensteg beginnt, in der Tiefe des Vorderendes der mittleren Muschel endigt und vom Boden bis zum Dach sich erstreckt. Bei Rhinoscopia posterior ist von ihr keine Spur zu sehen. Durch Ueberhängen des Randes hat sie leicht pilzförmige Gestalt.

Fig. 2. Ihr vorderstes Ende ist leicht ulcerirt, blutet sehr leicht, weiter hinten ist das Epithel erhalten, ihre Oberfläche zeigt hier Darmwindungen ähnliche, durch Furchen getrennte Erhabenheiten, welche nach innen oben immer blässer und härter werden, bis man in der Mitte der Geschwulst zum knorpelharten graublauen Kern der ganzen Geschwulst gelangt, welcher eine trichterförmige Vertiefung umschliesst.

Ich entfernte die Neubildung, indem ich mit einem vorderen Schnitt durch die Schleimhaut im Gesunden, parallel dem Nasensteg, begann, von ihm aus die Geschwulst vom Knorpel, der sich überall als gesund erwies, abhebelte, hoch oben abriss und nachträglich das wenige Kranke, was noch sitzen geblieben war, gründlich mit der Schneidezange wegnahm.

Fig. 3. Dieses Operationsstück sieht in seinem grössten Theil einer papillären Schleimhauthypertrophie zum Verwechseln ähnlich; man vergleiche damit z. B. Fig. 1c auf Tafel XVI, während allerdings der centrale harte Herd auf den ersten Blick das Carcinom erkennen lässt.

Fürs zweite zeigt diese Abbildung, sowie die Operationsgeschichte, wie verhältnissmässig günstig, wie einladend zum Eingriff Frühformen selbst von bösartigen Neubildungen des Septum sein können, indem ihre gründliche Ausschälung hier unter übrigens gleichen Voraussetzungen leichter möglich ist, als wenn sie an anderen Stellen des Körpers sitzen, eine Eigenthümlichkeit der Nasenscheidewand, welche sich schon oben aus den Operationsgeschichten der tuberkulösen Septumtumoren (Tafel XXVII und XXVIII) ergeben hat. Die Frau ist dann auch bis zu ihrem nach 9 Monaten unter Magenerscheinungen erfolgten Tode ohne Rückfall in der Nase geblieben, dankbar für die durch den Eingriff verschaffte Erleichterung.

Digitized by Google

Plate XXXV.

Carcinoma.

Fig. 1. **Carcinoma septi.** Observation May 1895. Woman aged 75 years. Since a year she has noticed obstruction of the left side of the nose, which bled readily and frequently. Since then she complains, too, of loss of appetite, emaciation and weakness.

The left side of the external part of the nose from the nasal bones downwards shows a marked bulging to the left. The left nostril is blocked by a blue-grey-red, fleshy ulcerated tumour. Below the same the cutis of the upper lip is pale-red owing to an acrid discharge. On pushing the margin of the nasal aperture aside and introducing a probe, the new growth is found to take its origin from the septum. Its insertion commences 0,5 cm behind the bridge of the nose, terminates deep down in the anterior end of the middle turbinal and reaches from the floor of the nose up to the roof. In posterior rhinoscopy nothing whatever of the tumour is to be seen. Its overhanging border gives it a slightly fungiform shape.

Fig. 2. The most anterior part of the tumour presents a slightly ulcerated and readily-bleeding surface. Further back however, it is covered by epithelium and shows prominences arranged in a tortuous line and separated from one another by furrows. Inwards and upwards these prominences gradually become paler and firmer until the grey-blue nucleus in the middle of the tumour is reached, which has cartilaginous hardness and surrounds an infundibuliform depression.

I removed the new growth carrying the incision anteriorly through the mucosa well beyond the disease and starting parallel to the bridge of the nose. Here I detached the tumour by means of an elevator from the apparently healthy cartilage tearing the same off as high up as possible. Subsequently I thoroughly removed the remaining small particles of diseased tissue by means of Faraboeuf's grasping forceps.

Fig. 3. The greater part of the piece removed by the operation resembles very much papillary hypertrophy of the mucosa and might easily be mistaken therefore when compared for instance with the specimen Fig. 1c Plate XVI. The indurated patch in its centre, however, leaves no doubt whatever as to its being a case of carcinoma.

Secondly this sketch and the notes on the operation demonstrate how comparatively favourable for operative treatment even malignant new growths of the septum are at an early stage. Their complete enucleation here under otherwise equal circumstances is unquestionably much simpler than when situated in other parts of the body. This is a peculiarity of all tumours of the nasal septum as already shown by the notes on the operations of tuberculous tumours of the septum (Plate XXVII and XXVIII). The patient died nine months later under symptoms pointing to stomach disease. She had remained free from all trouble in the nose until then and was always grateful for the relief which the operation had afforded her.

Digitized by Google

Digitized by Google

Plate XXXV

Carcinoma.

Fig. 1. [illegible] Woman aged 70 years. [illegible] the nose, which [illegible] the nose from the [illegible] Below the same [illegible] pushing [illegible] the [illegible] the new growth is [illegible] the septum. [illegible] the anterior end of the [illegible] the floor of the nose up to the roof. [illegible] the cavity enclosed between the [illegible]

Fig. 2. [illegible] the anterior part of the tumour presents a slightly ulcerated [illegible] Extending back [illegible] it is [illegible] the [illegible] inwards and upwards these prominences gradually become wider and [illegible] the greatest [illegible] in the middle of the tumour is reached, which [illegible] central [illegible] and surrounds [illegible] and [illegible] depression.

I removed the new growth [illegible] the incision anteriorly through [illegible] beyond the [illegible] to the ridge of the nose. Here I divided the [illegible] of the nose at an [illegible] from the [illegible] leather [illegible] as high up as possible. Subsequently I [illegible] the remaining small particles of diseased tissue by means of Fergusson's [illegible]

Fig. 3. The [illegible] part of the [illegible] by the operation resembles very much papillary hypertrophy of the mucous [illegible] might easily be mistaken therefor [illegible] for [illegible] with the [illegible] Fig. 1 of Plate XVI. The [illegible] however, [illegible] no doubt whatever as to its [illegible]

Secondly this sketch and the notes on the operation demonstrate how comparatively favourable for operative treatment even malignant new growths of the nose are at an early stage. Their complete enucleation here as in [illegible] by [illegible] parts of the body. This is a peculiarity of all tumours of the nasal [illegible] as already shown by the notes on the operations of [illegible] tumours of the septum (Plate XXVII and XXVIII). The patient died [illegible] from [illegible] symptoms pointing to stomach disease. She had never had [illegible] trouble in the nose until then and was always grateful for [illegible] which the operation had rendered her.

Digitized by Google

1.

2.

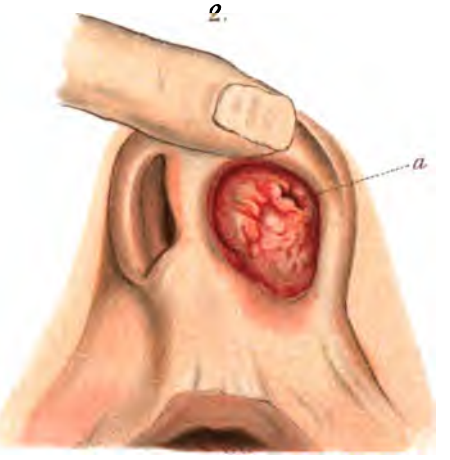

3.

Lith. Anst. v. Werner & Winter, Frankfurt a/M.

a. Pars centralis.

Digitized by Google

Digitized by Google

Tafel XXXVI.

Carcinom. Sarkom.

Fig. 1. **Carcinoma septi.** Beobachtet 1884 bei einer 60 Jahre alten Frau. Seit 2 Monaten ist ihre Nase äusserlich geschwollen und geröthet, ähnlich wie bei Rothlauf, bald auch innerlich zugeschwollen, so dass sie rechts völlig, links beinahe ganz undurchgängig ist. Beim Schneuzen gehen zuweilen Bröckelchen Fleisch ab. Man sieht beiderseits hoch oben aus dem Septum Geschwülste herauswachsen, von welchen diejenige der rechten Seite kleiner, eiförmig, glatt ist, zwei oberflächliche Geschwüre zeigt, während diejenige der linken Seite grösser, glatt, buckelig, allerwärts verschwärt ist. Die mikroskopische Untersuchung ergibt Plattenepithelkrebs. Bei den Bestrebungen, die Durchgängigkeit der Nase durch Ausräumen herzustellen und zu erhalten, geht das ganze Septum und alle Muscheln verloren; nach 7 Monaten entzieht sich Patientin der Behandlung.

Fig. 2. **Carcinom der rechten mittleren Muschel.** Beobachtet April 1892 bei einem 66jährigen Mann, der seit 4 Jahren an höchst quälenden Schmerzen in der rechten Kopfhälfte, Glabella, Fossa canina und den Zähnen leidet und dem seit mehreren Jahren anderwärts „Polypen" aus der rechten Nase mit der Zange entfernt wurden. Die rechte mittlere Muschel ist cariös, mit zahlreichen kurzen, krümeligen Granulationen derartig besetzt, dass die rechte Nasenhälfte für Luft ganz undurchgängig ist. Die mikroskopische Untersuchung (Professor Baumgarten) ergab zweifellosen Drüsenepithelkrebs. Offenbar war die Neubildung aus der Nasenhöhle schon in die Umgebung übergewuchert: trotz mehrfacher energischer Ausräumung der Nasenhöhle nahm die Krankheit ihren gewohnten Gang, Uebergreifen auf die Oberkieferhöhle, Orbita mit Erblindung, endlich auf die Schädelhöhle mit Hirnstörungen aller Art. Tod im Januar 1893.

Fig. 3. **Carcinom der unteren Muschel.** Beobachtet Januar 1893 an einer 95 Jahre alten Frau, welche seit $^1/_4$ Jahr über Schmerzen im Kinn, den Zähnen, dem Oberkiefer bis zum Scheitel, der rechten Kopfhälfte sich beklagt und seit 2 Monaten in der rechten Nasenhälfte ganz undurchgängig ist. Die rechte Nasenhöhle ist vollständig verschlossen durch eine bis $^1/_2$ cm über die Nasenlochebene herabreichende Geschwulst, deren unteres Ende ein graugrün belegtes Geschwür darstellt. Sie geht von der unteren Muschel aus, wie weit zurück sie reicht, lässt sich aber nicht bestimmen. Die mikroskopische Untersuchung zweier mandelgrosser Stücke ergibt Pflasterepithelkrebs. Nach wenigen Wochen ist die Frau an Entkräftung gestorben.

Fig. 4. **Carcinom der Nasenaussenwand.** Beobachtet März 1894. Die 47 Jahre alte Frau hat in der rechten Nasenhälfte seit Herbst 1892 viel Schnupfen: Verengung und übelriechende Wasserabsonderung, im Frühjahr 1893 erstmals mit dem Finger in der rechten Nasenöffnung eine Geschwulst gefühlt, seither Schmerzen in der Stirn, seit einigen Wochen auch in der rechten Backe, im rechten Auge und in den Zähnen. Im November 1893 bemerkte sie Schwellung am rechten inneren Augenwinkel, bei Druck darauf mit dem Finger Eiterausfluss aus der rechten Nasenhöhle. Seit einiger Zeit rechts Thränenträufeln. Nie Nasenbluten. Im November 1893 wurde sie einmal anderwärts mit Glüheisen in der Nase behandelt. Der rechte Naseneingang ist ganz ausgefüllt durch brüchige Granulationen. Deren mikroskopische Untersuchung bestätigt die angenommene Diagnose: Carcinom. Bei der Ausräumung sieht man, dass es vom Infundibulum entsprungen, von da auf die mittlere und untere Muschel übergegriffen hat. Wie weit es von da damals schon lateralwärts gegen die Ober-

Digitized by Google

Plate XXXVI.

Carcinoma. Sarcoma.

Fig. 1. **Carcinoma septi.** Observation 1884. Woman aged 60 years. Since two months her nose is swollen externally and reddened as in cases of erysipelas. This was soon followed by an internal swelling leading on the right side to complete, on the left to almost complete occlusion. On blowing the nose small fleshy particles were sometimes discharged. High up on both sides tumours are to he seen growing from the septum. Whereas the tumour on the right is small, ovoid, smooth with only two superficial ulcers, the other on the left is large, flattened, nodular, and ulcerated all over. The microscopical examination showed it to be a case of squamous-celled epithelioma. During the attempts to reestablish and maintain free passage of air by evacuation of the nasal cavity the whole septum and all turbinals were destroyed. After seven months' treatment the patient did not attend any more and the case was lost sight of.

Fig. 2. **Carcinoma of the right middle turbinal.** Observation April 1892. Man aged 66 years. Since four years he suffers from agonising pains in the right side of the head, in the glabella, fossa canina and the teeth. Of late „polypi" have been repeatedly removed by means of forceps from the right side of the nose. The right middle turbinal is carious and covered with numerous, small, friable granulations leading to complete nasal obstruction on the right side. The microscopical examination (Professor Baumgarten) proved it to be an undeniable case of glandular carcinoma. Evidently the new growth had already spread from the nasal cavity to the surrounding tissues. Notwithstanding the repeated and extensive removal of the new growth the disease took its usual course. It invaded the antrum of Highmore and the orbit, leading to blindness. This was followed by invasion of the cranial cavity accompanied by all sorts of brain symptoms. Death took place in January 1893.

Fig. 3. **Carcinoma of the inferior turbinal.** Observation January 1893. Woman aged 95 years. Since three months she complains of pains in the chin, in the teeth, in the upper jaw shooting up to the right temple and since two months of complete occlusion of the right side of the nose. On examination the right nasal cavity is found to be completely blocked by a tumour which protrudes ½ cm from the right nostril. Its lower part is converted into an ulcer covered with a greyish-green slough. It takes its origin from the inferior turbinal, but it is impossible to say how far it extends posteriorly. The microscopical examination of two pieces, the size of an almond, showed it to be a case of squamous epithelioma. A few weeks later the patient died of exhaustion.

Fig. 4. **Carcinoma of the external wall of the nose.** Observation March 1894. Woman aged 47 years. Since autumn 1892 she is often troubled with a nasal catarrh of the right side, stenosis and foul-smelling, watery discharge. For the first time in spring 1893 she felt with her finger the presence of a tumour in the right nostril and at the same time she complained of frontal headache. This was followed a few weeks later by pains in the right cheek, the right eye and the teeth. In November 1893 she noticed a swelling at the inner canthus of the right eye and on pressure by the finger pus was discharged from the right nasal cavity. Since a short time epiphora on the right, but no epistaxis. In November 1893 she was treated elsewhere for her nasal trouble with the cautery iron. The right anterior nares is completely occluded by friable granulations. The microscopical examination of these granulations confirmed the diagnosis carcinoma. On removing the new growth one sees

Digitized by Google

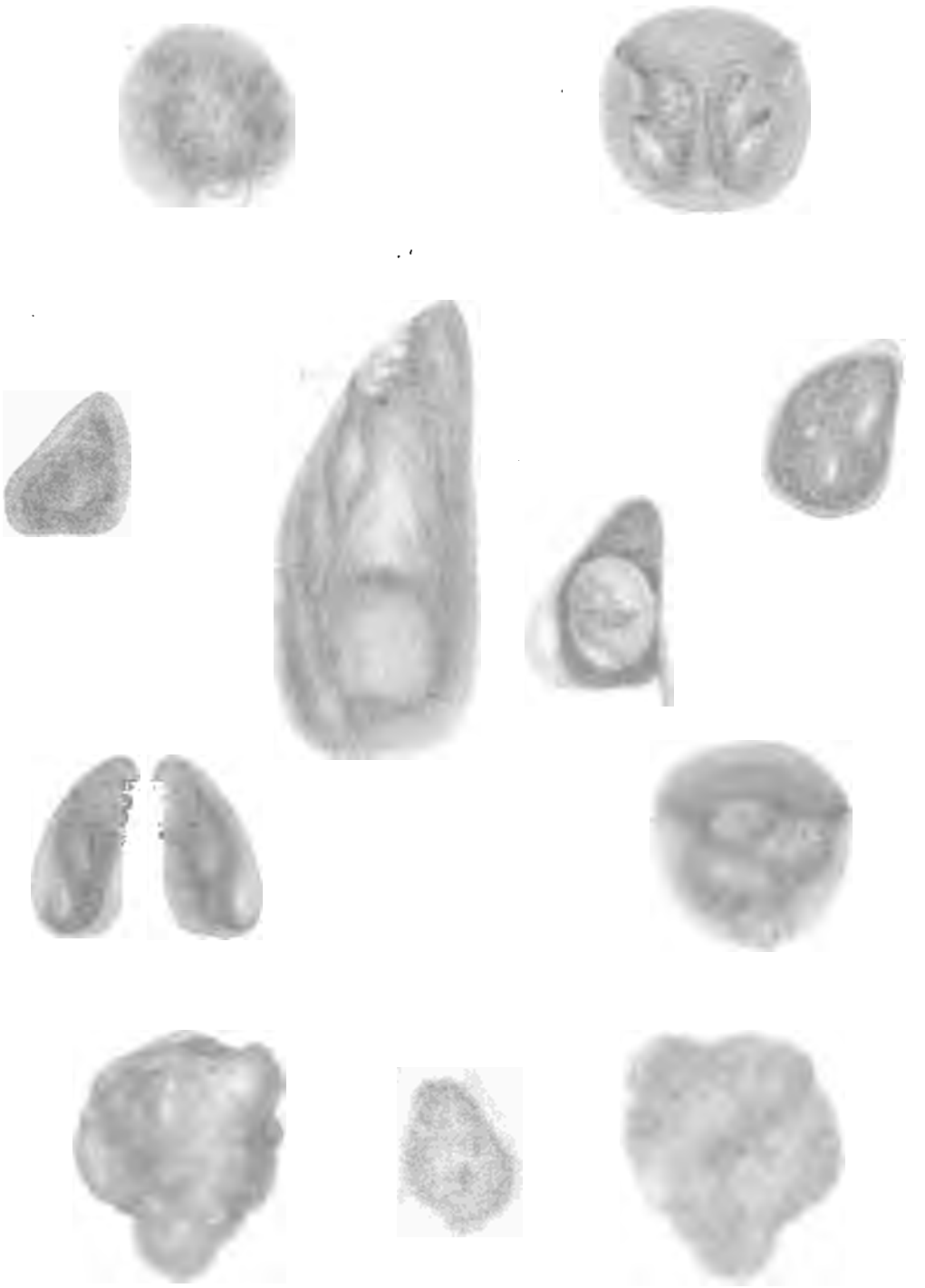

Digitized by Google



Fig. 3. **Carcinoma of the inferior turbinal.** [illegible]

Fig. 4. **Carcinoma of the external wall of the nose.** [illegible]

Digitized by Google

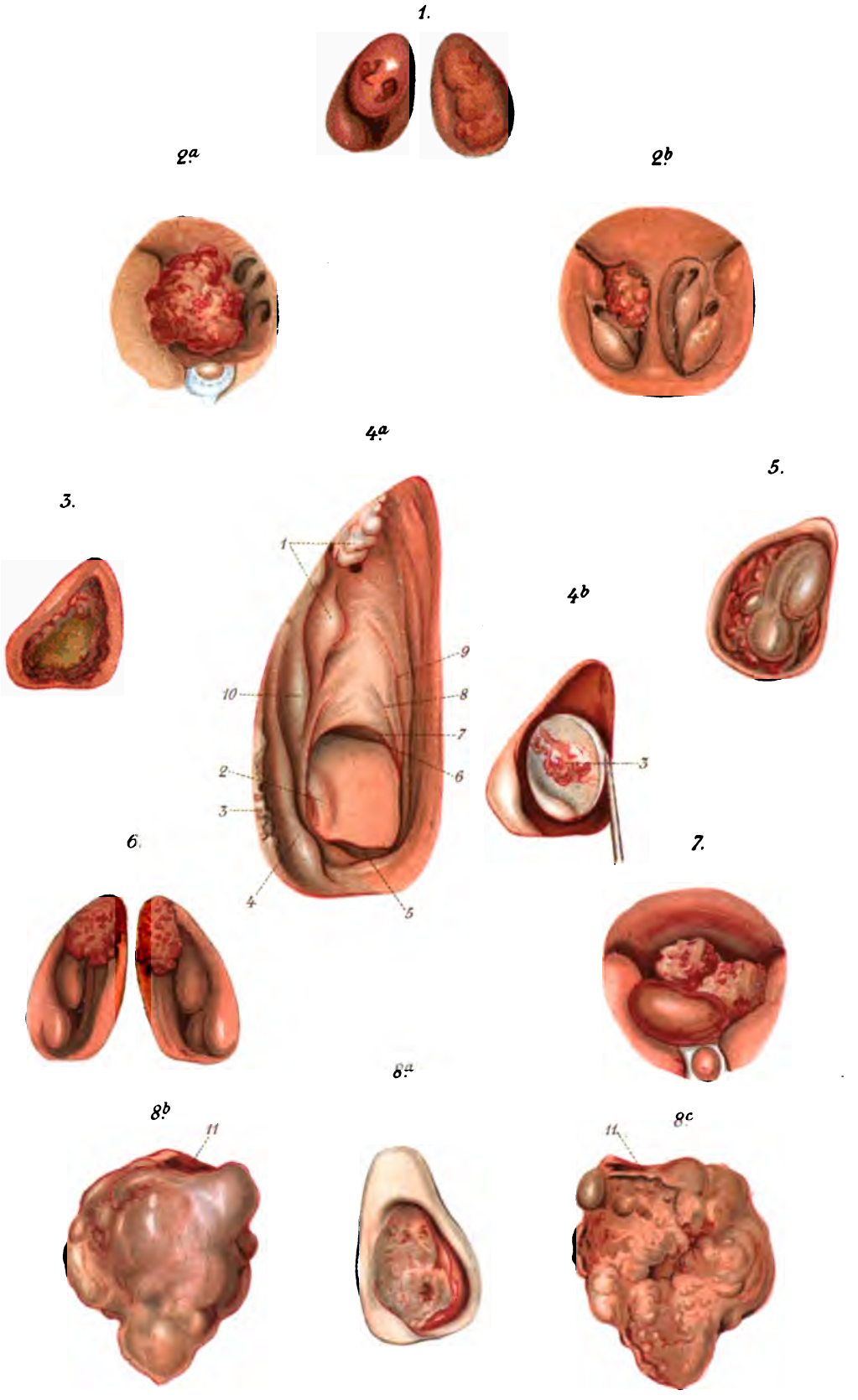

Lith. Anst. v. Werner & Winter, Frankfurt a. M.

1. Reliquum conchae mediae. 2. Torus tubarius. 3. Carcinoma. 4. Reliquum conchae inferioris. 5. Facies basalis cavi nasi. 6. Fornix pharyngis. 7. Margo Choanae. 8. Crista praechoanalis posterior. 9. Crista praechoanalis anterior. 10. Bulla ethmoidalis. 11. Insertio.

Digitized by Google

Digitized by Google

kieferhöhle und nach oben gegen das Siebbein sich ausgebreitet hat, war nicht festzustellen.

a. Nachdem die mittlere und untere Muschel in toto resecirt worden (siehe Fig. 4 a), schien es eine Zeit lang durch eine Reihe von weiteren Eingriffen zu gelingen, der Neubildung ganz Herr zu werden: die Monate September bis December hindurch wurde bei allwöchentlichen Untersuchungen mit dem in die Nase eingeführten Kehlkopfspiegel nie etwas von Geschwulstbildung, sondern alles glatt und schön vernarbt gefunden; dabei war jeder Fötor, überhaupt alle Beschwerden verschwunden, die Patientin hatte bessere Gesichtsfarbe bekommen und an Gewicht zugenommen.

b. Erst im Januar 1895 zeigten sich wieder Granulationen im Infundibulum und Vestibulum, welche sich aber noch lange durch scharfen Löffel und Galvanokauter leicht in Schranken halten liessen. Mitte October 1895 liess sich jedoch in der rechten Fossa canina an der Umschlagfalte der Schleimhaut eine teigige pergamentartig federnde Geschwulst nachweisen, bald war die Backe sichtbar geschwollen, es traten heftige Schmerzen im Gesicht und gefährliche Blutungen auf; es wurde im Januar 1896 im Spital die ganze Vorderwand des Oberkiefers weggenommen und seine mit Krebs angefüllte Höhle ausgeräumt; vom Siebbein aus wucherte aber die Neubildung weiter nach oben in die Orbita und Schädelhöhle, um im Sommer 1897 den Tod herbeizuführen.

Mikroskopische Untersuchung (Dr. Knauss): Der Tumor besteht aus dichtgedrängten typischen Krebsnestern mit scharfer Abgrenzung gegen das spärliche zarte Stroma. An manchen Stellen kann man erkennen, dass die äusserste Zellschicht aus schmalen und hohen cylindrischen Zellen besteht. Nirgends Verhornung. Hieraus ist zu schliessen, dass der Krebs nicht vom äusseren Plattenepithel ausgeht, ob aber von dem Drüsen- oder geschichteten Cylinderdeckenepithel der inneren Nase, ist nicht zu entscheiden.

Fig. 5. **Carcinom der Aussenwand,** Drüsenepithelkrebs, Adenoma malignum glandularum mucosarum nasi. Beobachtet Januar 1898 bei einem 73jährigen Mann, welcher seit 5 Jahren an Nasenpolypen leiden will, derenthalben in seiner Heimat 3mal operirt worden ist (erstmals vor 4 Jahren), und seit 1½ Jahren eine Geschwulst am rechten Thränensack mit Thränenträufeln bemerkt hat. Die rechte Nasenhöhle ist ausgedehnt voll mit Geschwulstmassen, welche vorne aussen grauröthlich, glatt, glänzend durchscheinend wie echte Schleimpolypen, weiter rückwärts in undurchsichtige, rothe, krümelige, zerbrechliche Granulationen übergehen, von Aussenwand und Septum entspringen und nach dem Thränensack in die Orbita durchgebrochen sind. Nach einmaliger Ausräumung, wodurch die äussere Schwellung der Thränensackgegend niedersinkt, bleibt Patient aus. Er ist im August 1898 gestorben.

Mikroskopische Untersuchung (Dr. Knauss). Mehrere Stückchen, namentlich auch solche, welche makroskopisch gutartig aussehen, ergeben folgenden Befund: Der ganze Schnitt ist durchsetzt von Epithelschläuchen, welche sich ohne Weiteres als Abkömmlinge der Schleimdrüsen erweisen. Ihr Epithel ist meist einschichtig, ziemlich nieder, zuweilen auffallend schön schleimig entartet, so dass der kleine Zellkern wie in einer Fettzelle bei Seite gedrängt ist. Häufig zeigen sich auch papillenartige Vorbuchtungen in das Lumen, zuweilen wenigstens scheinbar völlige Ausfüllung mit Zellen. Stroma zellreich, zart, spärlich gegenüber der epithelialen Wucherung, welche es völlig regellos und stellenweise in schmalen Zügen durchwuchert: Adenoma malignum glandularum mucosarum nasi.

Fig. 6. **Sarcoma septi.** Beobachtet November 1887. 38jähriger Mann. Auf beiden Seiten wachsen hoch oben aus dem Septum heraus hochrothe, schwammig-

Digitized by Google

that it had taken its origin from the infundibulum and crept thence into the middle and inferior turbinal. How far it had already then extended from there laterally towards the antrum of Highmore and upwards towards the ethmoid bone it was impossible to determine.

a. After resection of the middle and inferior turbinal in toto (see Fig. 4 a), it seemed possible to arrest the further growth of the tumour for some time by several subsequent operations. From September till December 1894 the patient was examined regularly every week by means of a laryngeal mirror introduced into the nose without any sign of new growth being detected. On the contrary smooth and healthy cicatrization had taken place everywhere and all foetor and other symptoms had entirely disappeared. The patient looked decidedly healthier and had put on flesh.

b. It was only in February 1895 that the granulations reappeared in the infundibulum and the vestibulum. For a long time their further growth was without difficulty arrested by a Volkmann's spoon and the galvano-cautery. In the middle of October 1895 a tumour, characterised by a sensation of semi-fluctuation and egg-shell-like crackling to the examining finger, was felt in the right fossa canina at the junction of skin and mucous membrane. Soon a projection on the cheek was noticed followed by facial pains and by frequent attacks of alarming haemorrhage. In January 1896 the whole of the anterior wall of the upper jaw was removed in the hospital and its contents consisting of carcinomatous material evacuated. From the ethmoid bone, however, the new growth crept upwards into the orbital and cranial cavity ending fatally in the summer 1897.

Microscopical examination (Dr. Knauss): the tumour is composed of closely packed, typical epitheliomatous cell-nests, which are sharply defined from the scanty delicate stroma. In several places it is to be seen that the external layer of cells consists of narrow and high cylindrical cells. Nowhere are the neighbouring tissues destroyed. This amply proves that the epithelioma is not developed from the external pavement epithelium; but whether from the simple glandular or the stratified cylindrical epithelium of the nasal interior it is impossible to determine.

Fig. 5. **Carcinoma of the external wall.** Glandular carcinoma. Adenoma malignum glandularum mucosarum nasi. Observation January 1898. Man aged 73 years. Since five years he is supposed to suffer from nasal polypi which have been operated on three times at his own home (for the first time four years ago). Since eighteen months he has noticed the formation of a swelling in the region of the right lachrymal sac accompanied by epiphora. The right nasal cavity is entirely filled with tumour-masses. These have anteriorly and externally a greyish-red, smooth, translucent appearance similar to that of true polypi, whereas further back they are converted into opaque, red, sodden, friable granulations. They spring from the external wall and from the septum and have made their way through the lachrymal sac into the orbit. After these granulations had once been removed the swelling in the region of the lachrymal sac almost disappeared and the patient did not attend again. According to information he died in August 1898.

Microscopical examination (Dr. Knauss): several small pieces and especially such, which appeared to the naked eye to he non-malignant, show the following pictures. The whole section is pervaded by epithelial tubules which are readily recognised as derived from the mucous glands. Their epithelium consists almost throughout of a single layer, is rather low and shows here and there unusually well mucoid degeneration, the small cell-nucleus being pushed aside as in an adipose cell. Often papilla-like projections into the lumen are visible, which sometimes even seems to be completely filled with cells. Stroma richly cellular,

Digitized by Google

weiche, ulcerirte, granulirende Geschwülste, welche zu verkleinern seit Frühjahr 1887 anderwärts schon mehrfach versucht worden ist, ohne Erfolg. Tod nach einigen Monaten.

Fig. 7. **Sarcoma nasi.** Beobachtet in einer einzigen Berathung anno 1888 an einem 22jährigen Mann. In der linken Nasenhöhle vorne ist eben noch das geschwollene Vorderende der unteren Muschel zu erkennen, sonst ist der Einblick in die Nasenhöhle durch Schwellung der Schleimhäute verlegt. Der ganze Nasenrachen ist ausgefüllt durch eine knollige, hochrothe, mehrfach ulcerirte, leicht blutende Neubildung. Diese geht aber offenbar ursprünglich von der Nase aus und ist in den Nasenrachen, in die Orbita und in die Schädelhöhle hineingewachsen. Weiteres Schicksal unbekannt.

Fig. 8. **Rundzellensarkom der Nasenaussenwand.** Beobachtet October 1899. Ein 87 Jahre alter Mann bemerkt seit 4 Wochen Verstopfung der linken Nasenhöhle mit wässerigem ätzendem Ausfluss, und Thränen des linken Auges.

a. Bei Palpation der äusseren Nase fühlt man den linken Rand der Apertura piriformis unverschieblich verdickt, hart. Die linke Nasenhöhle ist bis 1 cm über dem Nasenloch herab verschlossen durch eine Geschwulst mit fast ganz verschwärter, stellenweise sugillirter Oberfläche von körniger Beschaffenheit. Beim Abziehen des linken Nasenflügels kommt ein schmaler Rand erhaltener Schleimhaut zu Gesicht. Beim Sondiren ergibt sich, dass diese Schleimhaut in diejenige der unteren Muschel übergeht. Dagegen gelangt die Sonde medianwärts zwischen der Neubildung und dem Septum frei nach hinten bis in den Nasenrachen. Hierbei und noch mehr bei sämmtlichen späteren chirurgischen Eingriffen blutet die Geschwulst ganz enorm reichlich und nachhaltig. Der Tumor geht somit von der Aussenwand aus.

Die Neubildung liess sich leicht mit der kalten Schlinge einfangen und in einem Stück entfernen. Sie war so weich, dass man eigentlich gar keinen Widerstand fühlte. Die Blutung war so stark, dass sofort die vordere Tamponade gemacht werden musste. Im Lauf der nächsten Wochen wurden mittelst Galvanokaustik noch mehrere Reste entfernt. Der Fall steht heute noch in Behandlung.

b. Nicht ulcerirte mediane Fläche.

c. Ulcerirte laterale Fläche.

Makroskopisch ist die Geschwulst auf dem Durchschnitt gleichmässig, fast weiss, nur von spärlichen Septen durchzogen, sehr bröckelig, ganz fein gekörnt.

Bei der mikroskopischen Untersuchung (durch Dr. Knauss) ergibt sich ein vollständig gleichmässiger Bau und zwar in Form einer sehr zerreisslichen Geschwulstmasse, bestehend aus grossen, rundlichen, häufig mehrkernigen Zellen, die ohne alle Ordnung neben einander liegen, und nur von ganz spärlichen Bindegewebszügen durchsetzt sind. Von ursprünglichen Bestandtheilen der Schleimhaut ist lediglich nichts mehr zu erkennen. Vom Epithel sind nur ganz spärliche Reste in Form einer zum Theil abgelösten Schicht platter Zellen vorhanden. Diagnose: Rundzellensarkom.

Digitized by Google

delicate and scanty as compared with the proliferation of the epithelial cells which are scattered irregularly over the whole specimen. In several places they are seen to form narrow cell-columns. Diagnosis: Adenoma malignum glandularum mucosarum nasi.

Fig. 6. **Sarcoma septi.** Observation November 1887. Man aged 38 years. High up on both sides deep-red, spongy, soft, ulcerated and granulating tumours grow from the septum. Since spring 1887 other doctors have made several unsuccessful attempts to arrest the further growth of these tumours. Death occurred a few months later.

Fig. 7. **Sarcoma nasi.** Observation 1888. Youth aged 22 years. Unfortunately I only had the opportunity of examining him once. Anteriorly in the left nasal cavity the swollen anterior part of the inferior turbinal is just to be distinguished still, whilst otherwise a view into the nasal cavity is impossible owing to the swollen state of the mucous membranes. The whole naso-pharyngeal space is filled with a nodular, deep-red new growth, which is ulcerated in several places and bleeds readily. It is evident that the same has originated in the nose and crept thence into the naso-pharynx, the orbital and cranial cavity. Further course of the case lost sight of.

Fig. 8. **Round-celled sarcoma of the external wall of the nose.** Observation October 1899. Man aged 87 years. Since four weeks he notices obstruction of the left nasal cavity accompanied by a watery, acrid discharge and epiphora on the left side.

a. On palpation of the external part of the nose the left border of the apertura pyriformis feels inmoveable, thickened and indurated. The left nasal cavity is occluded by a tumour which extends downwards and protrudes 1 cm from the nostril. The greater part of its surface is ulcerated, with suggilations here and there, and granular in appearance. On drawing the left ala nasi aside, a narrow strip of healthy mucosa becomes visible. On examination by means of a probe this mucosa is found to be continuous with that of the inferior turbinal. In a median direction, however, the probe passes backwards between the new growth and the septum and appears free in the naso-pharynx. During this examination and still more during the subsequent operations exceedingly severe and continuous haemorrhage from the tumour took place. The new growth takes its origin therefore from the external wall.

The cold wire snare was passed without difficulty round the tumour and the latter removed in one piece. Owing to its exceedingly soft consistence it offered hardly any resistance. The haemorrhage was so profuse that it necessitated immediate tamponade of the anterior nares. During the next few weeks several remaining pieces of the tumour were removed by the galvano-cautery. The patient is at the present moment still under treatment.

b. Non-ulcerated median surface.

c. Ulcerated lateral surface.

To the naked eye the tumour appears on section to be of a uniform white colour. It is traversed by a few septa, very friable and of finely granular appearance.

Microscopical examination (Dr. Knauss) shows it to be of a uniform structure in the form of a very friable tumour-mass. The latter consists of large cells of a rounded shape and frequently multinucleated, which appear to have no definite arrangement and are traversed only by a few bands of fibrous tissue. Of the original elements of the mucosa nothing whatever is to be recognised. Of the epithelium only a few remnants in the form of a layer of flattened cells, which is partly detached. Diagnosis: round-celled sarcoma.

Digitized by Google

Tafel XXXVII.

Sarkom.

Fig. 1. **Sarkom des Naseninnern.** Beobachtet October 1894 an einem 37 Jahre alten Mann. Seit 1 1/2 Jahren rechts viel „Schnupfen“ und Nasenbluten, seit 3/4 Jahren rechts, bald auch links eng, ganz verstopft sowie äussere Schwellung bemerkt, seit 2 Monaten kommt die rothe Geschwulst im rechten Nasenloch zum Vorschein. Bald nach Beginn reissende Schmerzen in der rechten Kopfseite von der Nase aufwärts bis zur Stirn, nach abwärts bis in die Zähne ausstrahlend. Seit jeher Schielen mit dem linken Auge, das zwar gesund ist, aber nicht gebraucht wird. Gehör, Schlucken, Kauen, Appetit, Oberkieferzähne gut, Schlaf unruhig. Patient muss durch den offenen Mund athmen.

Die rechte Hälfte der äusseren Nase ist bei durchaus unveränderter Haut vom unteren Rand des Nasenbeins bis zum unteren Ende des Nasenflügels aufgetrieben, in die Wange hinein vorgewölbt, von der sie sich mit ziemlich scharfem Rand absetzt. Das überdehnte rechte Nasenloch ist prall ausgefüllt mit einer graublauen, macerirten, sugillirten, ungewöhnlich leicht blutenden Geschwulst, welche hier mit den Wänden nicht verwachsen ist. Durch das linke Nasenloch sieht man das Septum beinahe bis zur Berührung der Aussenwand nach links getrieben, sonst aber alles unverändert. Die Auftreibung der rechten Nasenhälfte setzt sich quer über die Oberlippe unter dem linken Nasenflügel bis in die anstossende Wangengegend fort. Sie beruht aber nicht auf Verdickung der Oberlippe und Wangenhaut, sondern, wie

Fig. 2. zeigt, auf in den Processus alveolares weiter gewucherten, durch deren vordere Knochenwand bis unter die Schleimhaut durchgebrochenen Geschwulstmassen. Ein gleicher Durchbruch hat am harten Gaumen stattgefunden, was die dortigen symmetrischen Vorwölbungen ausweisen.

Fig. 3. Im Nasenrachen erscheint die Fortsetzung der Neubildung als knollige, rothgraue, nicht ulcerirte Geschwulst. Die mikroskopische Untersuchung ergab: sehr zellreiches, klein- bis kleinstzelliges Rundzellensarkom, stellenweise cavernös.

Fig. 4. Die Geschwulst wurde exstirpirt, aber schon nach 1/4 Jahr stellten sich Rückfälle ein. Weiteres Schicksal unbekannt.

Digitized by Google

Plate XXXVII.

Sarcoma.

Fig. 1. Sarcoma of the nasal interior. Observation October 1894. Man aged 37 years. Since a year and a half he suffers frequently from a „nasal catarrh" of the right side and epistaxis. Since nine months the right side of the nose has become narrow and soon after the left side became similarly affected. This was followed by complete occlusion and the appearance of an external swelling. Since two months the red tumour is visible in the right nostril. A little later poignant pains over the right side of the head running from the forehead to the teeth. He has always squinted on the left eye, which is not used, although otherwise healthy. Hearing, swallowing, mastication, appetite, teeth of the upper jaw good; sleep restless. Patient carries on breathing entirely through the mouth.

The right half of the external part of the nose is swollen from the inferior border of the nasal bones down to the lower part of the ala nasi, the skin over the swelling being normal throughout. This swelling projects forwards on the right cheek, from which it is sharply defined. The right nostril is enlarged and tense owing to its being filled with a greyish-blue macerated tumour, which presents suggillations, bleeds exceedingly readily and is not adherent to the walls of the nose. Through the left nostril one can see the bulging of the septum to the left side. This deflection of the septum is so severe that it almost comes into contact with the external wall; otherwise no changes. The swelling of the right half of the nose traverses the upper lip and then runs under the left ala nasi into the adjoining part of the cheek. It is not due to thickening of the upper lip and of the skin of the cheek, but, as

Fig. 2. shows, to tumour-masses which have infiltrated the processus alveolares and made their way through the anterior wall of the bone into the mucosa. The same infiltration, characterised by symmetrical swellings, has taken place in the hard palate.

Fig. 3. In the naso-pharynx the new growth is continued as a nodular, reddish-grey, non-ulcerated tumour. The microscopical examination proved it to be a case of round-celled sarcoma. It was richly cellular consisting of small and minute round cells, and showed here and there the formation of cavernous spaces.

Fig. 4. The tumour was removed, but already three months later recurrence took place. Further course of the case was lost sight of.

Digitized by Google

Digitized by Google

Plate XXXVII

Sarcoma.

Fig. 1. Sarcoma of the nasal interior. Observation October 1894. Man, aged 57 years. Since a year and a half he suffers frequently from a nasal affection of the right side and epistaxis. Since nine months the right side of the nose has become narrow and soon after the left side became similarly affected. This was followed by complete occlusion and the appearance of an external swelling. Since two months the red tumour is visible in the right nostril. A little later pungent pains over the right side of the head ensued, from the vicinity of the teeth. He has always epiphora on the left eye, which is not used, otherwise healthy. Hearing, swallowing, mastication, appetite, teeth of the upper jaw good; sleep restless. Patient carries on breathing entirely through the mouth.

The right wall of the external part of the nose is swollen from the inferior border of the nasal bones down to the lower part of the ala nasi, and also over the swelling lip and cheek throughout. This swelling projects convexly on the right cheek, from which it is sharply defined. The right nostril is enlarged and tense owing to it being filled with a greyish-red mass of tumour, which presents aggregations, bleeds exceedingly readily and is not adherent to the walls of the nose. Through the left nostril one can see the bulging of the septum to the left side. This deflection of the septum is so severe that it almost comes into contact with the external wall; otherwise no changes. The swelling of the right half of the nose traverses the upper lip and then runs under the left ala nasi into the adjoining part of the cheek. It is not due to thickening of the upper lip and of the skin of the cheek, but, as

Fig. 2. shows, to tumour-masses which have infiltrated the processes alveolares and made their way through the anterior wall of the bone into the mucosa. The same infiltration, characterised by symmetrical swellings, has taken place in the hard palate.

Fig. 3. the naso-pharynx the new growth is examined as a nodular, reddish grey, non-ulcerated tumour. The microscopical examination proved it to be a case of round-celled sarcoma. It was richly cellular consisting of small and narrow round cells and showed here and there the formation of cavernous spaces.

Fig. 4. The tumour was removed, but already three months later recurrence took place. Further course of the case was lost sight of.

Digitized by Google

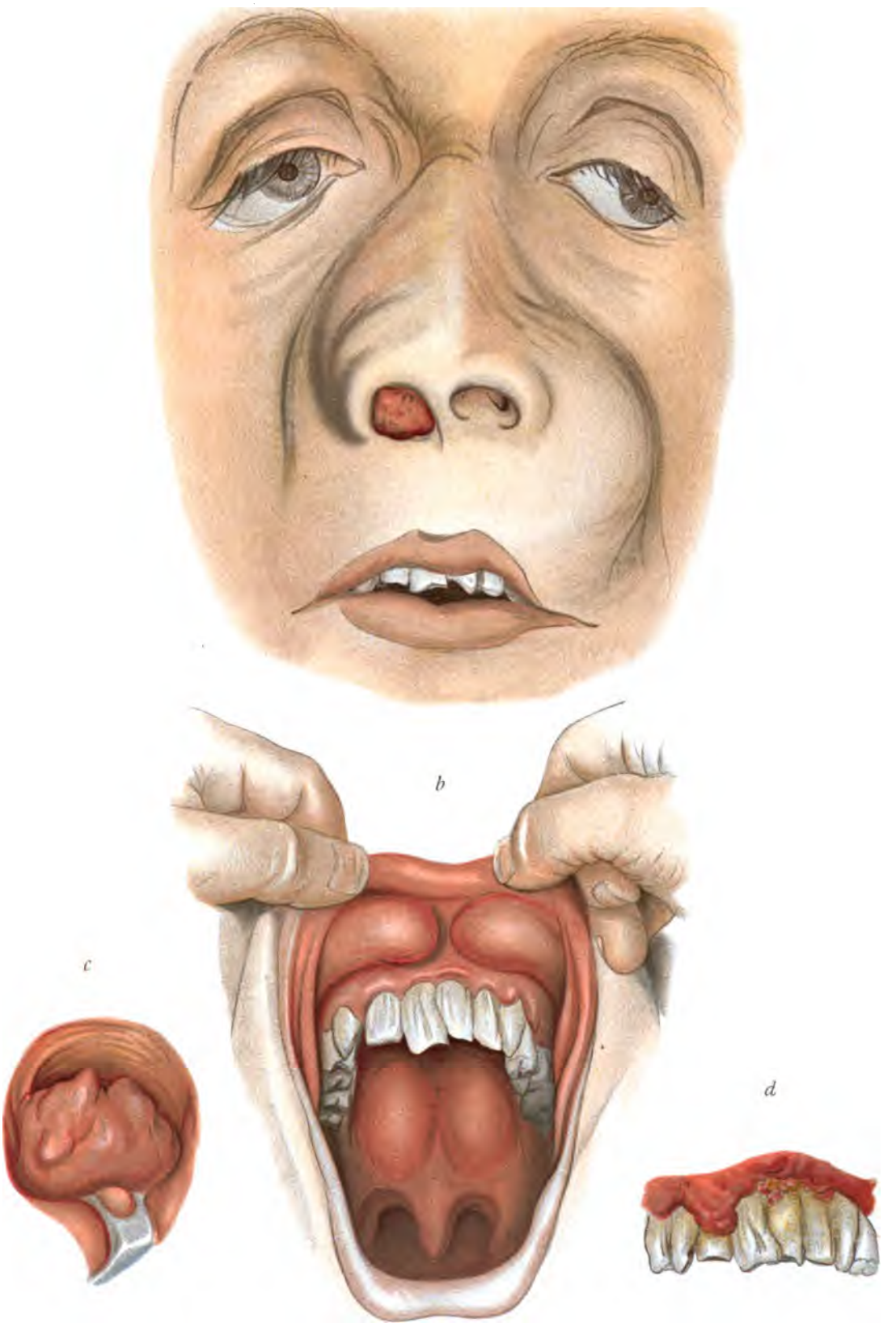

Dr Krieg ad nat. del

Lith. Anst. v. Werner & Winter, Frankfurt a/M.

Digitized by Google

Digitized by Google

Tafel XXXVIII.

Nebenhöhlenerkrankungen.

Fig. 1. **Sinuitis frontalis. Empyem des Sinus frontalis.** Eitersee an der hierfür charakteristischen Stelle, nämlich lateralwärts der mittleren Muschel und hoch oben.

Fig. 2. **Sinuitis frontalis.** Nachdem in diesem Fall längere Versuche, das Stirnhöhlenempyem auf endonasalem Wege zur Heilung zu bringen, sich als vergeblich erwiesen hatten, weil auch nach Abtragung fast der ganzen rechten mittleren Muschel nicht möglich war, den Ductus nasofrontalis zu sondiren, musste ich die Aufmeisselung von aussen an der Stirne vornehmen, und nun zeigt das Bild, wie die von der Stirnhöhle in die Nasenhöhle eingeführte Sonde an dem in Fig. 1 für den Eitersee charakteristischen Orte, in der Fissura opercularis (2) zu Tage kommt, dass man also hier den Zugang zur Stirnhöhle von unten her zu suchen hat. Beiläufig sei bemerkt, dass hier auch eine operativ freigelegte grosse Siebbeinhöhle (3) zu sehen ist.

Fig. 3. **Sinuitis maxillaris. Empyema antri Highmori.** Beiderseits Eiterseen an dem hierfür (und für einige Siebbeinzellen) pathognomonischen Orte: lateralwärts der mittleren Muschel im mittleren und unteren Theil des mittleren Nasenganges.

Fig. 4. **Sinuitis maxillaris. Polypöse Entartung der Sinusschleimhaut.** Die 25jährige Patientin kam im October 1891 wegen Schleimpolypen, welche beide Nasenhälften völlig erfüllten. Beim Ausräumen ergab sich, dass sie von allen Theilen der mittleren Muscheln und der mittleren Nasengänge entsprangen. Nachdem die beiden mittleren Muscheln resecirt waren, fiel auf, dass die nunmehr hartnäckig und rasch auftretenden Nachschübe fast nur dem Rand der Infundibula entstammten und dass aus den Sinus übermässige eitrige Absonderung sich entleerte. Durch Schneiden und Brennen wurden nun hier derartig grosse Oeffnungen in die Sinuswände angelegt, dass man mit dem kleinen Finger in die Höhlen eindringen konnte. Jetzt quollen aus diesen Oeffnungen trotz mehrmaligen Auskratzens ohne Unterlass richtig entwickelte Schleimpolypen hervor, so dass ich mich Mai 1896 zu breiter Eröffnung von beiden Fossae caninae aus entschloss. Die Oeffnungen wurden so gross gemacht, dass man jede Stelle der Höhlen mit dem Auge mustern konnte. Es erwies sich beiderseits die Höhle mit sulzig geschwollener Schleimhaut mit wirklichen Schleimpolypen und klumpigem Eiter ausgefüllt. Unter Leitung des Auges wurde all dies bis auf den weissen Knochen mit dem scharfen Löffel entfernt und seither sind bis heute in der Nase keine Polypen mehr zum Vorschein gekommen.

Fig. 5 a. **Sarkom des Sinus maxillaris.** Beobachtet April 1889 an einer 42jährigen Frau. Seit December 1888 linke Nase verstopft und eitriger Ausfluss aus ihr, seit 5 Wochen Geschwulst in Fossa canina bemerkt, seit 4 Wochen linke Pupille verengt. Fossa pterygoidea leer. Die linke Nase ist völlig undurchgängig; die Neubildung des Sinus hat die laterale Nasenwand medianwärts gedrängt, hat sie durchbrochen, ist in den unteren und mittleren Nasengang

Digitized by Google

Plate XXXVIII.

Diseases of the Accessory Sinuses.

Fig. 1. **Sinuitis frontalis. Empyema of the sinus frontalis.** Collection of pus at the characteristic spot, i. e. laterally to the middle turbinal and high up.

Fig. 2. **Sinuitis frontalis.** Several attempts to cure the empyema of the frontal sinus by intranasal treatment proved unsuccessful owing to the impossibility of probing the ductus naso-frontalis even after almost the whole of the right middle turbinal had been removed. For this reason I found it necessary to make a free opening into the frontal sinus with the gouge from the outside. This having been done, the illustration shows how the probe introduced from the frontal sinus into the nasal cavity becomes visible at the spot mentioned in Fig. 1 as characteristic for the collection of pus, i. e. in the fissura opercularis (2). This, therefore, is the spot where access to the frontal sinus has to be obtained from below. Incidentally I should like to draw attention to a large ethmoidal cavity (3) which has been laid open by operation.

Fig. 3. **Sinuitis maxillaris. Empyema antri Highmori.** On both sides collections of pus at the — and at the same time for some ethmoidal cells — pathognomonic site, i. e. laterally to the middle turbinal in the middle and lower part of the middle nasal meatus.

Fig. 4. **Sinuitis maxillaris. Polypoid degeneration of the mucosa of the sinus.** Girl aged 25 years. In October 1891 she consulted me for mucous polypi, which completely blocked up both sides of the nose. During their removal it was found that they originated from different parts of the middle turbinals and of the middle nasal meatuses. After the resection of both middle turbinals the obstinate tendency to rapid recrudescence, which these polypi exhibited and which occurred almost invariably at the margin of the infundibulum, was very remarkable besides the excessive discharge of pus from the sinus. By the knife and the galvano-cautery openings were made here in the sinus walls large enough to admit the introduction of the small finger into the sinuses. Now true mucous polypi kept on bulging out of these openings, although they had several times been scraped with a curette. I therefore decided in May 1896 to make a free opening into both fossae caninae. The openings were made of such a size as to enable the operator to overlook all parts of the cavities. On both sides the sinus was found to be filled up with true mucous polypi, with mucous membrane of a pulpy and swollen character, and with coagulated pus. All this was thoroughly removed by a Volkmann's spoon and since then no recrudescence of polypi in the nose has occurred.

Fig. 5 a. **Sarcoma of the sinus maxillaris.** Observation April 1889. Woman aged 42 years. Since December 1888 obstruction of the left side of the nose accompanied by a purulent discharge; since five weeks a swelling in the fossa canina noticed, since four weeks contraction of the left pupil. Fossa pterygoidea free. The left side of the nose is completely occluded. The new growth has displaced the lateral wall of the nose towards the middle line, has perforated the

Digitized by Google

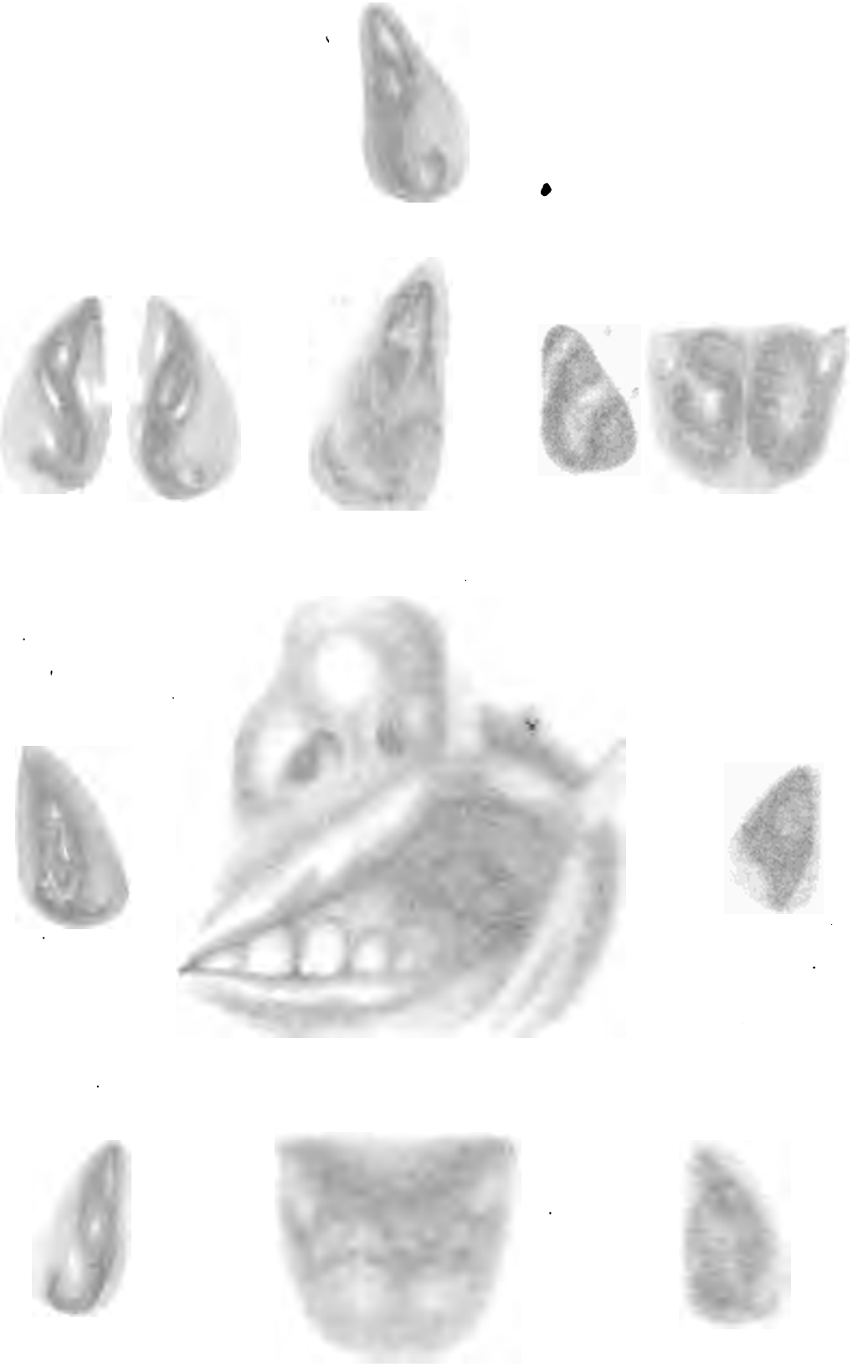

Digitized by Google

PLATE XXXVII

Diseases of the Accessory Sinuses

[illegible]

Fig. 2. **Empyema of the Antrum of Highmore.** Sinus laid open to show the [illegible] The [illegible] The [illegible] The

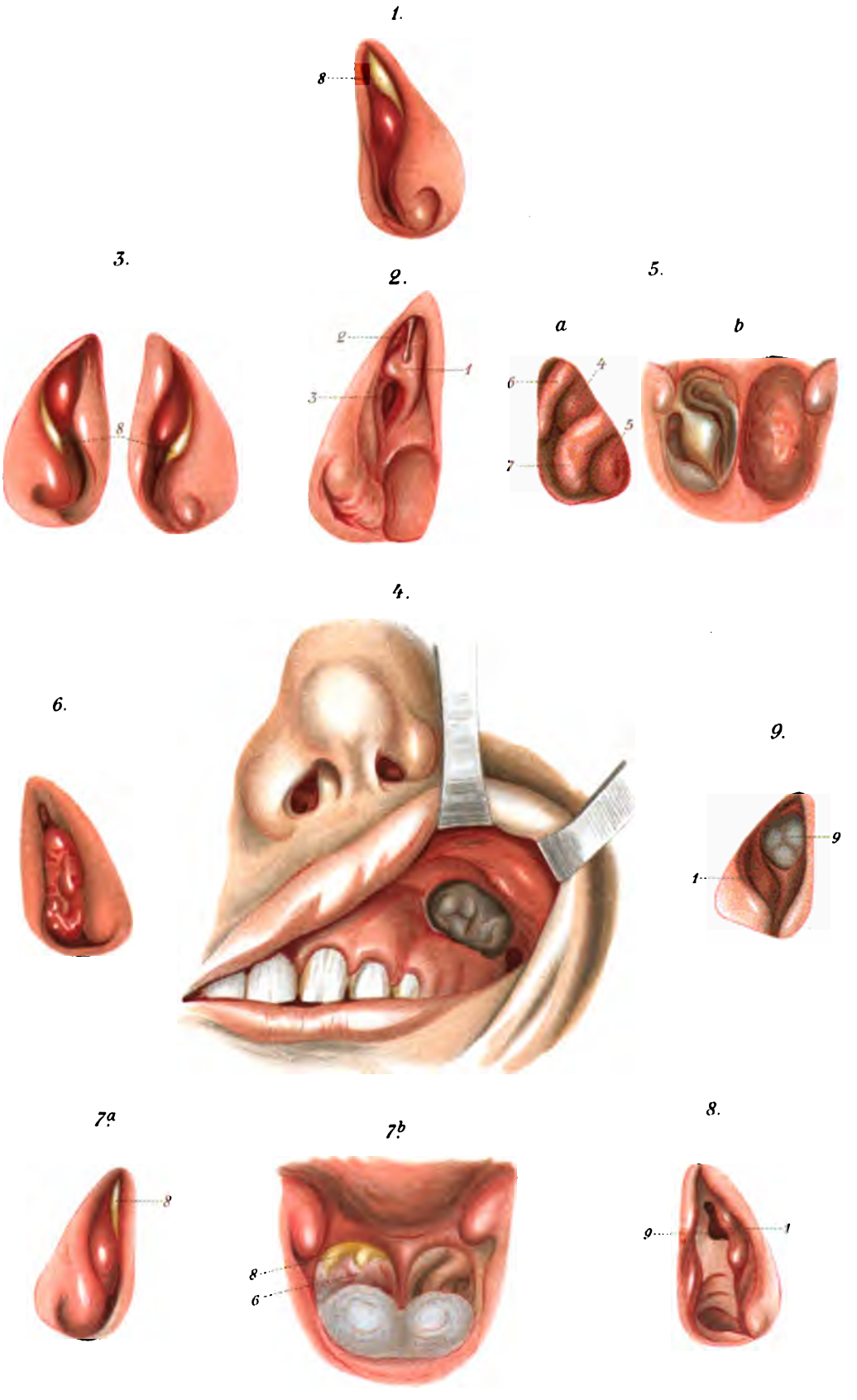

Lith. Anst. v. Werner & Winter Frankfurt a/M.

1. Reliquum conchae mediae resectae. 2. Fissura opercularis. 3. Sinus ethmoidalis apertus. 4. Tumor in meatu medio. 5. Tumor in meatu inferiore. 6. Concha media. 7. Concha inferior. 8. Eitersee, Stagnum purulentum. 9. Ostium sphenoidale.

Digitized by Google

Digitized by Google

je als rundlicher mit gesunder Schleimhaut bekleideter Knollen (4 und 5) vorgedrungen und schiebt nun die mittlere und untere Muschel (6 und 7) nach oben und medianwärts vor sich her.

b. Bei Rhinoskopia posterior sieht man die Geschwulst als eirunden, leicht gekörnten Tumor die Choane ganz ausfüllend, aus deren Ebene gerade in den Nasenrachen hinaustreten. Die Resection des Oberkiefers vermochte nicht alles Krankhafte zu entfernen. Schon nach 5 Wochen war ein Nachschub zu bemerken, dem Patientin nach 9 Monaten erlag.

Fig. 6. **Carcinoma sinus maxillaris.** Beobachtet Juli 1892. 42jährige Frau. Im Sommer 1891 Halsweh, dann Gefühl, dass an einer ungewissen Stelle im Hals von den Speisen etwas stecken bleibt; seit Januar 1892 Schmerzen in der Zunge, in der linken Wangenhaut, besonders beim Waschen, nach den Ohren und nach dem linken Auge ausstrahlend. Im Frühjahr zeigte sich die Schwellung am harten Gaumen. Neuerdings Abmagerung; seit 8 Wochen Näseln, wässriger Ausfluss und häufiges Bluten aus linker Nase.

Linke Wange dicker. Kiefersperre, stärkste Oeffnung 0,5 cm. Am linken Gaumen 3 cm hinter dem Processus alveolaris beginnt eine flache, aber scharf abgesetzte, blaurothe Schwellung; in der linken Nasenhöhle, die etwa zur Hälfte durchgängig ist, ein Tumor von normaler Färbung theils glatter, theils granulirter Oberfläche, der oben und unten noch einen Durchgang lässt, der Aussen- und Innenwand anliegt, mit dem Septum nicht verwachsen ist, wohl aber mit der Aussenwand. Der Finger gelangt wohl in die rechte, aber nicht in die linke Hälfte des Cavum pharyngonasale. Die mikroskopische Untersuchung (Dr. Knauss) ergibt: Carcinom von den Schleimdrüsen ausgegangen.

Fig. 7 a. **Sinuitis sphenoidalis. Empyema sinus frontalis.** Eitersee an dem hierfür und für einige Siebbeinzellen charakteristischen Orte: in der Riechspalte, beobachtet im November 1896 bei einer 35jährigen Frau, welche seit 16 Jahren an Schnupfen und Bronchialcatarrh litt, welch letzterer allmählich in Asthma ausartete. Der Nasenausfluss war anfangs wässrig, wurde aber bald eitrig, zugleich wurde die rechte Nasenhälfte verstopft. Im Mai 1895 wurde hier wegen dieser Verschwellung von einem Arzt galvanokauterisirt, ohne Erfolg. Der Eiterausfluss wurde immer massiger, verursachte Hustenreiz. Im Mai 1896 traten Herzklopfen hinzu, dann wahnsinnige Schmerzen im Hinterkopf, Genicksteifigkeit, Kiefersperre, Schmerzen in der Zunge, Behinderung im Schlucken, all dies vorzugsweise auf der rechten Seite und hinter dem Zäpfchen gefühlt. Dabei Delirien. Nach 14 Tagen trat Besserung ein, aber bis heute haben die Nasenverstopfung, Eiterausfluss, Kopfschmerzen und Asthma angehalten.

Beim Sondiren trifft man auf mehrere Verwachsungen zwischen mittlerer Muschel und Septum, dahinter deren beider Knochen entblösst und rauh. Nach Aufwischen des Eiters stürzt immer neuer nach.

b. Postrhinoskopisches Bild: Das hintere Ende der rechten mittleren Muschel ist geröthet, ödematös, polypös entartet, so stark geschwollen, dass es die ganze rechte Choane prall ausfüllt; aus der Spalte zwischen ihm und dem oberen Choanenrand fliesst ein breiter Strom gelben Eiters herab. Nach Resection der ganzen mittleren Muschel sieht man aus dem Ostium sphenoidale einen Strang halbgeronnenen Eiters heraushängen. Ich erweiterte das Ostium auf Erbsengrösse und kratzte die Höhle mit dem Schneidelöffel aus. Sofort Erleichterung durch Wegfallen des Druckgefühls. Herzklopfen, Husten, Asthma, Wangendruck sind seither dauernd weggeblieben, wovon ich mich September 1897 letztmals überzeugte.

Digitized by Google

same and invaded the inferior and middle meatus. Here in both meatuses it appears as a rounded nodular tumour (4 & 5) covered by healthy mucosa and displaces the middle and inferior turbinals upwards and inwards.

b. Posterior Rhinoscopy shows the swelling to be an ovoid tumour with a slightly granular surface. It completely blocks the choana and projects directly into the naso-pharynx. Even after resection of the upper jaw it was impossible to eradicate the disease thoroughly. Already after five weeks recurrence occurred leading to patients' death nine months later.

Fig. 6. **Carcinoma sinus maxillaris.** Observation July 1892. Woman aged 42 years. In the summer 1891 pains in the throat followed by a sensation of dysphagia. Since January 1892 pains in the tongue and in the left cheek especially whilst washing have set in and shoot up to the ears and the left eye. In the spring the swelling appeared at the hard palate. Of late emaciation and since eight weeks nasal twang, watery discharge, and epistaxis from the left side.

Thickening of the left cheek. Closure of the jaw which can not be opened more than 0,5 cm. On the left side of the palate 3 cm behind the processus alveolaris a flat-topped, sharply defined, blue-red swelling is visible. In the left nasal cavity, half of which is free, a tumour of normal colour with a partly smooth partly granular surface is to be found. This tumour, which comes into contact with the external and internal wall, is not adherent to the septum but to the external wall, a narrow passage remaining both above and below. The finger can be introduced into the right, but not into the left half of the cavum pharyngo-nasale. The microscopical examination (Dr. Knauss) proved the case to be a Carcinoma, which had originated in the mucous glands.

Fig. 7 a. **Sinuitis sphenoidalis. Empyema sinus frontalis.** Observation November 1896. Woman aged 35 years. Collection of pus at the — and for a few ethmoidal cells — characteristic spot, i. e. in the olfactory slit. Since sixteen years she has suffered from a nasal and bronchial catarrh, which has gradually become worse and terminated in asthma. The nasal discharge was at first watery, but soon became puriform and at the same time the right side of the nose became occluded. Owing to the ensuing swelling a doctor applied the galvano-cautery in May 1895. This operation was followed by no improvement whatever. The amount of pus discharged steadily increased and set up spasmodic cough. In May 1896 the patient complained of palpitation of the heart, agonizing pains at the back of the head, stiffness of the neck, pains in the tongue and difficulty in swallowing. All this was felt especially on the right side and behind the uvula and was accompanied by attacks of delirium. After a fortnight an improvement took place, but up till to-day the nasal obstruction, the puriform discharge, the headaches and asthma have remained unaltered.

On examination by the probe several adhesions are found between the middle turbinal and the septum; behind the adhesions denudation of the bone of these structures, which present a rough surface, has taken place. Removal of the pus by pledgets of cotton wool was immediately followed by a renewed discharge.

b. Posterior Rhinoscopy: The posterior end of the right middle turbinal shows reddening, oedema, polypoid degeneration, and much swelling leading to marked expansion of the right choana. Out of the fissure between the posterior end of the right middle turbinal and the upper border of the choana a broad stream of yellow pus flows. After resection of the whole middle turbinal a string of partly coagulated pus is to be seen hanging down from the ostium sphenoidale. I dilated the ostium to the size of a pea and scraped the cavity with a curette.

Digitized by Google

Fig. 8. Ausgeheiltes Keilbeinhöhlenempyem (durch Resection der mittleren Muschel und Erweiterung des Ostium sphenoidale) bei einem 17jährigen Mädchen.

Fig. 9. Keilbeinhöhle mit Schleimpolypen angefüllt. Ostium sphenoidale mit dem scharfen Löffel erweitert.

In Anbetracht der zweifellosen Wichtigkeit der Erkrankungen der Nasennebenhöhlen, der bekannten Häufigkeit ihres Vorkommens, der meist hervorragenden Schwierigkeit, sie richtig zu erkennen und zu behandeln, möchte ihre Darstellung auf dieser einzigen Tafel etwas mager erscheinen. In der That, das ist sie auch. Billige Beurtheilung wird aber zugestehen müssen, dass das lediglich am Gegenstande selbst liegt: Alles lässt sich eben nicht abbilden und keinem anderen Theilgebiet der Nasenkrankheiten sind hierin so enge Grenzen gesteckt, wie dem der Nebenhöhlenerkrankungen. Darüber hinaus muss eben das belehrende Wort eintreten; und so habe ich mich z. B. bei den Empyemen der Nebenhöhlen auf die wenigen Bilder beschränkt, welche aber gerade durch ihre uncomplicirte Einfachheit einerseits, und ihre ausgesprochenen Eigenthümlichkeiten andererseits die der ganzen Lehre doch zu Grund liegenden klinischen Typen zur Anschauung bringen. Auch von Formveränderungen, Missbildungen und Neubildungen der Nebenhöhlen gäbe es da und dort vielleicht noch einen raren Fall anzufügen, aber ihre klinische Wichtigkeit ist nicht so gross, dass man ihrer hier nicht entrathen könnte; sie sind passender Gegenstand von pathologisch anatomischen Monographien.

Digitized by Google

After this operation the patient felt immediate relief owing to the disappearance of the sensation of pressure. Palpitation of the heart, cough and the feeling of pressure against the cheek have since then entirely disappeared, of which I was able to convince myself for the last time in September 1897.

Fig. 8. **Empyema of the sphenoidal cavities after the cure** (by resection of the middle turbinal and dilatation of the ostium sphenoidale) in a girl of seventeen.

Fig. 9. **Sphenoidal cavity filled with mucous polypi.** Ostium sphenoidale dilated by a sharp spoon.

Considering the undoubted importance of the affections of the accessory cavities of the nose, their well-known frequent occurrence and further the great difficulty as to their diagnosis and treatment, their representation on one single Plate might appear rather meagre. And in fact this can not be denied. On the other hand, however, I think it is only fair to admit that this is simply due to the subject as such: it is quite impossible to sketch every thing and in no other subdivision of diseases of the nose is the line so sharply drawn as in the affections of the accessory cavities. For further information on this subject I must refer the readers to the lectures and large textbooks and for this reason I have restricted myself in my description of empyema of the accessory cavities to the few sketches contained in Plate XXXVIII. These illustrate cases which are free from all complications, but which at the same time show the characteristic peculiarities of affections of the accessory cavities, and therefore they must be looked upon as representing the clinical types on which this whole doctrine is based. Of the deformities, malformations and new growths of the accessory cavities perhaps the one or the other rare case might have been added, but their clinical importance is not so great as that they could not be dispensed with; they form a suitable subject for pathological monographs.

Digitized by Google

Sachverzeichniss.

	Tafel	Figur	Seite
Abscessus septi	12	6—9	
„ conchae	12	10	
Atresie der Choane	3	9	
„ des Naseneingangs	13	1	
Atrophie	20 u. 21		71—79 u. 99
Bulla ethmoidalis	3	7 u. 8	
„ „	20	3	
„ „	36	4	
Blutblasen bei Syphilis	34	1	
Blutender Polyp	24		99
Carcinoma	35 u. 36		
Cartilago vomeris			21
Choanalatresie	3	9	
Coryza syphilitica	29	1	
Crista praechoanalis anterior	20 u. 36		
„ „ posterior	3 u. 36		
Cystöse Polypen	18		
Dermoide	1		
Dermoidfisteln	2		
Eiterseeen bei Empyemen	38		
Ekzem des Naseneingangs	9		
Empyeme der Nebenhöhlen	38		
Epistaxis	23		85—89 u. 99
Fensterresection	4 u. 8		29
Fissura olfactoria	3 u. 38		
„ opercularis	3 u. 38		
Folliculitis	10		
Fornix pharyngis	3 u. 16		
Fractura nasi	11 u. 12		
Hackenfortsatz	6		19
Haematoma septi	12		
Himbeerpolyp	15	8	
Jakobson'sches Organ	3	1	
Keilbeinhöhle	38		
Kiesselbach'sches Gefäss	23		
Knorpelstreif			21
Krebs	35 u. 36		
Lupus	25—27		
Luxatio septi	7	1	
„ „	8	4	
„ „	11	1	
„ „	12	1—2	
Lymphohämangiom	24		
Muschelabscess	12	10	
Muschelatrophie	20 u. 21		
Muschelhypertrophie	14—20		
Muschelknochenblase	3 u. 18		
Muscheltuberkulose	25—27		
Nasenbluten, habituelles	23		85—89
Nebenhöhlenerkrankungen	38		
Normale Nase	3	1 u. 2	
Operculum conchae mediae	3		
Organon vomeronasale	3	1	
Ostium pharyngeum tubae	3 u. 16		
„ sphenoidale	20	5	
„ „	34	8	
„ „	38		
Ozäna	20	7 u. 8	
Perforatio septi			
durch Abscess	12	9	
„ Operation	4	3	
„ Rhinitis sicca	21	4	
„ „	22 u. 23		
„ Syphilis	3	8	
„ „	20	5	
„ „	29	2 u. 3	
„ „	30	2	
„ „	31	2	
„ „	33	1 u. 5	
„ „	34	2—10	
„ Tuberkulose	25	1	
„ „	26	4	
„ „	37	2	
„ „	28	2—4	
„ „	27	9	
„ „	28	1	
mit unbekanntem Grund	4	4	

Digitized by Google

	Tafel	Figur	Seite
Recessus pharyngeus	3	18	
Recessus sphenoethmoidalis	20	5	
Rhinitis acuta catarrhalis	14	1	
„ „ diphtherica	14	2	
„ „ fibrinosa	14	3 u. 4	
„ chronica lēvis	14 u. 19		
„ „ papillaris	15 u. 19		
„ „ polyposa	16—19		
„ „ atrophica	20 u. 21		
„ „ sicca	21		
Rostrum sphenoidale	34	9	
Sarcoma	36 u. 37		
Septum			
Blutpolyp	24		
Cavernom			87
Cristae	5 u. 6		
Deviationen	4—8		
Fensterresection	4—8		29
Perforirendes Geschwür	22		99
Hypertrophie	19 u. 20		
Knickungen	7 u. 8		
Schleimpolyp	20		73
Spinae	5 u. 6		
Septum			
Tuberkulose	25—28		
Syphilis	29—34		
Sinuitis paranasalis	38		
Sulcus nasalis posterior	3 u. 20		
Synechieen	13		31 u. 45—47
Syphilis	29—34		
Syphilis hereditaria	29		
„ in Tumorform	23		
Torus tubarius	3 u. 36		
Tuberculum septi	3 u. 19		
Tuberkulose	25—28		101 bis 121
„ in Tumorform	27 u. 28		
Verruca dura	10		
Weisse Hypertrophie	19		
Xanthosis	21	2, 3 u. 6	99
Zahn in der Nase	10		

Digitized by Google

Index.

	Plate	Figure	Page
Abscessus Septi	12	6—9	
„ Conchae	12	10	
Atresia of the Choanae	3	9	
„ „ „ Anterior Nares	13	1	
Atrophy	20 & 21		71—79 & 99
Atrophia Concharum	20 & 21		
Bulla Ethmoidalis	3	7 & 8	
„ „	20	3	
„ „	36	4	
Bleeding Polypus	24		99
Cancer	35 & 36		
Cartilage, Strip of			21
Cartilago Vomeris			21
Choanae, Atresia of	3	9	
Coryza Syphilitica	29	1	
Crista Praechoanalis Anterior	20 & 36		
„ „ Posterior	3 & 36		
Cystic Polypi	18		
Dermoids	1		
Dermoids, Fistulae of	2		
Eczema of the Anterior Nares	9		
Empyemata of the Accessory Cavities	38		
Epistaxis, Habitual	23		85, 89 & 99
„Fensterresection“	4 & 8		29
Fissura Olfactoria	3 & 38		
„ Opercularis	3 & 38		
Folliculitis	10		
Fornix Pharyngis	3 & 16		
Fractura Nasi	11 & 12		
„Hackenfortsatz“	6		19
Haematoma in Syphilis	34	1	
„ Septi	12		
„Himbeerpolyp“	15	8	
Hypertrophia Concharum	14—20		
Jacobson's Organ	3	1	
Kiesselbach's Artery	23		
Lupus	25—27		
Luxatio Septi	7	1	
„ „	8	4	
„ „	11	1	
„ „	12	1—2	
Lymphhaemangioma	24		
Normal Nose	3	1 & 2	
Operculum Conchae Mediae	3		
Organon Vomero-Nasale	3	1	
Ostium Pharyngeum Tubae	3 & 16		
„ Sphenoidale	20	5	
„ „	34	8	
„ „	38		
Ozaena	20	7 & 8	
Perforatio Septi			
due to Abscess	12	9	
„ „ Operation	4	3	
„ „ Rhinitis Sicca	21	4	
„ „ „ „	22		
„ „ „ „	23		
„ „ Syphilis	38		
„ „ „	20	5	
„ „ „	29	2 & 3	
„ „ „	30	2	
„ „ „	31	2	
„ „ „	33	1 & 5	
„ „ „	34	2—10	
„ „ Tuberculosis	25	1	
„ „ „	26	4	
„ „ „	37	2	
„ „ „	28	2—4	
„ „ „	27	9	
„ „ „	28		
„ „ Cause Unknown	4	4	
Recessus Pharyngeus	3	18	
„ Spheno-Ethmoidalis	20	2	
Rhinitis Acuta Catarrhalis	14	1	
„ „ Diphtherica	14	2	

Digitized by Google

	Plate	Figure	Page
Rhinitis Acuta Fibrinosa	14	3 & 4	
„ Chronica Atrophica	20 & 21		
„ „ Lēvis	14 & 19		
„ „ Papillaris	15 & 19		
„ „ Polyposa	16		
„ „ Sicca	21		
Rostrum Sphenoidale	34	9	
Sarcoma	36 & 37		
Septum			
Blood-Polypus	24		
Cavernous Naevus			87
Cristae	5 & 6		
Deflections	7 & 8		
Deviations	4—8		
„Fensterresection“	4—8		29
Hypertrophy	18 & 20		
Mucous Polypus	20		73
Perforating Ulcer	22		99
Spinae	5 & 6		
Syphilis	29—34		
Tuberculosis	25—28		
Sinuitis Paranasalis	38		
Sphenoidal Cavity	38		
Sulcus Nasalis Posterior	3 & 20		
Synechiae	13		31 & 45—47
Syphilis	29—34		
„ Inherited	29		
„ Tumour-like in Form	23		
Tooth in the Nose	10		
Torus Tubarius	3 & 36		
Tuberculosis	25—28		101 bis 121
„ Tumour-like in Form	27 & 28		
Tuberculum Septi	3 & 19		
Verruca Dura	10		
White Hypertrophy	19		
Xanthosis	21	2, 3 & 6	99

Digitized by Google

Verlag von FERDINAND ENKE in Stuttgart.

ATLAS

DER

KEHLKOPFKRANKHEITEN

enthaltend

345 Figuren auf 37 Tafeln in Farbendruck und 25 Zeichnungen.

Nach der Natur gemalt, gezeichnet und erläutert

von

DR. ROBERT KRIEG,
Arzt in Stuttgart.

Lex.-8. Gebunden 42 Mk. In feinem Halbfranzband gebunden 45 Mk.

Aus der Vorrede:

Ich übergebe diese Blätter der Oeffentlichkeit als Frucht fünfzehnjähriger ärztlicher Beobachtung und Thätigkeit. Bei ihrer Zusammenstellung haben mich folgende Gedanken geleitet:

Von den bisher erschienenen ähnlichen Werken haben die einen einige wenige Krankheiten des Kehlkopfs mehr oder weniger ausführlich zum Gegenstand ihrer Abbildungen gemacht, die andern haben zwar dem Namen nach sich auf möglichst alle Krankheiten erstreckt, aber auch sie in solch beschränkter Weise, dass ihr belehrender Werth keineswegs der heutigen achtungswerthen Ausdehnung und Vertiefung der Lehre von den Kehlkopfkrankheiten entspricht.

So habe ich mir vielmehr als Ziel gesetzt, dem Studirenden zu Lernzwecken, dem Docenten zu Lehrzwecken, dem praktischen Arzt zum vergleichenden Nachschlagen, fürs Erste womöglich alle Krankheiten des Kehlkopfs vorzuführen, zum Zweiten hielt ich es für werthvoll, von dieser Gesammtheit der Krankheiten nicht nur etwa je ein Bild, nicht nur etwa ein einziges, wie es vielleicht traditionell als das betreffend typische durch die Lehrbücher hindurchläuft, zu geben, sondern womöglich sämmtliche Formen, in welchen sich eine Krankheit im Bild äussert, zu zeigen, also auch die nicht typischen, auch die verwaschenen Formen, die vielleicht nicht viel Eigenthümliches mehr an sich haben, wo vielleicht die Diagnose aus dem Bild allein zu stellen gar nicht mehr möglich ist, zu berücksichtigen; ich erinnere hier nur an die Uebergänge im Bild von Syphilis, Tuberculose, Papillom, Pachydermie, ja Carcinom in einander, ganz abgesehen von gewissen thatsächlichen Mischformen. Ich halte das für sehr wichtig, denn wer nur schön hergerichtete Schulfälle sucht, wird sie im Leben in der Minderzahl der Fälle finden.

Weiter hielt ich es für eine lehrreiche Bereicherung, wenn zuweilen sogar ein und derselbe individuelle Fall zergliedert zur Anschauung gebracht wird, entweder zu ein und derselben Zeit, aber unter Voraussetzung verschiedener physiologischer Verhältnisse, wie Phonation, Respiration, oder in verschiedenen Zeiten des Verlaufs (z. B. Tuberculose, Carcinom, Recurrenslähmung), oder im Verlauf eines gemachten Eingriffs, wie vor und nach Curettement oder Tuberculin-Injectionen bei Tuberculose, bei Besserungen bis Heilungen bei Tuberculose, oder nach chirurgischen Eingriffen, wie Exstirpationen von Carcinomen, oder endlich in seiner Endform, als Leichenpräparat.

Um nun zu diesen vielen, häufig „momentanen" Aufnahmen aus unserem versteckten Höhlengebiet zu gelangen, war es unerlässlich, dass Maler und Arzt ein und dieselbe Person waren. Gewiss würde andernfalls es mir in den meisten kritischen Momenten am Berufsmaler, in sehr vielen den Patienten am guten Willen, einem solchen zu „sitzen", gefehlt haben. So kommt es, dass sämmtliche Bilder von mir nach meinen eigenen Patienten, sei es nach dem Spiegelbild des Lebenden, sei es nach dem Operationsstück, sei es nach dem Leichenpräparat, oder auch nach dem mikroskopischen Schnitt ohne jegliches Dazwischentreten eines Berufsmalers direct gezeichnet oder gemalt worden sind. Was ihnen in Folge dessen etwa an künstlerischem Schwung abgehen sollte, möchten sie dadurch andererseits an unmittelbarer Natürlichkeit, an medicinischer Wahrheit gewinnen.

Digitized by Google

Digitized by Google

Digitized by Google

Digitized by Google

Digitized by Google

Digitized by Google

COUNTWAY LIBRARY
HC 1YYV 0

Digitized by Google

Digitized by Google